

A serdülőkori lábszártörés kezelése felfúrás nélküli, tömör, reteszelt velőűrszegezéssel*

DR. KRETZER ANDRÁS, DR. TÖMBÖL FERENC, DR. BURKUS MÁTÉ

Érkezett: 2017. szeptember 25.

DOI: 10.21755/MTO.2018.061.0102.002

ÖSSZEFOGLALÁS

A gyermekkori lábszártörések kezelése elsősorban konzervatívan végzendő, de a műtéti ellátás aránya az elmúlt időszakban egyértelmű emelkedést mutat. Az operatív beavatkozások során elsősorban elasztikus intramedullaris rögzítési módszer használatos, míg a felnőtteknél alkalmazott tömör, reteszelt velőűrszegezés, a nyitott epiphysis fuga jelenléte miatt nem javasolt. 2007 és 2017 között osztályunkon 14 esetben végeztünk nyitott epiphysis fugával rendelkező serdülőkorú (átlagéletkor 13,7 év) lábszár diaphysis törőtnél felfúrás nélküli, tömör, reteszelt velőűrszegezést, egyedi, az epiphysist elkerülő műtéti technikával. Az alkalmazott eljárás minden esetben jó funkcionális gyógyulást eredményezett. A teljes terhelés engedélyezésének ideje átlagosan $7,8 \pm 2,5$ hét volt, míg a törésgyógyulás átlagos ideje $11,3 \pm 2,8$ hétnek mutatkozott. Három esetenél minor, sebbel kapcsolatos szövődményt tapasztaltunk, míg mély infekció, compartment syndroma, valamint későbbi végtaghossz eltérés nem igazolódott. A jelen közleményben bemutatott módosított technikával végzett velőűrszegezés jó eredménnyel alkalmazható alternatív eljárás lehet, a serdülőkori lábszár test törések operatív kezelésében. A módszer használatával alacsony szövődményráta mellett gyors és jó funkcionális gyógyulás érhető el.

Kulcsszavak: *Epiphysis; Lábszártörés; Nyílt törés; Serdülőkor; Tibia törés; Velőűrszegezés;*

A. Kretzer, F. Tömböl, M. Burkus: Adolescents tibial fracture treated with undreamed, solid, locked intramedullary nailing

Tibial fractures in children mainly treated with conservative methods, although the incidence of surgical interventions are exceeding. During operations mostly flexible intramedullary nailing is used. Solid, undreamed, nailing technique, frequently used in adults, is not recommended because of the open physis. Between 2007 and 2017 in our institute solid undreamed, locked intramedullary nailing were used in 14 adolescent cases (average age 13,7 years) with open physis. During all operations unique physis avoiding technique were performed. In all cases good primer healing were achieved. The mean time of full weight bearing permission were $7,8 \pm 2,5$ weeks, while the average healing time were $11,3 \pm 2,8$ weeks. In 3 cases minor, wound related complications were observed, deep infection, compartment syndrome, or late leg length discrepancy were not noticed. The nailing technique used in the current study could be a safe, alternative fixing method in case of adolescents tibial fractures. It provides good functional and quick healing with low complication rate.

Keywords: *Adolescent; Epiphyses – Injuries/Surgery; Fracture fixation, intramedullary – Methods; Fractures, open – Surgery; Tibial fractures – Surgery;*

*Ezen cikket tanítómesterünk, Dr. Dékány Sándor Főorvos Úr emlékére ajánljuk: PAMOK Balesetsebészeti és Kézsebészeti Osztálya

BEVEZETÉS

A gyermekkorban előforduló lábszártörés a combcsont- és alkartörések melletti egyik leggyakoribb töréstípus, amelynek megjelenése egyértelmű fiú túlsúlyt mutat (5, 6, 8). A törések tisztán diaphysisre való lokalizációja az esetek akár 40%-át is kiteheti, illetve közel 10%-ban járulékos nyíltság is fennállhat (15).

A tibiatorések kezelése az elmúlt évtizedekben jelentős változáson ment keresztül. A gyermekek esetén korábban alkalmazott, közel teljesen konzervatív szemlélet mellé egy egyre hangsúlyosabb operatív vonal jelent meg, mindazonáltal a gyermekkor jelentette speciális adottságok – jó gyógyhajlam – miatt a konzervatív módszerek, az esetek többségében jelenleg is jó eredményekkel és alacsony szövődmenyrátával alkalmazhatók (1, 9, 16). *Gordon* és munkatársai közleményükben részletesen foglalkoznak a tibiatorés műtéti indikációival, miszerint a megfelelő törésállás esetén közel minden eset kezelhető konzervatívan. Nem kielégítő törésállás, járulékos nyíltság, illetve jelentős duzzanattal járó eseteknél viszont inkább a műtét javasolt, ugyanúgy, mint ipsilateralis femurtörés, illetve lengő térd fennállásakor is (8).

A gyermekeknél végzett műtéti ellátás a nyitott epiphysis fuga jelenléte miatt, a felnőtteknél alkalmazottól eltérő módon végzendő. A műtétek során előszeretettel használt, relatíve könnyű és effektív módszer az elasztikus intramedullaris szegezés. A technika jó eredményekkel való alkalmazhatóságát, reprodukálhatóságát, valamint alacsony szövődmenyrátáját, instabil vagy akár nyílt törések mellett is, számos közlemény taglalja (5-9, 11, 14, 16, 18, 19). *Srivastava* és munkatársai szerint azonban a módszer fokozottabb odafigyelést igényel lábszártörés esetén, mint a combcsontnál, a rotáció és balansz pontosabb helyreállítási igénye miatt (18). A műtéti ellátás során az elasztikus rögzítési módszereken túl jó eredményekkel alkalmazhatók a különböző fixateur externe technikák is, mind a primer ellátás során, mind pedig szövődmenyes esetek kezelésében (2, 8, 14). *Kubiak* és munkatársai 16 elasztikus szegezéssel és 15 külső rögzítéssel kezelt esetenél végzett összehasonlító vizsgálata során közel azonos eredményeket tapasztaltak, de eredményeikben a szegezéssel operáltak

törése némiképp hamarabb konszolidálódott, míg a fixateur esetén emelkedettebb szövődmenyráta mutatkozott (10). A felnőtteknél gyakran használt lemezes osteosynthesisek gyermekkorban való alkalmazhatósága limitált. Ennek oka részben a kiterjedt feltárás igénye, így a következményes lágyrészkárosodás, továbbá egyes vizsgálatok szerint a 12 éves kor alatt végzett lemezelés a kiváltott stimuláló hatás révén növekedést képes indukálni, amely aszimmetrikus végtaghosszt eredményezhet (13).

A konzervatív kezeléssel szerzett jó tapasztalatok, a rendelkezésre álló műtéti lehetőségek, valamint a gyermekeknél fennálló, a felnőttekéhez viszonyítottan kifejezetten jobb gyógyhajlam ellenére, a tibia diaphysis törések kezelése összetett és nehéz feladat. Ez különösképp igaz a serdülőkorban lévő gyermekekre ahol a testméretek már gyakran felnőttkori léptékűek, mindazonáltal a növekedési zónák aktivitása még fennáll. A fokozott fizikum és a teljes funkció mielőbbi visszanyerésének igénye miatt (például versenysportolók) a standard velőrszegezés jó műtéti alternatíva lehet, ahogy ezt már több közlemény szerzője is felvetette. *Setter* és munkatársai közleményükben említést tesznek tömör szeg alkalmazhatóságáról, de annak használatát – a szokásos behatolás potenciális epiphysis fugát károsító hatása miatt – nem javasolják (16). Az irodalom áttekintése során a szerzők csupán egy olyan közleményt találtak, amely ténylegesen velőrszegezési módszert alkalmaz a növekedés lezárulta előtt. *Court-Brown* és munkatársai 36 esetenél használtak üreges felfúrásos reteszelt velőrszegezést, némiképp módosított, de a physiset érintő behatolás mellett (4).

Jelen vizsgálat célja volt, hogy a szerzők saját tapasztalataikat mutassák be, az intézetükben alkalmazott atípusos módon, teljes physis kímélet mellett végzett, gyermekkori lábszártörés ellátására használt, felfúrás nélküli, tömör, reteszelt velőrszegezéssel kapcsolatban.

ANYAG ÉS MÓDSZER

Regionális balesetsebészeti és kézsebészeti centrumként működő osztályunk elsődleges profilja a felnőtt ellátás, míg kisebb részben gyermek traumatológiai ambuláns és operatív

kezelést is végez. A gyermek sérültek akut ambuláns ellátása jelenleg még közös felnőtt-gyermek sürgősségi osztály balesetsebészeti részlegén történik, de a gyermek sérült hospitalizációjára különálló gyermeksebészeti, gyermekgyógyászati – illetve gyermek intenzív – osztályon van lehetőség.

A 2007 és 2017 közötti időszakban az akut traumatológiai ambulancián évente, átlagosan közel 32500 megjelenés történt, amelyek közül átlag 6700 esetben volt 18 év alatti az ellátott, amely 20,5%-os arányt jelentett. Ezen időszak során az összes lábszártöréssel járó esemény mintegy 2645 esetet tett ki, amelyből 487 (18,4%) volt gyermekkorú. Kezelésük során 396 esetben (81,3%) konzervatív terápiát alkalmaztunk, míg 91 esetben (18,7%) műtéti beavatkozás történt.

Jelen közlemény azon lábszártörést szenvedett eseteket foglalja össze, ahol a még nyitott epiphysis fuga jelenléte mellett történt tömör velőűrszeg behelyezés, epiphysis kímélő módszerrel.

Vizsgálatunkba összesen 14 esetet tudtunk bevinni; átlagéletkora: $13,7 \pm 1,25$ év (szórás 12–16 év). Az esetek nemi megoszlását az *I. táblázatban* tüntettük fel. Vizsgálatunkban a velőűrszegezés aránya az összes gyermekkorú lábszártörés műtéthez viszonyítva 15,4% volt. A műtéti indikáció a fokozott testméret, elsősorban testtömeg, átlag: $60,6 \pm 13,5$ kg (megoszlás 48–102 kg) volt.

A sérülések keletkezésének körülményeit tekintve azok 5 esetnél téli sport közben, 3 sérültnél futball közben, míg további 3 esetnél otthoni balesetben alakultak ki. Egy esetnél a törés egy pár héttel korábban operált csontcystát érintve következett be, így azt patológiásnak tekintettük. Továbbá 2 gyermek

motorkerékpárral – mindegyikük motocross versenyen – sérült. 13 esetben zárt törés, míg 1 esetben első fokban nyílt törés állt fenn. A részletes AO szerinti klasszifikáción alapuló megoszlásukat a *II. táblázatban* tüntettük fel.

A műtéti ellátás 8 esetnél a sérülés keletkezését követően 24 órán belül megtörtént, míg 1 esetnél szociális okok miatt, további 5-nél pedig a (részben saját, részben más intézetben kezdett) konzervatív kezelés kontrollján észlelt diszlokáció miatt halasztva (4–14. nap között) végeztük el.

A műtéti ellátás során minden esetben az intézetünkben a felnőtt traumatológia ellátás során rutinszerűen alkalmazott, és rendelkezésre álló standard, tömör felfúrás nélküli reteszelt tibia velőűrszeget és implantátum behelyező rendszert (Medimetal kft., Eger, Magyarország) használtuk (*1. ábra*).

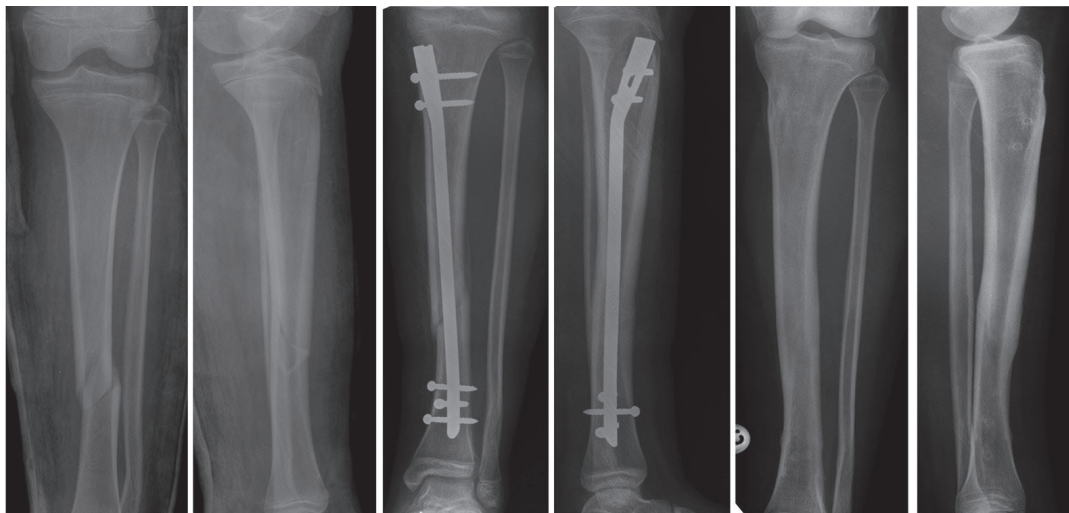
A beavatkozások során a hagyományos (felnőttkori) lábszár velőűrszegezésnél alkalmazott transligamentális behatolás helyett, az epiphysis teljes elkerülésére törekedve a szeg bevezetése atípusos módon történt. A bőrmetszést a tuberositas tibiae-től 2–3 cm-re distalra és kissé medialra ejtettük, és itt készült az implantátum bevezetésére szolgáló csontablak is (*2. ábra*), különösen odafigyelve a proximalra történő elcsúszás elkerülésére, a physis épségének megtartására. A beavatkozások során a csont tömörsége – vastag corticalis, szűk velőűr – miatt az elérhető legvékonyabb, 8 mm-es szeget alkalmaztunk. A repozíciót, a szeg bevezetését és a reteszelést képerősítő kontroll alatt végeztük, amely során szintén kiemelt figyelmet fordítottunk arra, hogy mind a proximalis, mind a distalis epiphysis fuga érintetlen maradjon.

I. táblázat Az esetek életkor és nem szerinti megoszlása

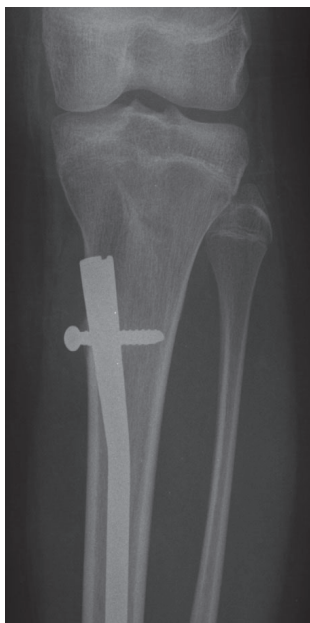Életkor (év)	11	12	13	14	15	16	Összes
Fiú	1	0	3	3	3	1	11
Lány	0	1	1	1	0	0	3

II. táblázat A tibiatorések felosztása lokalizáció, illetve AO klasszifikáció alapján

Eset	1	2	3	4	5	6	7	8	9	10	11	12	13	14
Törés lokalizáció (hated)	4	5	4	4	4	6	4	5	5	4	4	5	4	6
AO beosztás (42/)	B1	B1	C1	B2	B1	B1	B1	B1	B1	B2	B1	B1	A2	A3



1. ábra 13 éves lánygyermek lábszártörésének kezelése konzervatív módszerrel indult, majd a kontrollvizsgálaton észlelt dislocatio és tengelyeltérés miatt műtéti beavatkozás történt. Az alkalmazott eljárással jó funkcionális gyógyulás volt elérhető.



2. ábra Az implantátumok bevezetése a tuberositas tibiae-től kissé medialra és distalra történt.

EREDMÉNYEK

A bemutatott atípusos velőűrszegezési módszerrel minden esetben teljes, primer gyógyulást értünk el. Elhúzódó törésgyógyulás, álízület kialakulás, implantátum kimozdulás nem igazolódott, így módszerváltásra, reoperációra sem volt szükség. A beavatkozásokat követően kiegészítő gipszrögzítés alkalmazása nem történt. Az átlagos kórházi ápolási napok száma $6,4 \pm 2,1$ nap volt. Az eseteket a posztoperatív 12. hétig kéthetente, majd továbbiakban a 20. hétig 4 hetente kontrolláltuk.

A posztoperatív terhelés megkezdése 5 esetben már közvetlen a műtét után lábsúlylallyal megtörtént, míg a többi esetben a 3–4. posztoperatív héten volt megkezdhető. A teljes terhelés átlagosan $7,8 \pm 2,5$ (4–12) hetesen került engedélyezésre. A radiológiai törésgyógyulás átlagosan $11,3 \pm 2,8$ (8–16) hét alatt alakult ki. A sérülteknek a fokozott fizikális terheléshez, sporthoz való visszatérését átlagosan $20 \pm 3,5$ hetesen engedélyeztük.

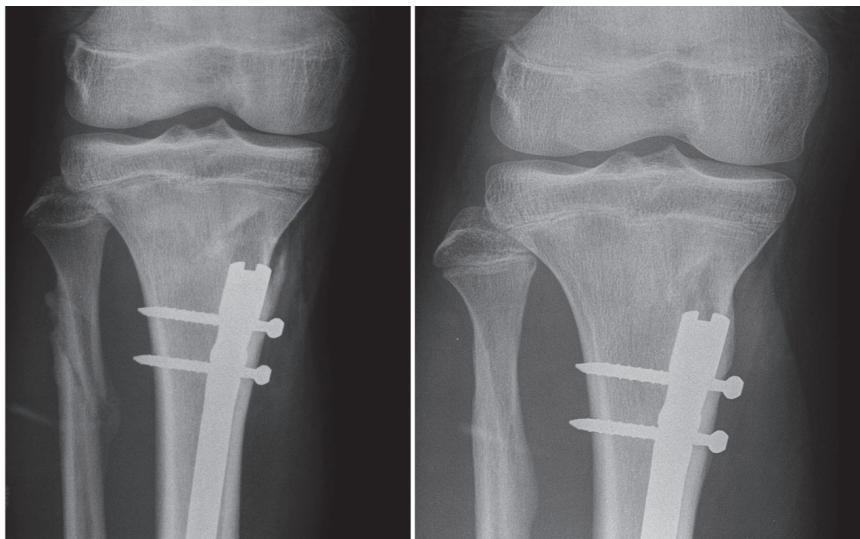
A műtétek során összesen 3 esetben tapasztaltunk intraoperatív az atípusos szegbehelyezés körül kialakult kisebb, iatrogen csont corticalis sérülést, amely további ellátást egy esetben sem igényelt (3. ábra). Két esetben kezdődő lokális infekciós jelek, hőemelkedés, seb környéki hyperaemia jelentkezett, amely miatt antibiotikus terápia indult, amire a panaszok

megszűntek. További egy esetben szintén hyperaemia jelentkezett, illetve a sebből elhúzódóan haematoma ürült, amely antibiotikus terápiára, valamint rendszeres kötőcserekre az 5. posztoperatív napra megszűnt. Az ellátás során compartment syndromával nem találkozunk. Posztoperatív transzfúzió adására egy eset kapcsán volt szükség.

A törés egy esetben panaszmentes 10 fok tengelyeltéréssel gyógyult. A gyógyulást követő funkció vizsgálatok során 2 esetben tapasztaltunk hosszabb távon fennálló részben térd irányába is mutató lábszár panaszokat. Azok egy esetben a fémkivétel utánra teljesen megszűntek, míg egy gyermeknél a terheléssel összefüggést mutató fájdalmak az implantátum eltávolítása után is fennmaradtak, majd a hosszú távon alkalmazott fizioterápia hatására enyhülést mutattak.

Az operált esetekből fémkivétel is történt, amelyet átlagosan 44 ± 11 héttel a primer műtétet követően végeztünk el. Fémkivételt követően egy esetben tapasztaltunk elhúzódó sebgyógyulást, haematoma ürülést, lokális gyulladást jeleket, amely miatt ismételt beavatkozás, a panaszos terület feltárása osztályos sebkezelés, antibiotikus terápia történt.

Az átlagos utánkövetés 68 ± 31 hónap volt, amely alatt végzett kontrollvizsgálatok során sem fizikálisan sem pedig radiológiailag nem igazolódott epiphyis sérülés, aszimmetrikus növekedés.



3. ábra Az ábra az egyik esetben az implantátum behelyezésekor észlelt iatrogen corticalis sérülést mutatja, amely ellátást nem igényelt.

MEGBESZÉLÉS

A gyermekkori tibia diaphysis törések kezelése az elmúlt időszakban jelentős változásokon ment keresztül. Az esetek többségénél – mint stabil törés, megfelelő törésállás – mindmáig a konzervatív terápia az elsőként választandó (5, 8, 9), amelynek megfelelően kontrollált végig vitele sajnos hosszas immobilizációval jár. A sérültek mihamarabbi teljes funkciójú felépülési igényének növekedésével, valamint a műtéti technikák fejlődésével jelentős mértékben emelkedik az operatív beavatkozások száma. Míg a felnőtt lábszártörések esetén a műtétek aránya 90%-hoz közelít (21), addig gyermekek kezelésénél *Berruex* és munkatársai által 1980-ban publikált könyvükben 4,5%-os operatív rátát említenek (3), amely saját 10 éves anyagunkban már 18,7%-ot tesz ki.

A tibia diaphysist érintő törések többsége a test distalis harmadára lokalizáltak, amennyiben a fibula nem érintett a végtagon, rövidülés nem áll be, de a konzervatív kezelés során varus irányú elmozdulás nagy eséllyel megjelenhet, így a műtéti ellátás indokolt, ugyanúgy, mint nem kielégítő primer törésállás, nyílt törések, ipsilateralis femurtörés, vagy épp lengő térd esetén (8, 22).

Az operatív ellátás során az ideális módszer egy olyan rögzítési technika alkalmazása lenne, amely egyszerűen, gyorsan és jól reprodukálhatóan biztosít stabil, terhelhető rögzítést, valamint jó funkcionális gyógyulást. Segítségével a végtagi funkció hamar visszanyerhető, továbbá a még aktív növekedési zónával rendelkezőknél arra károsító hatással nem rendelkezik, így későbbi növekedési elmaradást nem okoz. A flexibilis intramedullaris módszerek, illetve a külső rögzítési technikák az említett kritériumok közül számosnak megfelelnek, így előszeretettel alkalmazott eljárások (1, 2, 5, 7, 8, 10, 11, 14, 18-21), azonban használatukkal nem minden esetben biztosítható kellő stabilitás és korai terhelhetőség. A serdülőkorban lévő gyermekek többsége már jobbra felnőtt testmérettel, illetve fizikális aktivitással – az abba történő mielőbbi visszatérés igényével – rendelkeznek, így a korábban említett műtétek kiegészítő rögzítést, vagy hosszas immobilizációt igényelnek.

Goodwin és munkatársai 19 esetet fel dolgozó közleményükben, két serdülőkorban

lévőnél a nagyméretű tibia miatt dupla (négy-szeres) elasztikus intramedullaris szegezést alkalmaztak (7). *Goodbody* és munkatársai vizsgálatukban nagyobb méretű gyermek (50 kiló, illetve 14 év feletti csoport) tibiatörésnél végzett elasztikus szegezés mellett tapasztaltakat hasonlított a fiatalabb és kisebb súlyúakéhoz. Eredményeikben nem észleltek különbséget a törésgyógyulással kapcsolatban, bár vizsgálatukban az operatív rögzítés mellé minden esetben kiegészítő külső rögzítést is alkalmaztak. Tapasztalataik szerint a flexibilis intramedullaris rögzítést kortól és súlytól függetlenül jó eredményekkel alkalmazható módszernek tartották (6). Ezzel ellentétben más szerzők, combcsonttörés esetén végzett vizsgálatuk során egyértelműen több komplikációt és rosszabb eredményeket igazoltak flexibilis szegezésnél a kor és BMI növekedtével és distalisabb lokalizációban (12, 17).

A nagyobb fizikális méretekkkel és a mielőbbi gyógyulás fokozott igényével rendelkező serdülőkorúak műtéti ellátása esetén a felnőtt lábszártöréseknél rutinként alkalmazott tömör velőúrszegezés jó alternatív eljárás lehet, de a növekedés lezárultát megelőzően az irodalom a nyitott epiphysis fuga sérülésének veszélye miatt általában nem javasolja. *Nandra* és munkatársai nyílt törésekkel foglalkozó tanulmányukban egy esetben említenek velőúrszeg használatot (14). Az irodalomban csupán egy közlemény foglalkozik ténylegesen a módszer gyermekeknél való alkalmazásával. *Court-Brown* és munkatársai 36 serdülőnél (13–16 éves) végzett felfúrásos üreges reteszelt velőúrszegezést. A műtét során a standard behatolási ponthoz közeli, de némiképp módosított módszert alkalmaztak, amellyel így is potenciális physis sérülést okoztak, azonban eredményeik szerint, az utánkötés során a physis károsodása miatti növekedésben történő elmaradást nem tapasztaltak (4). *Court-Brown* és munkatársai által tapasztaltakkal ellentétben, a physis közvetlenül érintő beavatkozások végzésével kapcsolatban jelen közlemény szerzői is kifejezett óvatosságra intenek, így az a közlemény alapjául szolgáló eseteknél alkalmazott módszer alkalmazásával is elsődleges volt, ezért a műtétek során atípusos bevezetés használata történt. Az eljárás alatt a csont lefutására, illetve a szeg alakjára való tekintettel az implantátum bevezetés a megszokottnál nehezebb

lehet, amely során fokozott a veszélye a csont corticalisán való sérülés okozásának (ahogy ezt 3 esetben tapasztaltuk is), ezért nagyobb, 3–5 cm-es csontablak készítése szükséges.

A jelen közlemény eredményeiben tapasztalt átlagos törésgyógyulás $11,3 \pm 2,8$ hétnek mutatkozott, amely közel azonos *Court-Brown* és munkatársai által tapasztalt 11,5 héttel (4). *Nandra* és munkatársai eredményeiben az átlagos törésgyógyulás diaphysis töréseknél 13 hét volt, de tapasztalataik szerint a fixateur externe és a flexibilis rögzítés összehasonlítása során a külső rögzítő mellett lassúbb gyógyulás mutatkozott, bár felvetik, hogy ennek hátterében akár a sérülések komplexitása miatti különbségek is állhatnak (14). *Kubiak* és munkatársai elasztikus szegezésnél 7, fixateur externe-nél 18 hetet tapasztaltak (10), míg tisztán elasztikus szegezést alkalmazó közleményeknél a gyógyulást *Vallamshetla* és munkatársai 10 (19), *Srivastava* és munkatársai 20,7 hétnek találták (18).

A lábszártörések kiemelt jelentőségű szövődménye a compartment syndroma, amelynek előfordulása az irodalomban nagy szórást mutat. Jelen közlemény alapjául szolgáló 14 esetben a szerzők compartment syndromát nem észleltek, amely hátterében feltételezhetően a kis esetszám áll. Ezzel ellentétben *Goodbody* és munkatársai az elváltozást vizsgálataikban 4,5%-nak, *Srivastava* és munkatársai 8%-nak, *Court-Brown* és munkatársai 8,3%-nak tapasztalták (4, 6, 18). *McQueen* és munkatársai 1388 lábszártörést szenvedett esetben (átlagéletkor 39, megoszlás 12–98 év) végzett vizsgálatukban 11,5%-ot tapasztaltak, továbbá nem találtak kapcsolatot a kis és nagy energiájú sérültek vagy nyílt és zárt törések között. Az előfordulás legerősebb kapcsolatát az életkorral igazolták, eredményeik korcsoportra történő bontásában a 12–19 korosztályban 222 esetből 20%-nál igazolták az elváltozást (11).

A vizsgálat eredményeiben észlelt minor szövődmények, felületes sebinfekció, sebgögyógyulási zavar 3 esetben (21%) mutatkozott, amely némiképp magasabb más szerzők tapasztalataihoz viszonyítva. Az infekciós rátát flexibilis szegezés mellett *Vallmashetla* és munkatársai 5%-nak, *Srivastava* és munkatársai 8%-nak találták (18, 19), míg *Nandra* és munkatársai nyílt törések esetén 6,6%-os felületes és 4,9%-os mély infekciós rátát említettek (14).

Az észlelt különbségek hátterében inkább a kis esetszámot, mintsem a módszer nagyobb szövőkárosító lehetősége miatti fokozott fertőzési esélyt feltételezzük.

A jelen közleményben alkalmazott felfúrás nélküli, reteszelt, tömör velőűrszegezési módszer, hasonlóan az elasztikus technikához, kis metszésből végezhető, jól reprodukálható beavatkozás, az intra- és perioperatív szövődmények azzal közel megegyeznek. A módszer kis fokú szövetrocsolással és alacsony infekciós rátával jár, továbbá a felfúrás hiánya az endostealis keringést sem károsítja. A módszer kiegészítő külső rögzítést nem igényel továbbá az intramedullaris elasztikus technikákkal ellentétben a posztoperatív részterhelés a műtét után korán megkezdhető, bár a felfúrásos szeggel szemben nem jelent azonnali teljes terhelés stabilitást (21).

A bemutatott gyermekkori tibia törések atípusos velőűrszegezéssel végzett ellátása során szerzett tapasztalatok alapján jelen közlemény szerzői, az implantátum gyártóval (*Medimetal Kft.*, Eger, Magyarország) együttműködve, a módszer tökéletesítése érdekében elkészítették a velőűrszeg módosított (kifejezetten nyitott epiphysis melletti használatra szánt) változatát. A módosított rendszer TK junior tibia velőűrszeg néven 2017 év eleje óta érhető el intézetünkben.

KÖVETKEZTETÉS

A gyermekkori tibia diaphysis törések kezelésének elsődleges ellátási módja a konzervatív terápia, de a műtėti beavatkozások aránya egyértelműen növekszik. A külső rögzítők, illetve az elasztikus szegezési technikák jó eredményekkel alkalmazott eljárások, amelyek akár nagyobb testtömeg és testméret esetén is végezhetőek. A jelen közleményben bemutatott eseteknél használt atípusos technikával végzett velőűrszegezési módszer, amely maximális epiphysis kímélre törekszik, jó funkcionális alternatívaként alkalmazható bizonyos serdülőkori tibiatest törések műtėti ellátásakor. A módszer során tapasztalt korai terhelhetőség, a további külső rögzítés igényének hiánya és az alacsony szövődményráta szintén az eljárás alternatív beavatkozásként történő használata mellett szól.

Köszönetnyilvánítás

A szerzők köszönik a Petz Aladár Megyei Oktató Kórház minden, jelen közlemény alapjául szolgáló sérült ellátásában közreműködő dolgozójának lelkiismeretes és áldozatos munkáját.

IRODALOM

1. Ács G., Hargitai E.: Gyermektraumatológia. Budapest. Medicina. 2001. 932 p.
2. Al-Sayyad M. J.: Taylor Spatial Frame in the treatment of pediatric and adolescent tibial shaft fractures. *J. Pediatr. Orthop.* 2006. 26. (2): 164-170. <https://doi.org/10.1097/01.bpo.0000218522.05868.f9>
3. Berruex P., Weber B. G., Brunner C. F., Freuler F.: *Treatment of fractures in children and adolescents.* Berlin. Springer-Verlag. 1980. 408 p.
4. Court-Brown C. M., Byrnes T., McLaughlin G.: Intramedullary nailing of tibial diaphyseal fractures in adolescents with open physes. *Injury.* 2003. 34. (10): 781-785. [https://doi.org/10.1016/S0020-1383\(03\)00060-3](https://doi.org/10.1016/S0020-1383(03)00060-3)
5. Fekete K., Ács G.: *Traumatológia. Egyetemi tankönyv.* Budapest. Medicina. 2016. 550 p.
6. Goodbody C. M., Lee R. J., Flynn J. M., Sankar W. N.: Titanium Elastic Nailing for Pediatric Tibia Fractures: Do Older, Heavier Kids Do Worse? *J. Pediatr. Orthop.* 2016. 36. (5): 472-477. <https://doi.org/10.1097/BPO.0000000000000483>
7. Goodwin R. C., Gaynor T., Mahar A., Oka R., Lalonde F. D.: Intramedullary flexible nail fixation of unstable pediatric tibial diaphyseal fractures. *J. Pediatr. Orthop.* 2005. 25. (5): 570-576. <https://doi.org/10.1097/01.mph.0000165135.38120.ce>
8. Gordon J. E., O'Donnell J. C.: Tibia fractures: what should be fixed? *J. Pediatr. Orthop.* 2012. 32. Suppl. 1: S 52-61.
9. Ho C. A.: Tibia shaft fractures in adolescents: How and when can they be managed successfully with cast treatment? *J. Pediatr. Orthop.* 2016. 36. Suppl. 1: S 15-18.
10. Kubiak E. N., Egol K. A., Scher D., Wasserman B., Feldman D., Koval K. J.: Operative treatment of tibial fractures in children: are elastic stable intramedullary nails an improvement over external fixation? *J. Bone Joint Surg Am.* 2005. 87. (8): 1761-1768. <https://doi.org/10.2106/00004623-200508000-00014>
11. McQueen M. M., Duckworth A. D., Aitken S. A., Sharma R. A., Court-Brown C. M.: Predictors of compartment syndrome after tibial fracture. *J. Orthop. Trauma.* 2015. 29. (10): 451-455. <https://doi.org/10.1097/BOT.0000000000000347>
12. Moroz L. A., Launay F., Kocher M. S., Newton P. O., Frick S. L., Sponseller P. D., Flynn J. M.: Titanium elastic nailing of fractures of the femur in children. Predictors of complications and poor outcome. *J. Bone Joint Surg. Br.* 2006. 88. (10): 1361-1366. <https://doi.org/10.1302/0301-620X.88B10.17517>
13. Muller M. E.: *Manual of internal fixation: techniques recommended by the AO-ASIF Group.* 3. ed. Berlin. Springer. 1991. <https://doi.org/10.1007/978-3-662-02695-3>
14. Nandra R. S., Wu F., Gaffey A., Bache C. E.: The management of open tibial fractures in children: a retrospective case series of eight years' experience of 61 cases at a paediatric specialist centre. *Bone Joint J.* 2017. 99. (4): 544-553. <https://doi.org/10.1302/0301-620X.99B4.37855>
15. Rockwood C. A., Wilkins K. E., Beaty J. H., Kasser J. R.: *Rockwood and Wilkins' fractures in children.* 6th ed. Philadelphia. Lippincott Williams & Wilkins. 2006. 1200 p.
16. Setter K. J., Palomino K. E.: Pediatric tibia fractures: current concepts. *Curr. Opin. Pediatr.* 2006. 18. (1): 30-35.
17. Sink E. L., Faro F., Polousky J., Flynn K., Gralla J.: Decreased complications of pediatric femur fractures with a change in management. *J. Pediatr. Orthop.* 2010. 30. (7): 633-637. <https://doi.org/10.1097/BPO.0b013e3181efb89d>
18. Srivastava A. K., Mehlman C. T., Wall E. J., Do T. T.: Elastic stable intramedullary nailing of tibial shaft fractures in children. *J. Pediatr. Orthop.* 2008. 28. (2): 152-158. <https://doi.org/10.1097/BPO.0b013e318165210d>
19. Vallamshetla V. R., De Silva U., Bache C. E., Gibbons P. J.: Flexible intramedullary nails for unstable fractures of the tibia in children. An eight-year experience. *J. Bone Joint Surg. Br.* 2006. 88. (4): 536-540. <https://doi.org/10.1302/0301-620X.88B4.17363>
20. Vrsansky P., Bourdelat D., Al Faour A.: Flexible stable intramedullary pinning technique in the treatment of pediatric fractures. *J. Pediatr. Orthop.* 2000. 20. (1): 23-27. <https://doi.org/10.1097/01241398-200001000-00006>
21. Wiegand N.: Lábszártörés korszerű kezelésének értékelése klinikai és kísérletes vizsgálatokkal. Doktori (Ph.D.) értekezés. Pécs. 2009. 92 p.
22. Yang J. P., Letts R. M.: Isolated fractures of the tibia with intact fibula in children: a review of 95 patients. *J. Pediatr. Orthop.* 1997. 17. (3): 347-351. <https://doi.org/10.1097/01241398-199705000-00015>

Dr. Burkus Máté
burkusmate@gmail.com