



# Sebészi műbillentyű-beültetést követően kialakult paravalvuláris leak perkután zárása. Centrumtapasztalatok

Nagy Zsolt<sup>1</sup>, Fontos Géza<sup>1</sup>, Ablonczy László<sup>2</sup>, Szatmári András<sup>2</sup>,  
Szegedi Margit<sup>1</sup>, Temesvári András<sup>1</sup>, Andréka Péter<sup>1</sup>

Gottsegen György Országos Kardiológiai Intézet, <sup>1</sup>Felnőtt Kardiológiai Osztály, <sup>2</sup>Gyermekszív Központ, Budapest

Levelezési cím: zsolt.nagy@kardio.hu

**Bevezetés:** Irodalmi adatok alapján sebészi műbillentyű-beültetést követően az esetek 5-10%-ában alakul ki paravalvuláris leak. Legtöbbször ezek panaszt nem okoznak, ritkán azonban a paravalvuláris leak következtében szívelégtelenség vagy jelentős hemolízis okozta sorozatos transzfúziót igénylő vérszegénység alakulhat ki. Magas műtéli kockázatú esetekben a transzkatéteres úton történő leak zárása alternatívát jelent a sebészi zárás helyett.

**Módszerek:** 28 beteg (15 férfi, 13 nő) adatait elemeztük, akiknél intézetünkben 2010–2018 között perkután paravalvuláris leak zárás történt. Retrospektíven vizsgáltuk a betegek klinikai és szívultrahang-paramétereit, a beavatkozás sikerarányát, a zárás kapcsán fellépő korai és késői szövődményeket, illetve a betegek túlélését.

**Eredmények:** A betegek átlagos életkora 69,56±11,29 év volt. 20 betegnél szívelégtelenség, 4 betegnél transzfúziót igénylő hemolízis, 3 betegnél szívelégtelenség és transzfúziót igénylő hemolízis együttes indikációja, míg 1 speciális esetben aortakonduit mellett kialakult endoleak miatt történt perkután leakzárás. A betegek 82%-ánál (23 beteg) sikerült a záróeszközzel a leak-et zárni. A beavatkozást követően transoesophagealis ultrahang (TEE) vizsgálattal a paravalvuláris regurgitáció mértéke jelentősen csökkent. A medián 15 hónapos (9–103 hónap) utánkövetés során a betegek 76%-ának javult a NYHA funkcionális stádiuma. A beavatkozást követő 1 évvel a betegek 77%-a volt életben, 1 betegnél súlyosbodó hemolízis miatt sebészeti műtétre volt szükség.

**Következtetés:** Magas műtéli kockázatú betegeknél a perkután paravalvuláris leak zárása biztonságosan kivitelezhető és hatékonyan javítja a betegek funkcionális állapotát. Magas kockázatú betegeknél a transzkatéteres zárás a sebészeti műtét alternatívája lehet.

**Kulcsszavak:** paravalvuláris leak, perkután leak zárás

## Percutaneous closure of paravalvular leak after surgical prosthetic valve implantation: Single-centre experience

**Introduction:** Paravalvular leaks occur in 5-10% of cases after surgical valve implantation based on literature reviews. Majority of paravalvular leaks are harmless, however rarely they cause heart failure or severe hemolytic anemia requiring repeated transfusion. In high risk patients transcatheter leak closure may represent an alternative to surgery.

**Methods:** 28 patients (15 male, 13 female) were examined, who underwent percutaneous paravalvular leak closure between 2010–2018. Clinical and echocardiography parameters, procedural success rate, early and late procedural complications, and survival were retrospectively analyzed.

**Results:** Patient mean age was 69.56±11.29 year. Indications for closure were heart failure (20 patients), transfusion requiring hemolytic anemia (4 patients), both heart failure and transfusion requiring hemolytic anemia (3 patients), furthermore in 1 special case an aorta conduit endoleak. Percutaneous leak closure was successful in 82% of patients (23 patients). After successful percutaneous closure TEE showed significant reduction of paravalvular regurgitation. NYHA functional status improved in 76% of patients after 15 months (9–103 months) median follow-up. After percutaneous closure 1 year survival rate was 77% and 1 patient with worsening hemolytic anemia underwent surgical repair.

**Conclusion:** Percutaneous paravalvular leak closure is safe and feasible in high risk patients and effectively improves clinical state. Percutaneous closure may be an alternative to surgery in high risk patients.

**Keywords:** paravalvular leak, percutaneous leak closure

## Bevezetés

Műbillentyű-beültetést követően a billentyűkeret mellett kialakuló, változatos mértékű regurgitációt okozó szöveti hiányt paravalvuláris leaknek nevezzük. Irodalmi adatok alapján sebészi műbillentyű-beültetést követően aortapozícióban 2-10%, míg mitrális pozícióban 7-17% gyakorisággal fordul elő paravalvuláris leak (1–3). Gyakoriságuk függ a billentyű típusától (műbillentyű vagy biológiai billentyű), az alkalmazott varrattechnikától, a billentyű anulushoz viszonyított pozíciójától (szupraanuláris vagy intraanuláris). Kialakulásukban szerepet játszhat korábbi vagy aktív endocarditis, lokális szöveti gyulladásos folyamatok, az anulus kalcifikáltsága és a szöveti morzsálékonyosság is (4, 5). A paravalvuláris leak a betegek többségénél enyhe mértékű és nem okoz klinikai tüneteket, azonban néhány esetben szívelégtelenség, hemolitikus anémia, vagy mindkettő kialakulásához vezethet. A paravalvuláris leak zárása szükséges, amennyiben a paravalvuláris jelentős mértékű regurgitáció következtében a betegnél szívelégtelenség tünetei alakulnak ki, vagy ha a paravalvuláris leaken kívül egyéb okkal nem magyarázható, sorozatos transzfúziót igénylő súlyos hemolitikus anémia kialakulását észleljük (5–7).

A paravalvuláris leak ellátása hagyományosan sebészi feladat, azonban az ismételt műtét gyakran fokozott rizikójú és magas mortalitással járhat (8–11). Az intervenciós kardiológiai eljárások fejlődésével lehetővé vált a paravalvuláris leak-ek percután eszközös zárása, amely a magas műteti rizikóval bíró betegeknél alternatívát nyújthat a sebészi zárással szemben (6, 7).

## Betegek és módszerek

Intézetünkben 2010–2018 között 28 percután paravalvuláris leakzáráson átesett beteg adatait elemeztük retrospektív módon. Megvizsgáltuk a percután zárás technikai jellemzőit (lokalizáció, zárási mód, sikerarány, korai és késői szövődmények), a betegek demográfiai, klinikai és szívtultrahang paramétereit, valamint a betegek túlélését. A statisztikai vizsgálat IBM SPSS Statistics 22 szoftverrel történt.

A paravalvuláris leak zárást megelőzően a paravalvuláris regurgitáció kvantifikálása, a percután zárás kivitelezhetőségének vizsgálata céljából a betegeknél részletes laboratóriumi és képalkotó vizsgálatok (transthoracalis szívtultrahang – TTE–, transoesophagealis [3-dimenziós] szívtultrahang [TEE], több esetben mellkas CT történtek. A paravalvuláris leak súlyosságának osztályozása a vonatkozó echokardiográfiás ajánlásnak megfelelően történt (12). Az anémia egyéb, nem paravalvuláris leakhez köthető okai és az aktív endocarditis lehetősége mindegyik betegnél kizárásra került. Az esetleges nyitott szívűtét rizikóbecslését a

Euroscore II pontrendszer segítségével végeztük. Minden betegnél Heart Team megbeszélés során egyedi döntést hoztunk, amely során, amennyiben a várható előnyök és kockázatok mérlegelésével a paravalvuláris leak sebészi zárásának kockázata elfogadhatatlannul magas volt és az anatómiai tényezők is megfelelőek voltak, akkor percután zárás mellett döntöttünk. A beavatkozásokat multidiszciplináris, intervenciós kardiológusból, képalkotó kardiológusból és aneszteziológusból álló orvosi csapat végezte szakasszisztensek

**1. TÁBLÁZAT.** A percután paravalvuláris leak zárára kiválasztott betegek demográfiai és klinikai jellemzői

<b>Klinikai jellemzők (n=28)</b>	
Életkor, év	69,56±11,29
Férfi/Nő	15/13
Mellkasi operációk száma	
1	22 (78%)
2	5 (18%)
3	1 (4%)
Előző operációtól PVL zárásáig eltelt idő, év	8,96±8,64
<b>NYHA-stádium</b>	
1	1 (4%)
2	7 (25%)
3	14 (50%)
4	6 (21%)
<b>Bal kamra szisztolés funkció, (EF%, TTE)</b>	
>52	17 (61%)
41–51	3 (11%)
30–40	4 (14%)
<30	4 (14%)
EuroScoreII (%)	7,99±5,53
<b>Társbetegségek</b>	
Hipertónia	16 (57%)
Diabétesz	8 (29%)
Koronáriabetegség/AMI	8 (29%)
Agyi infarktus/TIA	5 (18%)
Pitvarfibrilláció	15 (54%)
Krónikus vesebetegség	4 (14%)
Korábbi endocarditis	4 (14%)
PM/ICD	7 (25%)
COPD	5 (18%)
<b>Zárásindikáció</b>	
Szívelégtelenség	20 (71%)
Hemolízis	4 (14%)
Mindkettő	3 (11%)
Endoleak	1 (4%)
Rövidítések: PVL, paravalvuláris leak; NYHA, New York Heart Association; TTE, transthoracalis szívtultrahang; AMI, akut miokardiális infarktus; TIA, tranzienis iszkémiás attack; COPD, krónikus obstruktív légzési betegség	

segítségével intervenció laboratóriumban, általános anesztézia alkalmazása és folyamatos TEE-kontroll mellett.

## Eredmények

### Betegpopuláció

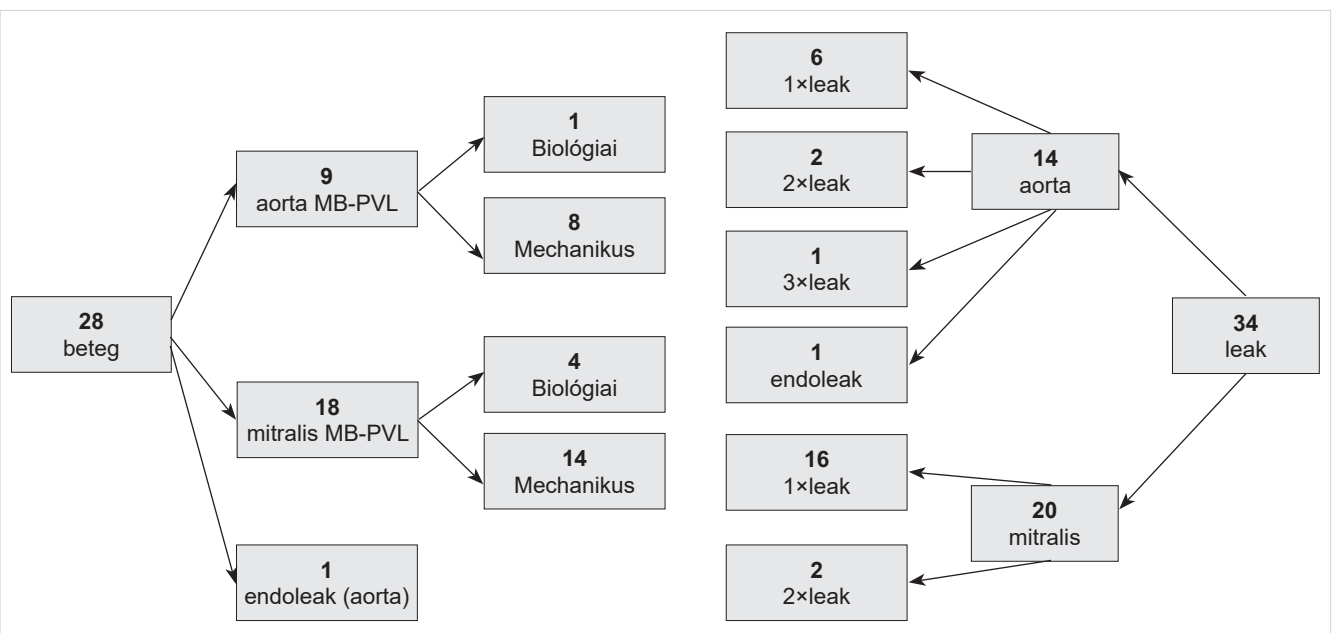
A perkután paravalvuláris leak zárásra elfogadott 28 beteg között 15 férfi és 13 nő volt, átlagos életkoruk  $69,56 \pm 11,29$  év volt. Az előző műbillentyűműtétől a paravalvuláris leak perkután zárásáig átlagosan  $8,96 \pm 8,64$  év telt el. A betegek közül 22-nek (78%) 1 alkalommal, 5-nek (18%) 2 alkalommal, 1-nek (4%) 3 alkalommal volt korábbi mellkasi operációja. 1 beteg (4%) NYHA I, 7 beteg (25%) NYHA II, 14 beteg (50%) NYHA III, 6 beteg (21%) NYHA IV funkcionális stádiumban volt. Az átlagos Euroscore II  $7,99 \pm 5,53$ -nek adódott. TTE-vel 17 betegnél (71%) jó, 3 betegnél (11%) enyhén, 4 betegnél (14%) közepesen, 4 betegnél (14%) súlyosan csökkent szisztolés balkamra-funkciót találtunk (1. táblázat). Társbetegségek között leggyakrabban, 16 esetben (57%) hipertónia, 15 esetben (54%) pitvarfibrilláció, 8 esetben (29%) diabetes mellitus, 8 esetben (29%) korábbi miokardiális infarktus vagy intervenciót igénylő koronáriabetegség szerepelt. 4 betegnél (14%) volt bizonyíthatóan az anamnézisben korábbi endocarditis. További társbetegségeket az 1. táblázatban tüntettük fel. A paravalvuláris leak zárás indikációja 20 betegnél (71%) szívelégtelenség, 4 betegnél (14%) transzfúziót igénylő hemolízis, 3 betegnél (11%) szívelégtelenség és transzfúziót igénylő hemolízis együtt volt. 1 speciális esetben aortakonduit mellett kialakult endoleak miatt történt a perkután leakzárás.

### Beavatkozás technikai jellemzői

A 28 betegnél összesen 34 leak-et diagnosztizáltunk, 22 betegnél 1 db leak, míg 6 betegnél 2 vagy 3 leak-et észleltünk. 18 betegben a paravalvuláris leak mitrális pozícióban (14 mechanikus műbillentyű és 4 biológiai műbillentyű), 9 betegnél az aortapozícióban (8 mechanikus műbillentyű, 1 biológiai műbillentyű), míg 1 esetben egy Bentall-műtéten átesett betegnél közvetlenül az aortabillentyű felett, az aortakonduit mellett (endoleak) helyezkedett el (1. ábra). A perkután zárás során mindegyik aorta paravalvuláris leak-et az arteria femoralis punkcióját követően, retrográd módon értük el. Mitrális paravalvuláris leak esetében 2 betegnél transapicalis behatolásból, 16 betegnél vena femoralis, majd transseptalis punkciót követően anterográd módon történt megközelítés, közülük 7 esetben került kialakításra arteriovenosus rail a jobb támaszték érdekében. A beavatkozások során 23 betegnél (82%) sikerült a záróeszközzel a paravalvuláris leak-et zárni (aortapozícióban 8 [80%], mitrális pozícióban 15 [83%]). Az aorta paravalvuláris leak-et 7 betegnél 1 db záróeszközzel, 1 betegnél 2 db záróeszközzel, míg a mitrális paravalvuláris leak-et mind a 15 betegnél 1 db záróeszközzel tudtuk zárni. Sikertelen volt a beavatkozás 5 betegnél, 2 esetben a vezetődrót/sheath nem ment át a leaken, 2 esetben a záróeszköz akadályozta volna a műbillentyű-funkciót, így az nem került telepítésre, míg 1 esetben anatómiai okok miatt a záróeszközt nem lehetett biztonsággal leoldani (2. táblázat).

### Szövődmények

A transzkatéteres zárás kapcsán 7 betegnél észleltünk szövődményeket. 2 esetben alakult ki a punkció helyén arteriovenosus fistula vagy álaneurizma. 3 betegnél a



1. ÁBRA. Perkután paravalvuláris zárásra elfogadott betegeinkben a paravalvuláris leak-ek lokalizációja és száma. Rövidítések: MB-PVL, műbillentyű paravalvuláris leak

**2. TÁBLÁZAT.** Perkután paravalvuláris leakzárás technikai jellemzői és a betegeinknél előfordult szövődményei

Procedúrajellemzők	Aorta (n=10)	Mitrális (n=18)
<b>Punkciós hely</b>		
A. femoralis	10 (100%)	0
V. femoralis	0	16 (89%)
Transapicalis	0	2 (11%)
<b>Módszer</b>		
Anterográd	0	16 (89%)
Retrográd	10 (100%)	2 (11%)
Transseptalis punkció	0	16 (89%)
AV rail	0	7 (39%)
<b>Sikeres zárás</b>		
Igen	8 (80%)	15 (83%)
Nem (Drót/sheath nem ment át a leaken)	1	1
Nem (Műbillentyű-funkció akadályozása)	0	2
Nem (Kedvezőtlen anatómia)	1	0
<b>Implantált okkluderek száma</b>		
1	7 (88%)	15 (100%)
2	1 (12%)	0
<b>Periprocedurális szövődmények</b>		
AV-fisztula/pszeudoaneurizma	2 (2%)	0
Perforáció/tamponád	0	1 (6%)
Súlyos vérzés	0	2 (12%)
Okkluder embolizáció	1 (1%)	2 (12%)
Agyi infarktus/TIA	0	0
Halálozás	0	1 (6%)

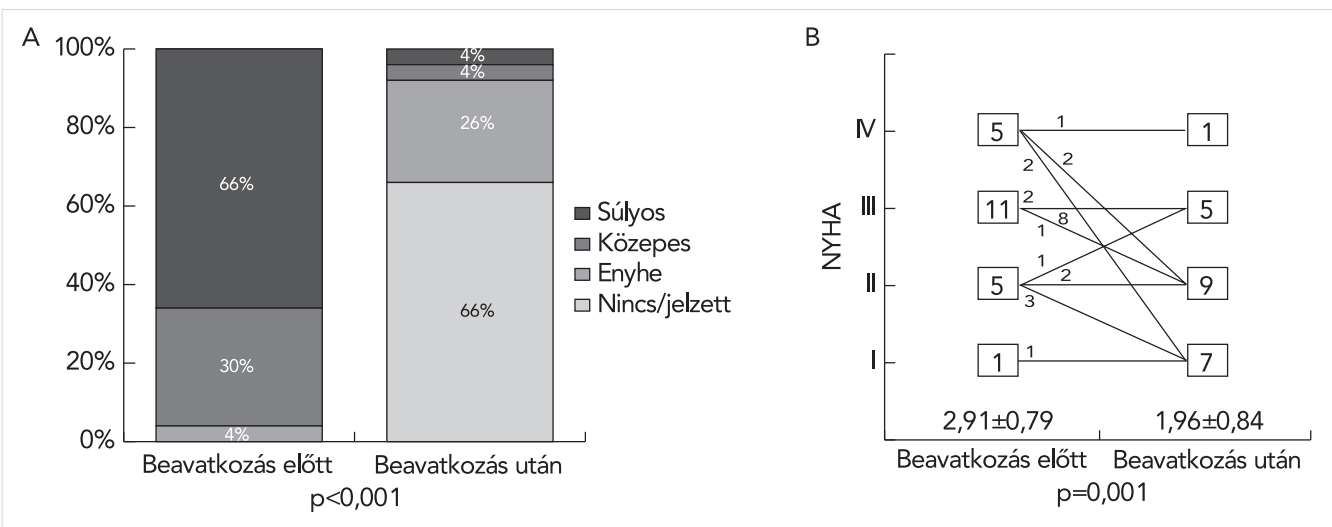
Rövidítések: a. femoralis, arteria femoralis; v. femoralis, vena femoralis; AV rail, arteriovenosus rail; AV-fisztula, arteriovenosus fistula; TIA, tranzienis iszkémiás attack

záróeszköz embolizált, amelyet két esetben transzkateéteres úton sikerült eltávolítani, egy esetben érsebészeti beavatkozásra volt szükség. Az embolizált eszköz egyik esetben sem okozott érdemi iszkémiás károsodást. Perikardiális tamponád egy esetben alakult ki, amelyet perkután szúrhatatlan pozíciója miatt szívsebészeti műtét során elláttuk, míg egy esetben transapicalis behatolásból végzett zárást követően kialakuló súlyos mellúri vérzést kellett sebészeti úton ellátni. 2 egyéb esetben periprocedurálisan kialakuló anémia miatt transzfúzióra volt szükség. A perkután leak zárás szövődményeként egy beteg halt meg. A betegnél a záróeszköz sikeres telepítését követően néhány órával keringésmegingás alakult ki, amelynek hátterében a mitrális anulusról leszakadt műbillentyűkeretet, következményes jelentős mitrális regurgitációt észleltünk, a beteg állapotát stabilizálni nem tudtuk és a gyors állapotromlás miatt szívsebészeti beavatkozásra már nem kerülhetett sor. A beavatkozást követően egyik betegnél sem észleltünk cerebrovaszkuláris (TIA, agyi infarktus) szövődményt.

**Kimenetei**

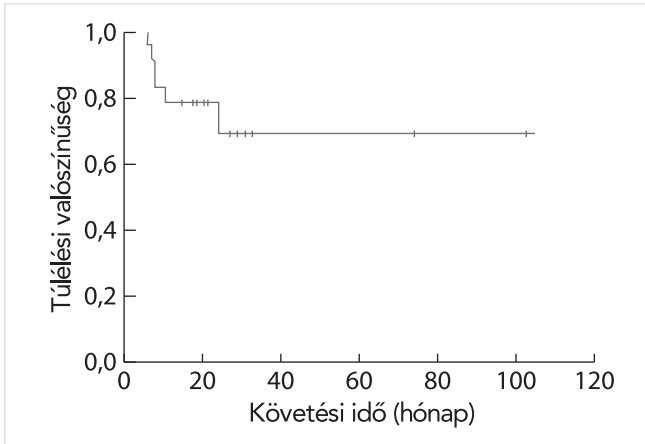
Összesen 23 betegnél került sor záróeszköz-implantációra. Közülük TEE-vizsgálat alapján a beavatkozást megelőzően 22 betegnek (96%) közepes vagy súlyos volt a regurgitáció mértéke. Technikailag sikeres perkután zárást követően 21 betegnél (92%) legfeljebb enyhe vagy annál is kisebb volt a reziduális regurgitáció mértéke, míg 1 beteg esetében a leakzárást követően a korábbi súlyos paravalvuláris regurgitáció közepes mértékűre csökkent (2.A ábra).

Az átlagos NYHA funkcionális állapot a beavatkozás előtti átlagos 2,91±0,79-ről a kórházi elbocsátást követően 30 nappal 1,96±0,84-re csökkent (p=0,001) (2.B ábra). Sikeres leakzárást követően medián 15 hónapos (9–103 hónap) utánkövetés során a betegek 76%



**2. ÁBRA.** A: A paravalvuláris leak mértéke TEE-vel a sikeres perkután zárás előtt és közvetlenül azután. B: A sikeres perkután záráson átesett 22 beteg (az ábrán nem szerepel a beavatkozás szövődményeként meghalt 1 beteg) NYHA funkcionális állapota a beavatkozás előtt és után 30 nappal. Az ábra alatt az átlagos NYHA funkcionális állapot került feltüntetésre.





**3. ÁBRA.** A perkután leakzáráson átesett betegek túlélési valószínűsége eredményeink alapján Kaplan–Meier túlélési görbén ábrázolva

ának javult a NYHA funkcionális stádiuma. A korábban transzfúziót igénylő súlyos hemolitikus anémia miatt kezelt betegek esetében, ahol záróeszköz-implantáció történt (n=5), 3-nak (60%) megszűnt a transzfúziós igénye.

Sikeres leakzárást követő 30 napon belül 1 betegnél fordult elő szívelégtelenség miatti ismételt hospitalizáció, 1 betegnél újkeletű hemolitikus anémiát észleltünk, míg 1 betegnél, a leakzárás ellenére is perzisztáló hemolitikus anémia és szívelégtelenség tünetei miatt a paravalvuláris leak szívsebészeti ellátása történt. Kedvezőtlen major vaszkuláris esemény (agyi infarktus, miokardiális infarktus) nem volt.

A sikeres leakzárást követően az utánkövetés során a 30 napos túlélés 96% (22/23 beteg), az 1 éves túlélés 77% (17/22 beteg) volt, az 1 éves utánkövetés alatt 1 beteg kizárásra került, mivel perkután zárást követően perzisztáló szívelégtelenség és romló hemolitikus anémia miatt sebészeti leakzárás is történt (3. ábra).

### Megbeszélés

A tüneteket okozó, jelentős paravalvuláris regurgitáció ellátása hagyományosan sebészeti beavatkozással történik (9, 11). Az ismételt műtét azonban a korábbiakhoz képest jelentősen magasabb mortalitással járhat, de a magasabb életkor, és a jellemzően számos társbetegség is tovább fokozhatja az újabb műtét rizikóját (10, 13). A intervenciós eszközök technikai fejlődésével lehetővé vált a paravalvuláris leak-ek perkután történő zárása is, amely a jelenlegi európai és amerikai ajánlások alapján magas műtéti kockázatú esetekben a sebészeti műtét alternatíváját jelentheti (6, 7).

A sikeres perkután zárás feltétele a leak anatómiai jellemzőinek (szöveti hiány hossza, szélessége, területe, elhelyezkedése) alapos vizsgálata szívultrahang és szükség esetén CT-angiográfia alkalmazásával,

a kivizsgálás és a perkután zárás monitorizálása során is külön kiemelendő a 3D-TEE-vizsgálatok szerepe (14, 15). Az előzetes képalkotó-vizsgálatok alapján kiválasztható a leak zárására legalkalmasabb záróeszköz, ügyelve arra, hogy a záróeszköz ne akadályozza a műbillentyű-funkciót és ne tudjon embolizálni (16).

Jelen munkánkban elsőként ismertetjük az Intézetünkben történt perkután paravalvuláris leakzárással kapcsolatos eredményeinket. Perkután módszerrel a betegek 82%-ában sikerült technikailag a paravalvuláris leak-et zárunk, a leak aorta vagy mitrális pozíciója nem befolyásolta a sikerarányt. A beavatkozás eredményeként betegeink 92%-ánál a paravalvuláris regurgitáció enyhe vagy kisebb mértékűre csökkent. Az eredményes zárást követően a betegeink 76%-ának NYHA funkcionális állapota is szignifikánsan javult, amely összhangban van korábbi vizsgálatok eredményeivel (17–20). Irodalmi adatok alapján azon betegeknél, akiknél a perkután zárást követően legfeljebb enyhe reziduális regurgitáció észlelhető, jelentősen kisebb a későbbi kardiovaszkuláris események és a halálozás gyakorisága (17, 20, 21). A hemolitikus anémia miatt leakzáráson átesett betegeink 60%-ának megszűnt a transzfúzió igénye, egy szívelégtelenség miatt leakzáráson átesett betegnél azonban újkeletű hemolitikus anémia jelent meg. Kedvező, bár kis esetszámú eredményeink ellenére a transzkatéteres zárás hatékonysága a hemolitikus anémia megszüntetésében korlátozottnak tűnik. *Sorajja és munkatársai* tanulmányában hasonlóan, a betegek közel felében a perkután leakzárás nem tudta megszüntetni a hemolitikus anémiát. Érdekes módon a reziduális leak nagysága nem mutatott összefüggést a perzisztáló hemolitikus anémia gyakoriságával (17). Hemolitikus anémia esetén ráadásul a sebészi zárás hatékonysága jóval kedvezőbb a transzkatéteres záráshoz képest (22). Mindazonáltal fokozott műtéti kockázattal járó esetekben a perkután zárásnak is helye van a paravalvuláris leak okozta hemolitikus anémia kezelésében.

Egy nagy esetszámú a sebészi és katéteres paravalvuláris leakzárást összehasonlító metaanalízis alapján az ismételt műtét magasabb perioperatív mortalitással jár a katéteres záráshoz képest. Vizsgálatunkban a perkután leakzárást követő 30 napos összességű mortalitás 4% volt, amely a magas kockázatú betegcsoportot tekintve kedvező eredmény a sebészi zárás halálozási kockázatához képest (23). A hosszabb távú túlélési mutatók már kedvezőtlenebbek, betegeink körében az 1 éves összességű mortalitás elérte a 23%-ot. Adataink azonban hasonlóak más perkután paravalvuláris leakzáráson átesett betegek hosszú távú kimenetelét vizsgáló tanulmányok eredményeihez, ráadásul sebészi zárás esetén sem volt kedvezőbb a várható túlélés és valószínűleg a számos társbetegséggel küzdő betegcsoport magas morbiditását tükrözi (20, 22, 24, 25).

## Következtetések

Eredményeink alapján a perkután paravalvuláris leak-zárás magas sebészi műtégi kockázatú betegeknek is biztonságosan elvégezhető, továbbá a beavatkozást követően jelentős mértékben csökkent a paravalvuláris regurgitáció mértéke. A perkután zárás követően a betegek funkcionális állapota javult. Magas műtégi kockázatú betegekben a transzkatóéteres zárás a sebészeti beavatkozás alternatívája lehet.

### Irodalom

- Ionescu A, Fraser AG, Butchart EG. Prevalence and clinical significance of incidental paraprosthetic valvar regurgitation: a prospective study using transoesophageal echocardiography. *Heart* 2003 Nov 1; 89(11): 1316–21. doi: 10.1136/heart.89.11.1316
- Dávila-Román VG, Waggoner AD, Kennard ED, et al. Prevalence and severity of paravalvular regurgitation in the Artificial Valve Endocarditis Reduction Trial (AVERT) echocardiography study. *J Am Coll Cardiol* 2004 Oct 6; 44(7): 1467–72. doi: 10.1016/J.JACC.2003.12.060
- Hammermeister K, Sethi GK, Henderson WG, et al. Outcomes 15 years after valve replacement with a mechanical versus a bioprosthetic valve: final report of the Veterans Affairs randomized trial. *J Am Coll Cardiol* 2000 Oct; 36(4): 1152–8.
- Kumar R, Jelmin V, Kliger C, et al. Percutaneous Paravalvular Leak Closure. *Cardiol Clin* 2013 Aug 1; 31(3): 431–40. doi: 10.1016/J.CCL.2013.05.004
- Ruiz CE, Hahn RT, Berrebi A, et al. Clinical Trial Principles and Endpoint Definitions for Paravalvular Leaks in Surgical Prosthesis. *Eur Heart J* 2018; 39(15): 1224–45. doi: 10.1093/eurheartj/ehx211
- Baumgartner H, Falk V, Bax JJ, et al. 2017 ESC/EACTS Guidelines for the management of valvular heart disease. *Eur Heart J* 2017 Sep 21; 38(36): 2739–91. doi: 10.1093/eurheartj/ehx391
- Nishimura RA, Otto CM, Bonow RO, et al. 2017 AHA/ACC Focused Update of the 2014 AHA/ACC Guideline for the Management of Patients With Valvular Heart Disease: A Report of the American College of Cardiology/American Heart Association Task Force on Clinical Practice Guidelines. *Journal of the American College of Cardiology* 2017; 70: 252–289. doi: 10.1016/j.jacc.2017.03.011
- Choi J-W, Hwang HY, Kim K-H, et al. Long-term results of surgical correction for mitral paravalvular leak: repair versus re-replacement. *J Heart Valve Dis* 2013 Sep; 22(5): 682–7.
- Taramasso M, Maisano F, Denti P, et al. Surgical treatment of paravalvular leak: Long-term results in a single-center experience (up to 14 years). *J Thorac Cardiovasc Surg* 2015 May; 149(5): 1270–5. doi: 10.1016/j.jtcvs.2014.12.041
- Echevarria JR, Bernal JM, Rabasa JM, et al. Reoperation for bioprosthetic valve dysfunction. A decade of clinical experience. *Eur J Cardiothorac Surg* 1991; 5(10): 523–6; discussion 527. doi: 10.1016/1010-7940(91)90105-s
- Akins CW, Bitondo JM, Hilgenberg AD, et al. Early and late results of the surgical correction of cardiac prosthetic paravalvular leaks. *J Heart Valve Dis* 2005 Nov; 14(6): 792–9; discussion 799–800.
- Zoghbi WA, Chambers JB, Dumesnil JG, et al. Recommendations for Evaluation of Prosthetic Valves With Echocardiography and Doppler Ultrasound. *J Am Soc Echocardiogr*. 2009 Sep; 22(9): 975–1014. doi: 10.1016/j.echo.2009.07.013
- Jones JM, O’Kane H, Gladstone DJ, et al. Repeat heart valve surgery: Risk factors for operative mortality. *J Thorac Cardiovasc Surg*. 2001 Nov; 122(5): 913–8. doi: 10.1067/mtc.2001.116470
- Zamorano JL, Badano LP, Bruce C, et al. EAE/ASE recommendations for the use of echocardiography in new transcatheter interventions for valvular heart disease. *Eur Heart J* 2011 Sep 1; 32(17): 2189–214. doi: 10.1093/eurheartj/ehr259
- Lancellotti P, Pibarot P, Chambers J, et al. Recommendations for the imaging assessment of prosthetic heart valves: a report from the European Association of Cardiovascular Imaging endorsed by the Chinese Society of Echocardiography, the Inter-American Society of Echocardiography, and the Brazilian Department of Cardiovascular Imaging†. *Eur Heart J – Cardiovasc Imaging* 2016 Jun 1; 17(6): 589–90. doi: 10.1093/ehjci/jew025
- Ruiz CE, Jelmin V, Kronzon I, et al. Clinical outcomes in patients undergoing percutaneous closure of periprosthetic paravalvular leaks. *J Am Coll Cardiol*. 2011; 58(21): 2210–7. doi: 10.1016/j.jacc.2011.03.074
- Sorajja P, Cabalka AK, Hagler DJ, et al. Long-Term Follow-Up of Percutaneous Repair of Paravalvular Prosthetic Regurgitation. *J Am Coll Cardiol* 2011 Nov 15; 58(21): 2218–24. doi: 10.1016/J.JACC.2011.07.041
- Werner N, Zeymer U, Fraiture B, et al. Interventional treatment of paravalvular regurgitation by plug implantation following prosthetic valve replacement: a single-center experience. *Clin Res Cardiol* 2018 Dec 12; 107(12): 1160–9. doi: 10.1007/s00392-018-1290-7
- Alkhouli M, Zack CJ, Sarraf M, et al. Successful Percutaneous Mitral Paravalvular Leak Closure Is Associated With Improved Mid-term Survival. *Circ Cardiovasc Interv* 2017 Dec; 10(12). doi: 10.1161/CIRCINTERVENTIONS.117.005730
- Calvert PA, Northridge DB, Malik IS, et al. Percutaneous device closure of paravalvular leak. *Circulation* 2016; 134(13): 934–44. doi: 10.1161/CIRCULATIONAHA.116.022684
- Alkhouli M, Sarraf M, Maor E, et al. Techniques and Outcomes of Percutaneous Aortic Paravalvular Leak Closure. *JACC Cardiovasc Interv* 2016; 9(23): 2416–26. doi: 10.1016/j.jcin.2016.08.038
- Millán X, Bouhout I, Nozza A, et al. Surgery Versus Transcatheter Interventions for Significant Paravalvular Prosthetic Leaks. *JACC Cardiovasc Interv* 2017 Oct 9; 10(19): 1959–69. doi: 10.1016/J.JCIN.2017.08.013
- Busu T, Alqahtani F, Badhwar V, et al. Meta-analysis Comparing Transcatheter and Surgical Treatments of Paravalvular Leaks. *Am J Cardiol* 2018 Jul 15; 122(2): 302–9. doi: 10.1016/J.AMJ-CARD.2018.03.360
- Wells JA, Condado JF, Kamioka N, et al. Outcomes After Paravalvular Leak Closure. *JACC Cardiovasc Interv* 2017; 10(5): 500–7. doi: 10.1016/j.jcin.2016.11.043
- Sorajja P, Bae R, Lesser JA, et al. Percutaneous repair of paravalvular prosthetic regurgitation: Patient selection, techniques and outcomes. *Heart* 2015; 101(9): 665–73. doi: 10.1136/heartjnl-2014-306270