

Wolff–Parkinson–White-szindróma indukálta cardiomyopathia

Schvartz Noémi, Kohári Mária, Kupó Péter, Pap Róbert

Szegedi Tudományegyetem ÁOK, II. sz. Belgyógyászati Klinika és Kardiológiai Központ, Aritmológiai Részleg, Szeged

Levelezési cím: Dr. Kohári Mária, email: kohari.maria@med.u-szeged.hu

Wolff–Parkinson–White- (WPW) szindróma összefüggést mutathat dilatatív cardiomyopathia (DCM) kialakulásával. A gyakori és hosszú ideig tartó tachycardia-epizódok következtében tachycardiomyopathia jöhet létre, amely a végdiasztolés nyomás növekedéséhez és ezáltal a bal kamra dilatációjához vezet. Az esetek kisebb hányadában a WPW-szindróma indukálta cardiomyopathia hátterében a kötegevezetés okozta dyssynchronia és dyskinesia állhat, amely balkamra-diszfunkcióhoz vezethet.

A 27 éves fiatalember rövid ideig tartó palpitációs panaszok és mellkasi diszkomfort miatt került sürgősségi betegellátó osztályra. 12 elvezetési EKG-n keskeny QRS-morfológiával járó sinusritmus és balszárblokk-szerű, preexcitált QRS-morfológiával járó sinusritmus váltakozása volt látható. Az elvégzett transthoracalis szívultrahang csökkent balkamra-funkciót (EF=40%) igazolt septalis és anterior fali akinesis mellett. Az EKG-n látható preexcitáció miatt a fiatal embert elektrofiziológiai vizsgálatra jegeztük elő, amelynek során anterográd anteroseptalis kötegevezetés igazolódott. A járulékos köteg lokalizációja miatt cryoablációt végeztünk, amelyre a kötegevezetés megszűnt. A beavatkozást követően elvégzett, kontroll echokardiográfiás vizsgálat a balkamra-funkció javulását (EF=55%) igazolta.

WPW-szindróma ritkán balkamra-diszfunkcióhoz vezethet, főként septalis lokalizációjú kötegek esetén. Ennek hátterében a kötegevezetés okozta septalis preexcitáció áll, amely dyssynchroniához és ezáltal a balkamra-funkció csökkenéséhez vezet. A járulékos köteg sikeres katéterablációját követően a dyssynchronia megszűnésével a bal kamrai ejekciós frakció javulása várható.

Kulcsszavak: kamrai preexcitáció, septalis lokalizációjú köteg, dilatatív cardiomyopathia

Wolff-Parkinson-White syndrome induced cardiomyopathy

Wolff-Parkinson-White (WPW) syndrome is associated with dilated cardiomyopathy (DCM). Frequent and prolonged tachycardia episodes can lead to tachycardia-induced cardiomyopathy resulting in increased end-diastolic pressure and dilation of the left ventricle. In some cases, preexcitation via an accessory pathway can lead to dyssynchrony and dyskinesia causing left ventricular dysfunction.

A 27-year old man was admitted to the emergency department because of short palpitations and chest discomfort. 12-lead ECG showed sinus rhythm with narrow QRS-complex alternating with sinus rhythm with left bundle branch block-like pre-excited QRS-complex. Transthoracic echocardiography proved decreased left ventricle function (EF=40%) with septal and anterior akinesia. Because of the preexcitation seen on the ECG, the patient was scheduled for an electrophysiologic study that showed an anterograde anteroseptal accessory pathway. Considering the localization of the accessory pathway cryoablation was performed, consequently, activation via the accessory pathway ceased. After the procedure, control echocardiography was performed that showed improvement in the left ventricular function (EF=55%).

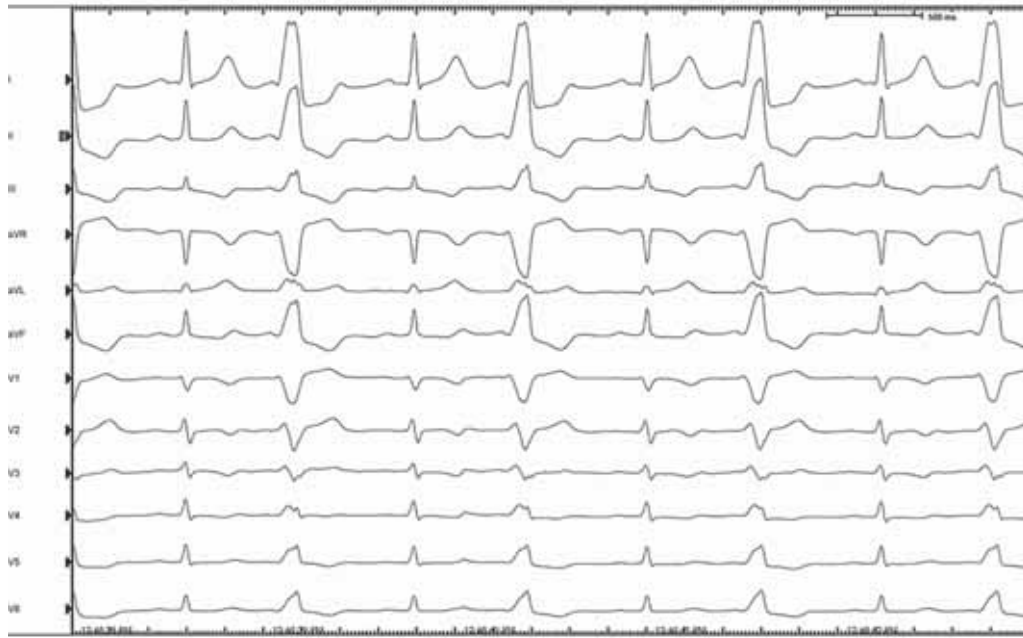WPW syndrome seldom leads to left ventricular dysfunction, mainly in case of a septal accessory pathway. Activation via an accessory pathway causes septal preexcitation, which can lead to dyssynchrony and decreased left ventricular function. After successful catheter ablation of the accessory pathway dyssynchrony ceases and left ventricular function can improve.

Keywords: ventricular preexcitation, septal accessory pathway, dilatative cardiomyopathy

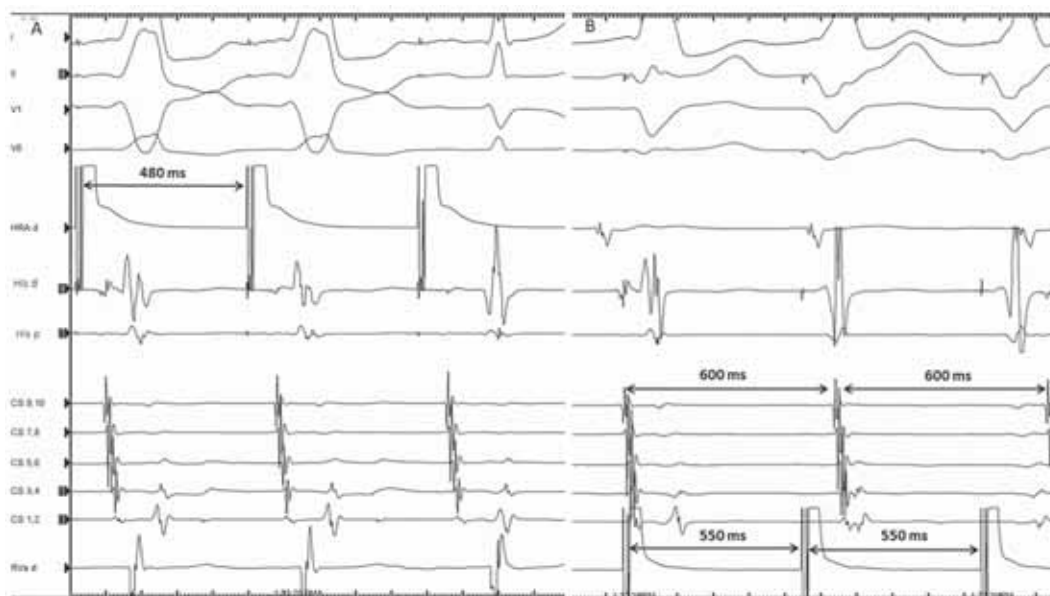Bevezetés

Wolff–Parkinson–White- (WPW) szindróma ritkán dilatatív cardiomyopathia kialakulásához vezethet, amelynek háttérében a járulékos kötegvezetés következtében jelentkező tachyarrhythmia állhat (1). Ugyanakkor megfigyelték, hogy WPW-szindróma esetében tachycar-

dia-epizódok hiányában is létrejöhet cardiomyopathia. Ennek lehetséges magyarázata a kamrai preexcitáció okozta krónikus dyssynchronia és dyskinesia lehet, amely hosszú távon irreverzibilis változásokhoz vezethet, mint a miokardiális fibrózis és a kamrai falvastagodás (2). Az eddigi megfigyelések alátámasztják, hogy elsősorban a septalis elhelyezkedésű járulékos köte-



1. ÁBRA. Keskeny QRS-morfológiájú sinusritmus és bal szárblokk-szerű, preexcitált QRS-morfológiájú sinusritmus váltakozása az elektrofiziológiai vizsgálat során

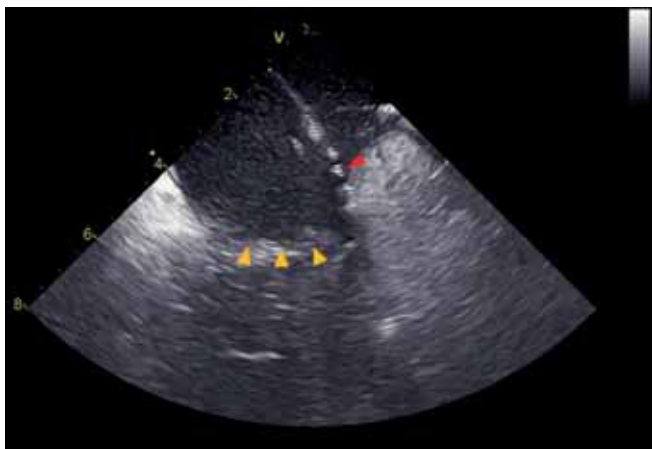


2. ÁBRA. A: Járulékos köteg effektív refrakter periódusa (ERP)=480 ms; az első két QRS-komplexus a kötegvezetés miatt széles, a harmadik QRS esetében csak anterográd AV-csomó-vezetés látható. B: VA-disszociáció: a jobb kamrát 550 ms-os ciklushosszal ingereljük, miközben a pitvari ciklushossz változatlanul 600 ms. Csatornák: I, II, V1, V6: testfelszíni EKG-elvezetések; HRA: high right atrium elektrogram; His: His-elektrogram; CS1-10: sinus coronarius elektrogram; RVA: right ventricle elektrogram

gek vezethetnek falmozgászavarhoz, így cardiomyopathia kialakulásához (3).

Esetismertetés

A 27 éves fiatalember dyspnoe, bal vállba sugárzó mellkasi diszkomfort és palpációs panaszok miatt került sürgősségi osztályra. Az itt készült 12 elvezetéses EKG-n keskeny QRS-morfológiájú sinusritmus és bal-szárblokk-szerű, preexcitált QRS-morfológiájú sinusritmus váltakozása volt látható (1. ábra). Az elvégzett transthoracalis echokardiográfia csökkent globális bal-kamra-funkciót (EF=40%), valamint septalis és anterior fali akinesiseket mutatott.

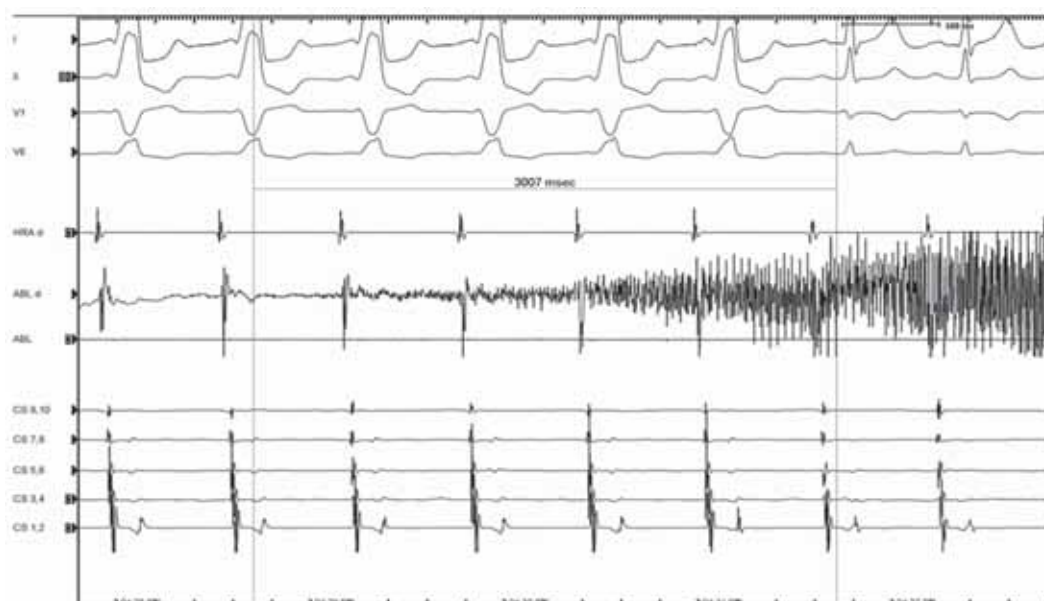


3. ÁBRA. A legkorábbi lokális kamrai aktiváció az intrakardiális echokardiográfián. Piros nyíl: ablációs katéter, Sárga nyilak: tricuspidalis billentyű

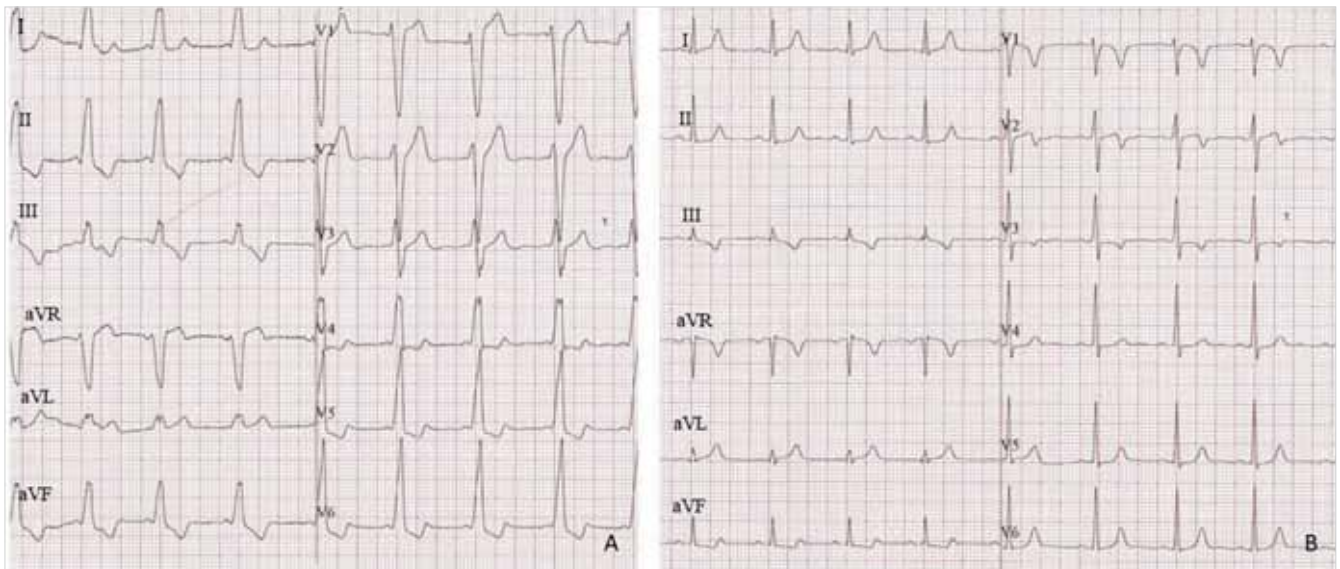
Betegünknel 14 éves korában sportorvosi vizsgálat során derült fény a testfelszíni EKG-n látható preexcitációra, azonban tartós panaszok hiányában és a jelenség intermittáló jellege miatt elektrofiziológiai vizsgálat akkor nem történt. Az EKG-eltérés rögzítése idején elvégzett transthoracalis szívvultrahang strukturális eltérést nem jelzett. A beteg panaszainak visszatérése és fokozódása miatt azonban elektrofiziológiai vizsgálat mellett döntöttünk. A vizsgálat során alapállapotban csak gyenge anterográd járulékos kötegvezetés (köteg ERP=480 ms) és VA-disszociáció volt igazolható (2. ábra). Intravénás isoproterenol hatásban retrográd AV-csomó-vezetés mutatkozott, míg a járulékos köteg anterográd vezetése változatlan maradt, ritmuszavart indukálni nem lehetett. Kezdetben a járulékos köteg térképezését pitvari ingerlés alatt végeztük, a legkorábbi lokális kamrai aktivációt a tricuspidalis ring anterior részén találtuk (3. ábra). Ismételt térképezés történt sinusritmusban, amelynek során a legkorábbi aktivációt a para-His-régióban találtuk. A His-köteg anatómiai közelsége miatt cryoablációs katéterre váltottunk, majd ismételt mappelést követően cryoablációt végeztünk (4. ábra), amelyre a kötegvezetés megszűnt és további 60 perc várakozás után sem tért vissza (5. ábra). Az ablációt követően kontroll transthoracalis echokardiográfiás vizsgálatra került sor, amely kielégítő bal-kamra-funkciót (EF= 55%) és a korábbi falmozgászavarok megszűnését igazolta.

Megbeszélés

WPW-szindróma egyes eseteiben megfigyelhető a bal-kamra-funkció csökkenése, amelynek hátterében a kö-



4. ÁBRA. Cryoabláció hatására, 3 sec-ot követően a pre-excitáció megszűnik (utolsó 2 QRS). Cryoabláció okozta zaj az intrakardiális elektrogrammon



5. ÁBRA. Az ablációt megelőző (A) és azt követő (B) testfelszíni 12 elvezetéses EKG

tegvezetés okozta dyssynchronia állhat. Az eddigi kutatások alapján balkamra-diszfunkciót főként a septalis lokalizációjú kötegek okozhatnak (4). A septalis járulékos kötegek esetén az intraventricularis septum preexcitációja figyelhető meg, amely septalis dyskinesiahoz és szignifikáns bal kamrai dyssynchroniához vezethet (5). A járulékos kötegek sikeres katéterablációját követően a myocardium normális aktivációs szekvenciája helyreáll, így a dyskinesia megszűnése és a bal kamrai ejekciós frakció javulása várható (6).

Az EKG a mai napig egy könnyen elérhető és nagyon fontos eszköz a betegellátásban, helyes értelmezése nélkülözhetetlen a pontos diagnózis felállításához és a megfelelő beavatkozás megválasztásához.

Nyilatkozat

A szerzők kijelentik, hogy az összefoglaló közlemény megírásával kapcsolatban nem áll fenn velük szemben pénzügyi vagy egyéb lényeges összeütközés, összeférhetetlenségi ok, amely befolyásolhatja a közleményben bemutatott eredményeket, az abból levont következtéseket vagy azok értelmezését.

Irodalom

1. Tomaske M, et al. Adverse effects of Wolff-Parkinson-White syndrome with right septal or posteroseptal accessory pathways on cardiac function. *Europace* 2008; 10(2): 181–9. DOI: 10.1093/europace/eun005
2. Fazio G, et al. Segmental dyskinesia in Wolff-Parkinson-White syndrome: a possible cause of dilatative cardiomyopathy. *Int J Cardiol* 2008; 123(2): e31–4. DOI: 10.1016/j.ijcard.2006.11.109
3. Udink ten Cate FE, et al. Dilated cardiomyopathy in children with ventricular preexcitation: the location of the accessory pathway is predictive of this association. *J Electrocardiol* 2010; 43(2): 146–54. DOI: 10.1016/j.jelectrocard.2009.09.007
4. Dai CC, et al. Dyssynchronous ventricular contraction in Wolff-Parkinson-White syndrome: a risk factor for the development of dilated cardiomyopathy. *Eur J Pediatr* 2013; 172(11): 1491–500. DOI: 10.1007/s00431-013-2070-z
5. Kwon BS, et al. Septal dyskinesia and global left ventricular dysfunction in pediatric Wolff-Parkinson-White syndrome with septal accessory pathway. *J Cardiovasc Electrophysiol* 2010; 21(3): 290–5. DOI: 10.1111/j.1540-8167.2009.01612.x
6. Uhm JS, et al. Accessory pathway-related left ventricular wall motion abnormality and the effects of radiofrequency catheter ablation in patients with Wolff-Parkinson-White syndrome. *J Cardiovasc Electrophysiol* 2019; 30(1): 102–108. DOI: 10.1111/jce.13753