

Mátrai Gyógyintézet, Bronchológia, Mátraháza\*  
 Jászberényi Szent Erzsébet Kórház, SBO, Jászberény\*\*  
 Semmelweis Egyetem Fogorvostudományi Kar, Propedeutika Tanszék, Budapest\*\*\*

## Aspirált endodontiai eszköz eltávolítása ismételt merev bronchoscope segítségével

DR. HOLHÓS NÓRA\*, DR. ALBERT ISTVÁN\*, DR. ZSÓLYOMI KRISZTINA\*\*, DR. MÁRTON KRISZTINA\*\*\*

A szerzők célja a fogászati kezelések során előforduló idegen test aspirációk, illetve ingestiók veszélyeire, azok elkerülésére, a bekövetkezett esemény szövődményeire és megoldási lehetőségeire felhívni a figyelmet.

72 éves férfibeteg kezelés közben egy endodontiai eszközt (36 mm hosszú (teljes hossz) K-tágító) aspirált. A fogorvos gastroenterológiai konzíliumot kért, majd miután mellkas-röntgenfelvétel alapján kiderült, hogy aspirációról van szó, a beteg a bronchológiai ambulancián jelentkezett. A beteget félig ülő helyzetben elhelyezve a pulmonológus excisorral többször megpróbálta megragadni a tárgyat, de az rendszerint kicsúszott a műszer pófái közül, majd a jobb tüdő 9-es segmentumának subsegmentjébe került, ekkor eltűnt szem elől és csaknem a rekeszfelszínig vándorolt. Mellkasebész és fogorvos kollégával történt konzílium alapján a magas fertőzős és perforációs kockázat miatt megoldásként másnapra jobb alsó lobectomia jött szóba. A kontroll bronchoscope során azonban a pulmonológus Trendelenburg helyzetben ismételtén átvizsgálta a jobb basalis szájadékokat és sikerült megragadnia a tú műanyag végét, majd azt az excisorral eltávolította. A beteg ezután lege artis Clindamycin terápiában részesült.

A kezelő fogorvos részéről fontos, hogy ilyenkor a következőleg beavatkozó orvosi csapat kezébe kerüljön a fogászati anamnézis, a baleset leírása, és szerencsés, ha az aspirált vagy lenyelt tárgyhoz hasonlót tudunk bemutatni a helyes stratégia meghatározása, a súlyos szövődmények elkerülése érdekében. A fogászati kezelés során a rutin eljárás részeként kell szerepelnie a műtési terület gondos izolálásának, ami alkalmas lehet az aspiratio, illetve az ingestio megelőzésére. Ezt szolgálja a kofferdam megfelelő alkalmazása, ami a legtöbb esetben egyszerű, gyorsan és könnyen kivitelezhető művelet.

*Kulcsszavak:* fogászati kezelés, idegen test, aspiratio, ingestio, endodontiai eszköz, bronchoscope, excisor

### Bevezetés

Idegen testek aspiratioja számos esetben sürgősségi ellátást igénylő helyzet. Különösen igaz ez a fogászati kezelések során kialakuló eseményekre, hiszen minden intraorális beavatkozás annak a veszélyét rejti, hogy akár fogmaradvány, kivehető fogpótlás, fogászati fúrók, csapos fogművek, endodontiai eszközök, kofferdam kapocs, letört fogpótlásdarab, amalgám- vagy más tömésből származó törmelék, egyéb műszeralkatrészek kerülhetnek az emésztőrendszerbe vagy a légutakba [8].

Jelen esetismertetéssel a szerzők célja a fogászati kezelések során előforduló idegen test aspirációk, illetve ingestiók veszélyeire, elkerülésére, a bekövetkezett esemény megoldási lehetőségeire és szövődményeire felhívni a figyelmet.

Irodalmi adatok rámutatnak, hogy az idegen testek aspiratiojában és ingestiojában több körülmény is szerepet játszik. Ilyenek lehetnek a beteg általános egészségi és mentális állapota, az érzéstelenítés módja, a hozzáférés nehézsége, a rálátás problémája a beavatkozást igénylő területre, de más okok is fontosak lehet-

nek, így pl. a beavatkozott fog pozíciója, vagy a fogorvos klinikai tapasztalata. Általánosan igaz, hogy az ilyen típusú esetek hiányosan dokumentáltak. A lenyelt idegen testek kb. 90%-a esemény nélkül lezajlik, míg hozzávetőleg 10%-a endoscopos eltávolítást igényel, és mintegy 1% műtési beavatkozást tesz szükségessé. Ugyanakkor a bronchoscope 99%-os biztonsággal lehetővé teszi az aspirált objektumok eltávolítását, a komplikációs ráta itt mintegy 2,4–5% [8].

A fogászati kezelés során a rutin eljárás részeként kell szerepelnie a műtési terület gondos izolálásának, különösen endodontiai beavatkozások esetén, ami alkalmas lehet az aspiratio, illetve az ingestio megelőzésére. Ezt szolgálja a kofferdam megfelelő alkalmazása, ami a legtöbb esetben egyszerű, gyorsan és könnyen kivitelezhető művelet [3]. Sajnos, azonban a leggyakoribb prevenciók eljárások ellenére is előfordulhatnak ilyen jellegű, nem várt balesetek. [9]

Ilyenkor a sikeres eltávolítás lehetősége függ az idegen test helyétől, helyzetétől, a rendelkezésre álló műszerparktól, az operátor képességeitől, a beteg együttműködési készségétől [2].

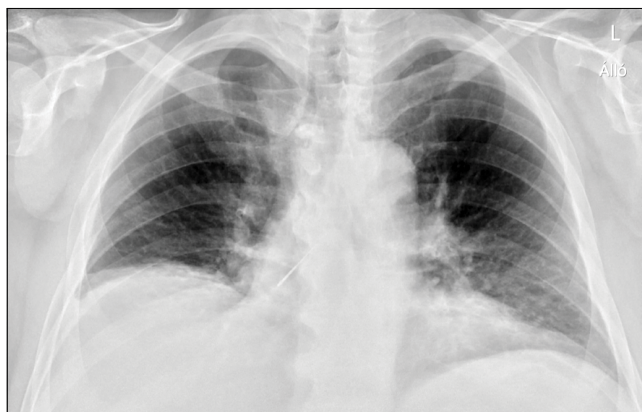Susini és munkatársai 2007-ben közzétették francia biztosítótársaságok által rendelkezésre bocsájtott adatok alapján egy 11 évet felőlelő időszakban a kofferdam izolálás nélküli endodontiai beavatkozások során történt idegen test ingestiók és aspirációk előfordulási arányát. 24 651 francia fogorvos munkáját elemezték, amelyben a balesetek évenkénti számát, típusát, a lenyelt vagy aspirált tárgy jellemzőit rögzítették. Ennek alapján 1 endodontiai eszközt aspiráltak, míg 57-et lenyeltek. Ezenfelül 43 más fogászati idegen test került a légutakba, valamint 409 a tápcsatornába. Ezek alapján 100 000 esetre jutott 0,001 aspiráció és 0,12 ingestio az endodontiai beavatkozások során, szerencsére halálos komplikáció nem fordult elő [4].

Idegen test aspiratio szövődménye lehet részleges vagy teljes légúti obstrukció, respiratórikus dystress syndroma (ARDS), pneumothorax, különböző mértékű vérzés. Észre nem vett esetekben a tünetmentes beteg akár hónapokig is eltűnhet az egészségügyi látókörből, míg késői szövődményként felléphet postobstruktív pneumónia, bronchiectasia, tüdőtályog [1]. Ingestio esetén az objektum az esetek legnagyobb részében a tápcsatornán tünet nélkül áthalad. Azonban akár a légútban, akár a tápcsatornában történő perforáció, követés során észlelt retentio esetén azonnali műtéti beavatkozásra van szükség.

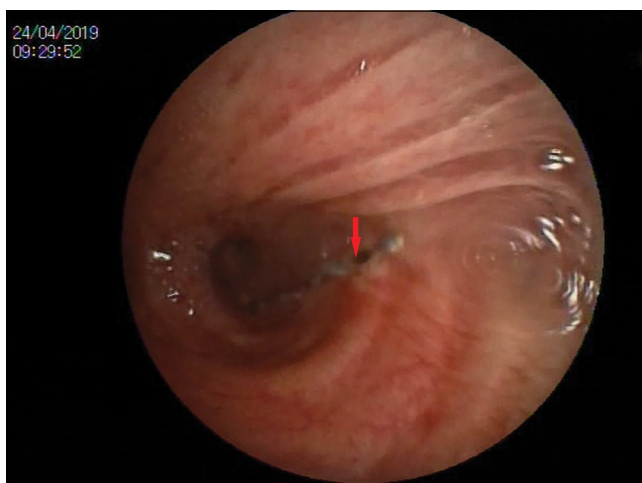
### Esetimertetés

A 72 éves férfi beteg anamnézisében appendectomia, sérvműtétek, mélyvénás thrombosis szerepelt. Fogászati kezelés közben – saját elmondása szerint –, a „fűrófejet” lenyelte, amely miatt a fogorvos azonnal a területileg illetékes gastroenterológiai osztályra utalta és vitte, ahonnan a Jászberényi Kórház Sürgősségi Osztályára került megfigyelésre. Itt szóbeli pulmonológiai consilium történt. A Sürgősségi Ambulancián készült mellkas-rtg felvétel alapján a gerinc mellett a D7-es csigolya magasságában egy 35 mm-es, tű alakú fémbjektum volt látható (1. kép). Miután tehát kiderült, hogy nem ingestioról, hanem aspiratoról van szó, a beteget másnap reggel mentő szállította a Mátrai Gyógyintézet Bronchológiai Ambulanciájára. A pulmonológusok nem kaptak információt arra vonatkozóan, hogy milyen kezelés közben, milyen körülmények között, és milyen eszköz került a beteg szervezetébe. A beteg panaszt nem jelzett, köhögésingere nem volt. Bronchoscopy során, amely bronchofiberoscoppal történt, a jobb oldalon az intermediusban egy kb. 3 cm hosszú fém csavarmentes képlet volt észlelhető (2. kép).

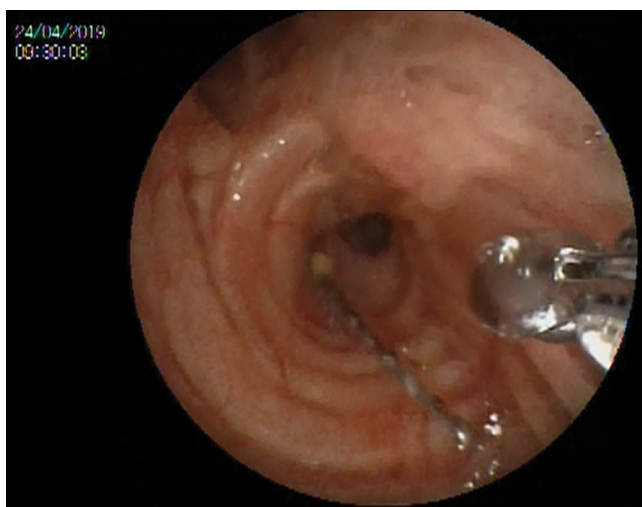
A beteget félig ülő helyzetben elhelyezve („dializáló szék”, amelynek a használatakor a vizsgáló a beteggel szemben áll) a bronchologus excissorral (3. kép) többször megpróbálta megragadni a fém végét, de az rendszerint kicsúszott a műszer pofái közül. Köhögés közben az idegen test elmozdult és műanyag végénél fogva lefelé vándorolt (4. kép), egészen a jobb tüdő 9-es segmentumának sub-subsegmentjébe, ekkor tűnt el szem



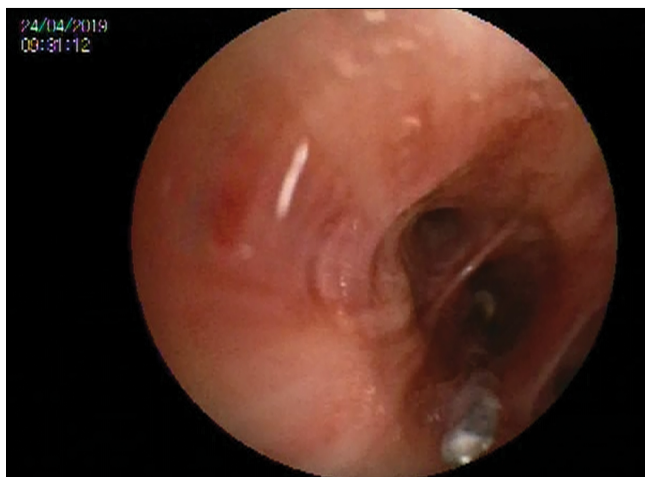1. kép: Az eset napján az első bronchológiai beavatkozás előtt készült mellkas-röntgenfelvétel: a gerinc mellett a D7-es csigolya magasságában egy 35 mm-es tű alakú fém idegen test látható.



2. kép: Másnap az első bronchoscopy során a jobb oldalon az intermediusban egy kb. 3 cm hosszú fém idegen test látható.



3. kép: Excissorral történő megragadás az első bronchoscopy napján.

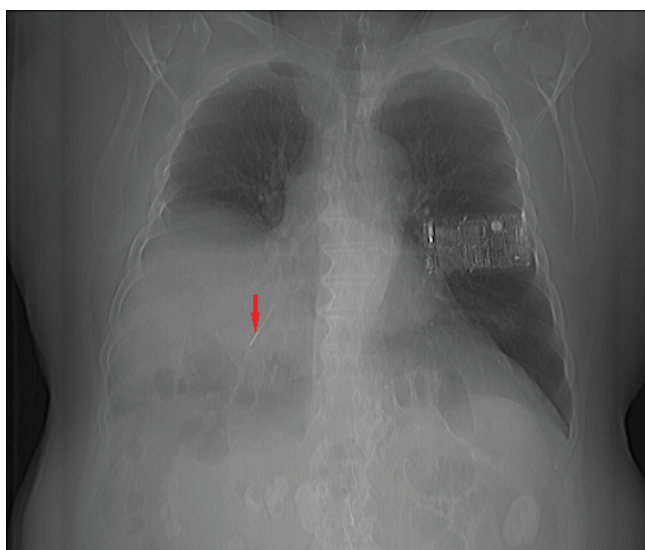


4. kép: Az első bronhoszcópia alkalmával a műszer egyre lejjebb vándorolt a hörgők subsegmentális oszlásain keresztül, végül a jobb tüdő 9-es segmentumának sub-subsegmentjében tűnt el a bronhológus szeme elől.

elől. A beavatkozásról videófelvétel készült, ami alapján másik fogorvossal történő konzultáció alapján kiderült, hogy egy 36 mm-es (teljes hossz) K-tágító az idegen test, amely nemcsak fokozott fertőzős, hanem egyben perforációs veszélyt is jelent.

Ezt követően mellkas-CT készült, amelynek rekonstrukciós felvételein láthatóvá vált, hogy az idegen test a jobb oldalon csaknem a rekeszfelszínen ül (5. kép). A beteg megfigyelésre a Bronchológiai Osztályon maradt, obszervációja alatt semmilyen panaszt nem jelzett.

Időközben a mellkassebész kollégával történt konsilium alapján műtétet terveztek, bár magas rizikóval, mivel nyitott műtét kapcsán a tüdőt áttapintva a sebész nem tudja megtalálni az idegen testet. Ezért megoldás-



5. kép: Az eset másnapján készült mellkas-CT PA átnézeti rekonstrukciós felvétel: az első bronchológiai beavatkozás után: a műszer a jobb tüdő 9-es segmentumának sub-subsegmentjében.

ként jobb alsó lobectomia jött csak szóba. A rizikó ellenére a mellkassebész másnapra vállalta a műtétet, tekintve a magas fertőzős kockázatot.

A tervezett mellkassebészeti áthelyezés előtt kontroll bronhoszcópia történt. Ekkor a bronchológus Trendelenburg helyzetben ismételten átvizsgálta a jobb basalis szájadékokat. A 9. segment sub-subsegmentjében megpillantotta az idegen test műanyag végét (megfordult?), amelyet sikerült megragadni, így most az excissorral el lehetett távolítani.

A beteg az objektum eltávolítását követően lege artis Clindamycin terápiában részesült.

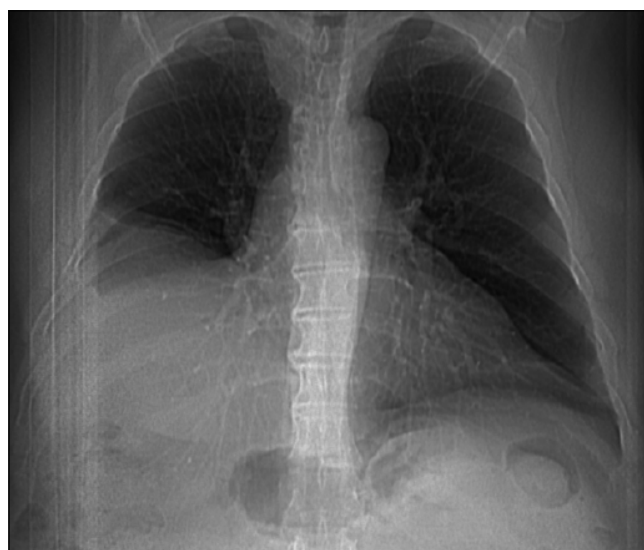Az esetet követő tizedik napon kontroll mellkas-CT készült, amelyen intrapulmonálisan az idegen test már nem volt azonosítható (6. kép).

### Megbeszélés

A leggyakoribb beágyazódási hely idegen test aspiratio esetén a jobb alsó lebeny, mint ahogy az a jelen esetben is történt [1].

Az esettel kapcsolatos tanulságok. Bronchológiai szempontból felmerülő kérdések:

Bronchológiai szempontból elsőként választandó a fém idegen testek merev bronhoscopos eltávolítása. Ennek az eljárásnak az előnye – amellet, hogy a sedált beteg légzése kontrollálható, illetve a köhögési inger csökkenthető –, hogy a bronhoscop fém fala védelmet biztosít a további endobronchialis és hangszalagsérülésekkel szemben. Hátránya viszont, hogy ez az eszközpark nem érhető el minden bronchológiai vizsgálóban, emellet a bronchológus jártasságát igényli, valamint anaesthesiologia jelenlétét is. További hátránya, hogy ezen bronhoscopok lumen mérete miatt csak a nagyobb bron-



6. kép: Kontroll mellkas-CT PA átnézeti rekonstrukciós felvétel: a második bronhoszcópia után, az eset utáni második napon: Az idegen test már nem látható.



chusok vizsgálhatók, a fenti esetben említett sub-sub-segment ágak már nem érhetők el. A fiberoscoppal a distalisabb segmentágak is látótérbe hozhatók, de a hozzá tartozó excisorok kisebb mérete miatt a cikkben említett hosszú és vékony fém idegen testek megragadása és eltávolítása nehezebb. Az említett szempontok miatt fémeszköz-aspiratio gyanúja esetén érdemes merevcsőves bronchológiai eljárásokkal foglalkozó centrumokkal felvenni a kapcsolatot.

A bronchológus számára elgondolkodtató lehet, hogyan lehetséges, hogy a tű a szűk keresztmetszetű hörögökben megfordul. (A beteg éjszaka feküdt, köhögött?) Ebben az esetben a várakozás ideje alatt ez történt, ami lehetővé tette a bronchosopia sikerét a következő napon. Erre vonatkozóan nincsenek statisztikai adatok, de annyi biztos, hogy a bemutatott beteg esetében, amennyiben mégsem sikerült volna eltávolítani az endodontiai eszközt, a fém végével distalis irányba elmozduló műszer magasabb rikizót jelentett volna pneumothorax és mediastinitis kialakulása szempontjából.

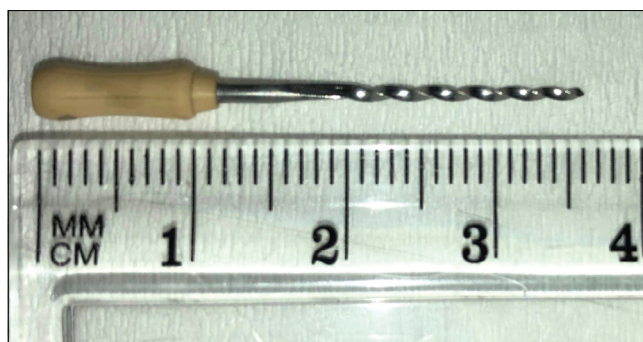
További érdekes kérdés, hogy érdemes-e várni, többször kísérletezni bronchoscopiával, mielőtt sebészhez fordulnánk? Ilyenkor mindig a kockázat-haszon-arányt figyelembe véve szükséges döntenie a sebészi beavatkozásról. Jelen esetben a perforatio és további tüdő-, illetve rekeszizom-sérülés, valamint mediastinalis infectio veszélye miatt jött volna szóba mielőbbi mellkassebészeti beavatkozás, még akkor is, ha ez az egész jobb alsó tüdőlebeny eltávolításával járt volna.

Felhívjuk a figyelmet a videó-dokumentáció fontosságára. A további tanulságok és konszultációk érdekében hasznos az endoscopia során videófelvételt készíteni. Esetünkben első alkalommal készült videófelvétel, míg a második alkalommal már nem, mivel a teljes aszisztencia a beteggel volt elfoglalva. Az eset alapján az is megállapítható, hogy az ilyen jellegű idegen testet Trendelenburg helyzetben érdemes eltávolítani, azonban merev bronchosopia során a distalis segment ágai nem érhetők el.

### Fogorvosi szempontok

Idegen test ingestioja, illetve aspiratioja esetén két fontos aspektust kell a gyakorló fogorvosnak figyelembe vennie. Ezek a megelőzés, illetve, ha már megtörtént a baleset, akkor a további szövödmények elkerülésére tett sürgős intézkedések. Minden fogorvosnak tisztában kell lennie azzal a ténnyel, hogy azok a betegek, akik valamilyen fogászati ellátásból származó idegen testet lenyelnek vagy aspirálnak, esetenként sürgős kórházi ellátásra szorulnak. Egy korona vagy egy tompa, fogászati ellátásból származó kisebb idegen test adott esetben csökkent veszélyt jelent, de egy endodontiai eszköz, mint pl. esetünkben; vagy egy fogászati forgóeszköz vagy fogkőleszedő lepattant éles darabja komoly veszély, ezért a beteget azonnal sürgősségi osztályra kell utalni, még inkább kísélni. Amennyiben a fogorvos kevésbé súlyosnak ítéli az esetet, akkor is ez

a megfelelő eljárás, még akkor is, ha az illető esetében csak követéses vizsgálatokra van szükség. A Medical and Dental Defence Union of Scotland ajánlása szerint [7] fontos, hogy ilyenkor a beteg kezében legyen a fogászati anamnézis, a történt baleset leírása, és szerencsés az is, ha az aspirált vagy lenyelt tárgyhoz hasonló tudunk a következőleg beavatkozó orvosi csapat segítségére bemutatni. Ez nagyban hozzájárul annak eldöntéséhez, hogy a gastroenterologus, a pulmonológus, a fül-orr-gégész, vagy más beavatkozó orvos milyen stratégiát kövessen az illető objektumra vonatkozóan. Ez lehet pl. a megfigyelés és várakozás helyzete, vagy azonnali operációt igénylő körülmény. A fogorvosnak minden esetben fel kell tüntetnie a beteg dokumentációjában, hogy mi történt, és milyen beavatkozásokat végzett el a balesettel kapcsolatosan. Ezenkívül rögzíteni kell a beteg beutalásának, illetve a sürgősségi osztályra juttatásának módját és idejét is, a mentővel való szállítás lehetőségét, illetve tényét. Mint az a 7. képen látható, fogorvosok számára egyértelmű, hogy az aspirált objektum egy endodontiai beavatkozásból származó eszköz, egy 50-es méretű K-tágító volt. A Semmelweis Egyetem Fogorvostudományi Karán a konzerváló fogászat és endodontia tantárgy oktatása során a hallgatók egyértelmű információt kapnak arról, hogy milyen beavatkozások során kötelező abszolút izoláció alkalmazása, és ezt gyakorlati munkájuk során be is gyakorolják. Ilyen beavatkozások: régi amalgámtömés eltávolítása, kompozit tömés készítése, gyökérkezelés, barázdazárás, adhezív betétek és rögzített fogpótlások beragasztása. Ajánlott alkalmazni fogfehérítés, polírozás, intraorális homokfúvó alkalmazása, leplezés javítása, fluoridálás esetén [5]. Vannak azonban olyan kezelési helyzetek, amikor a kofferdam izolálás nem megszokott. Ilyen esetekre Ismael és munkatársai a következő preventív eljárásokat javasolják, különösen idős betegek esetén: géz elhelyezése az oropharynx „lezárására”, fogselyem vagy varróanyag kikötése kisméretű műszerek rögzítésére, pl. az operátor ujján lévő gyűrűhöz. Ülő helyzet előnyösebb a nehezen hozzáférhető területek kezelésénél [6]. Ajakrektraktor alkalmazása két neodmium mágnes segítségével szintén segíthet mágnesezhető műszerek oesophagusba vagy tracheába jutásának megakadályozásában [6].



7. kép: Az eltávolított K-tágító

## Irodalom

1. BAŞOĞLU OK, BUDUNELI N, CAGIRICI U, TURHAN K, AYSAN TI: Pulmonary aspiration of a two-unit bridge during a deep sleep. *J Oral Rehabil.* 2005; 32: 461–463. <https://doi.org/10.1111/j.1365-2842.2005.01472.x>
2. CAMERON SM, WHITLOCK WL, TABOR MS: Foreign body aspiration in dentistry: a review. *J Am Dent Assoc.* 1996; 127: 1224–1228. <https://doi.org/10.14219/jada.archive.1996.0415>
3. European Society of Endodontology. Quality guidelines for endodontic treatment: consensus report of the European Society of Endodontology. *International Endodontic Journal.* 2006; 39: 921–930. <https://doi.org/10.1111/j.1365-2591.2006.01180.x>
4. GUY SUSINI, LUDOVIC POMMEL, J. J. MOLL CAMPS: Accidental ingestion and aspiration of root canal instruments and other dental foreign bodies in a French population. *International endodontic journal.* 2007; 40: 585–589. <https://doi.org/10.1111/j.1365-2591.2007.01249.x>
5. GYÖRFI A: A fogak izolálása. In FAZEKAS Á. (szerk.): *Megtartó fogászat és endodontia.* Semmelweis Kiadó, Budapest, 2006; 123–125.
6. ISMAEL G, ALAMEIDA L, LACERADA T AND LACERADA S: Prevention from swallowing or aspiration in dentistry for elderly patients. *MOJ Gerodontology and Geriatrics.* 2018; 3: 124–126. <https://doi.org/10.15406/mojgg.2018.03.00097>
7. RENTON C: Dangers of swallowing dental instruments. *British Dental Journal.* 2015; 219: 474. <https://doi.org/10.1038/sj.bdj.2015.874>
8. RUI H, HONGZHI Z, KAIJIN H, YUXIANG D, XIA Y, GUANGJIE X, et al: Thorough documentation of the accidental aspiration and ingestion of foreign objects during dental procedure is necessary: review and analysis of 617 cases. *Head Face Med.* 2016; 12: 23. <https://doi.org/10.1186/s13005-016-0120-2>
9. THAKRAL A., SEN S., SINGH VP, RAMAKRISHNA N., MANDLIK VB: Aspiration of an endodontic file. *Med J Armed Forces India.* 2015; 71 (Suppl 2): S509–S511. <https://doi.org/10.1016/j.mjafi.2013.09.009>

**Case report**

HOLHÓS N, ALBERT I, ZSÓLYOMI K, MÁRTON K

**Accidental aspiration of an endodontic reamer and its removal via repeated bronchoscopy**

Aim of this case report is to draw attention to the danger and prevention of aspirated or ingested foreign bodies in the oral health care environment, furthermore it emphasizes the issues, the consequences and the possible solutions of these kind of accidents.

Seventy-two-year-old male patient aspirated a 36 mm long endodontic K-reamer during endodontic treatment. The dentist had referred him to the gastroenterology department, then at the emergency section aspiration could be evidenced according to a chest-radiograph. The patient was then transported to the bronchology ambulance. Since the needle end could not be grasped by the excisor during the bronchoscopy process, the instrument could not be removed by the pulmonologist, for the first time, so it slid down to the subsegments of the pulmonary segment 9, until it almost reached the diaphragm surface and disappeared from the practitioner's eye. According to consultation with a thoracic surgeon and the dentist, the pulmonology team decided a lower left lobectomy on the following day, considering the increased risk of perforation and infection. During the control bronchoscopy on the next day, the patient was laid in Trendelenburg position, while the specialist was able to remove the endodontic instrument with the excisor. In the meantime, the needle had been turned upside down, showing its plastic end, which made the intervention successful. Patient was then provided by a "lege artis" Clindamycin therapy.

Authors would like to emphasize that the patient in these situations should be followed by the dentist until the final solution: it is crucial that dental history, description of the accident, information about the aspirated or ingested instrument should be provided to the following medical team in order to be successfully help the patient and be able to prevent further dangerous consequences. Proper isolation of the operation field is essential and must be a part of a routine dental treatment procedure. In this way ingestion and aspiration can be easily avoided. For this aim rubber-dam isolation is the most suitable tool in the dental healthcare procedures.

**Keywords:** oral health care, foreign body, aspiration, ingestion, endodontic instrument, bronchoscopy, excisor