

Semmelweis Egyetem, Fogorvostudományi Kar, Gyermekfogászati és Fogszabályozási Klinika

Módosított Alt-RAMEC technika rövid távú hatékonyságának vizsgálata a retromaxilia kezelésében

DR. HECKENAST LILI, DR. NEMES BÁLINT, DR. JUHÁSZ FANNI, DR. DÉRI KATALIN, DR. RÓZSA NOÉMI

Bevezetés: Az alulfejlett maxilla korrekciója bár kihívást jelenthet az ortodontusok számára, számos tanulmány alátámasztja a felső állcsont szagittális előrehelyezésének hatékonyságát a prepubertás időszakban, különösen a felső állcsont előzetes tágítását és szűkítését (Alternating Rapid Maxillary Expansion and Constriction, Alt-RAMEC) követően.

Célunk, hogy megvizsgáljuk, mennyire hatékonyan segíti a felső állcsont szagittális irányú növekedését az arcmaszkos kezelést megelőzően az Alt-RAMEC protokoll alkalmazása.

Vizsgálati anyag és módszer: Húsz prepubertás korú páciens kezelés előtti és utáni oldalirányú teleröntgen-felvételei kerültek kiértékelésre. A páciensek beválogatásának kritériuma volt a felső állcsont retrognátiája, amelynek kezelését Alt-RAMEC protokoll szerint Hyrax készülékkel és arcmaszkkal valósítottuk meg. A kezelés hatékonyságát az SNA, SNB, ANB szögek, a Wits-érték, az ML-NL szög és a szagittális túlharapás (OJ) mérésével vizsgáltuk.

Eredmények: SNA: +1,41° (SD 1,09), SNB: -0,67° (SD 2,0), ANB: +2,06° (SD 1,85), Wits: +3,50 mm (SD 2,30), NL-ML: +0,93° (SD 1,98), OJ: +3,83 mm (SD 1,85).

Megbeszélés: Prepubertás időszakban az Alt-RAMEC protokoll alkalmazását követően történő ortopédiai protrakció elősegíti a maxilla növekedését, és megváltoztatja az alsó arcmagasságot.

Kulcsszavak: Class III, Hyrax, arcmaszk, maxilla-protrakció, Alt-RAMEC

A szkeletális III. osztályú anomáliák kezelése mind a mai napig kihívást jelentő feladat az ortodoncia területén. A meziális moláris viszony alapján a III. osztályú eltérések prevalenciája 1–10% közé tehető, az ázsiai populációban a legmagasabb az előfordulási arányuk [1, 2]. A szkeletális III. osztályú eltérés oka lehet az alulfejlett maxilla, a túlfejlett mandibula, illetve az előbbiekből kombinációja [3]. Számos szerző egyetért abban, hogy az alulfejlett maxilla a leggyakoribb oka a szkeletális III. osztályú eltéréseknek, így egyre nagyobb szerepet kap a maxilla protrakcióját, növekedését elősegítő készülékek és módszerek alkalmazása [2]. Fontos a korai diagnózis, hiszen a megfelelő időben végzett konzervatív terápiával esetlegesen elkerülhető lehet a későbbi, felnőttkorban végzendő műtéti beavatkozás azon esetekben, ahol a III. osztályú malokklúzió háttérében az alulfejlett maxilla áll [4].

A konzervatív terápiát végezhetjük Fränkel III típusú bimaxilláris készülék segítségével, amely a labiális és bukkális pelottáinak köszönhetően képes a perioszteum dinamikus húzásával csontappozíciót létrehozni, ennek eredményeként pedig bekövetkezhet az állcsontpozíció normalizálódása [5]. Hátrányként említik a hosszú hordási időt és retenció fázist [6, 7], valamint hogy hatásának döntő része dentoalveoláris korrekcióból adódik [6]. Utóbbi tulajdonsága miatt a Fränkel III típusú funk-

ciós készülékkel végzett kezelés csak nagyon enyhe fokú eltérés esetén javasolt [3].

A szkeletális III. osztályú anomáliák korai kezelésének napjainkban leginkább elfogadott módszere a maxilla arcmaszkos szagittális előrehelyezése. Ennek során a felső fogívre ragasztott, rögzített készüléket ortopédiai erővel (400–800 cN) húzzuk a homlokon és az állcsúcson megtámasztott extraorális készülékhez [2].

A transzverzális probléma jelenlététől függően három csoport különíthető el:

1. Arcmaszkos protrakció tágítás nélkül,
2. Arcmaszkos protrakció maxilla-tágítással (Rapid Maxillary Expansion, RME),
3. Arcmaszkos protrakció a felső állcsont alternáló szűkítését és tágítását követően (Alternating Rapid Maxillary Expansion and Constriction, Alt-RAMEC) [3, 8, 9].

Egészen a legutóbbi időkig, 2015-ig számos cikk arról számolt be [2, 8, 10–12], hogy nincs szignifikáns különbség a nem tágított és a tágított maxilla arcmaszkos protrakciójának hatékonysága között. Megállapítható, hogy a transzverzális tágítás nem előfeltétele a maxilla szagittális előrehelyezésének, pusztán a harántirányú korrekciót szolgálja.

Az utóbbi években azonban több szerző is arról számolt be, hogy az Alt-RAMEC protokoll alkalmazásával jelentősebb felsőállcsont-protrakciót értek el [9, 13, 14]. A módszer sikerének kulcsát a cirkummaxilláris szutura-rendszer előzetes meggyengítésében látják, amelyet az expander váltakozó aktiválásával és deaktiválásával, azaz tágitásával és szűkítésével érnek el. Az eljárás tulajdonképpen a hagyományos, Hyrax készülékkel és arcmaszkkal végzett kezelés egy továbbfejlesztett változata, amelyet 2005-ben elsőként Liou és Tsai publikáltak. A szerzők a protrakciót intraorális rugók alkalmazásával kiviteleztek. A technikát hasadékos pácienseken alkalmazták, amely pácienscsoportban a hegképződés miatt a maxilláris alulfejlettség különösen kifejezett lehet [14].

A fogszabályozó kezelések időzítése alapvetően fontos a kezelés kimenetele szempontjából. Az egyes anomáliák megfelelő időben történő felismerése és kezelése kedvező hatással van a kezelés eredményére és kimenetelére; lerövidítheti, avagy megkönnyítheti a későbbi kezelést [15]. A konzervatív állcsontortopédiai kezeléseket tekintve a felső állcsont tágitására és szagittális irányú előrehelyezésére is a prepubertás időszak a legmegfelelőbb, amikor a perimaxilláris szuturák még nem csontosodtak el teljesen [2, 16]. Míg korábban ezt az időszakot kronológiai vagy fogazati életkorhoz költötték [17, 18], manapság egyre elterjedtebb a direkt szkeletális kormeghatározás a CVMS (Cervical Vertebral Maturation Stages) segítségével [16, 19, 20].

Amennyiben elmulasztjuk a prepubertáskori konzervatív kezelést, később már csak a dentoalveoláris kompenzáció, illetve a felnőttkorban elvégzendő ortognát műtéti beavatkozások lehetségesek mint terápiás megoldások [21].

Vizsgálatunk célja az Alt-RAMEC protokoll és arcmaszok hatékonyságának értékelése: a maxilla-protrakció mértékének meghatározása oldalirányú teleröntgen-felvételen.

Vizsgálati anyag és módszer

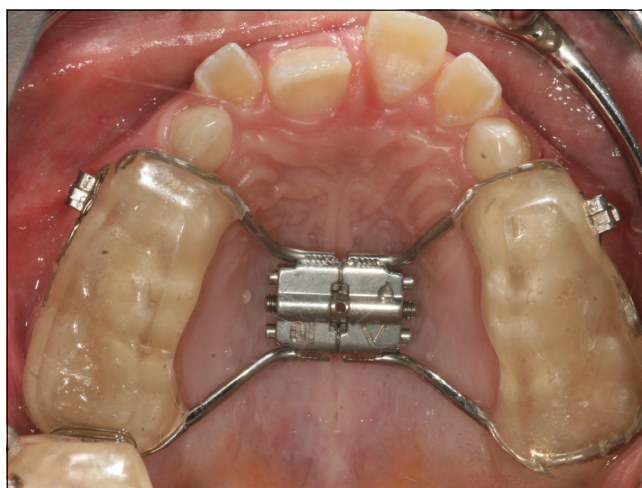
Vizsgálatunkhoz összesen 20 prepubertáskorú kaukázusi, retrognát maxillával (Wits érték kevesebb, mint 2 mm) rendelkező, a Semmelweis Egyetem Gyermekfogászati és Fogszabályozási Klinikáján kezelt páciens kezelés előtt és átlagosan fél évvel a kezelés után készült oldalirányú teleröntgen-felvételeit használtuk. A páciensek Alt-RAMEC protokoll szerinti kombinált Hyrax készülékes és arcmaszkos kezelésben részesültek.

A páciensek csontérettségét Baccetti és munkatársai [16, 19] által leírt CVMS segítségével állapítottuk meg: hat maturációs stádiumot (CS1–CS6) különíthetünk el, amelyek közül az első három csoportba tartozó páciensek még nem érték el a pubertáskori szkeletális növekedési csúcst. A maxillaprotrakció ebben az időszakban végezhető el hatékonyan. A kezelt gyermekek nem és életkor szerinti megoszlását az 1. táblázat szemlélteti.

A vizsgálatból kizártuk az ajak- és szápadhasadékos, illetve a vertikális növekedési formával, azaz szkeletális nyitottarapással rendelkező pácienseket.

A kezelés első fázisában a perimaxilláris szuturák meggyengítése és a maxilla transzverzális szűkületének korrekciója adhezív technikával ragasztott, a felső tejmolárisokat és első maradó molárisokat borító akril splint-Hyrax készülékkel történt (1. kép).

Az Alt-RAMEC protokollnak egy módosított formáját alkalmaztuk Isci [13], Masucci [9] és da Luz Vieira [22] publikációi alapján. Röviden ismertetve a protokoll az alábbi volt: az első két héten naponta $2 \times 0,2$ mm tekeréssel (0,4 mm) tágitottuk, a következő öt héten napi $2 \times 0,4$ mm tekeréssel (0,8 mm) hetente felváltva szűkítettük és tágitottuk a csavart (A0630, Leone S.p.a. Orthodontics and Implantology, Sesto Fiorentino, Firenze, Italy), majd a transzverzális szűkület korrekciójához



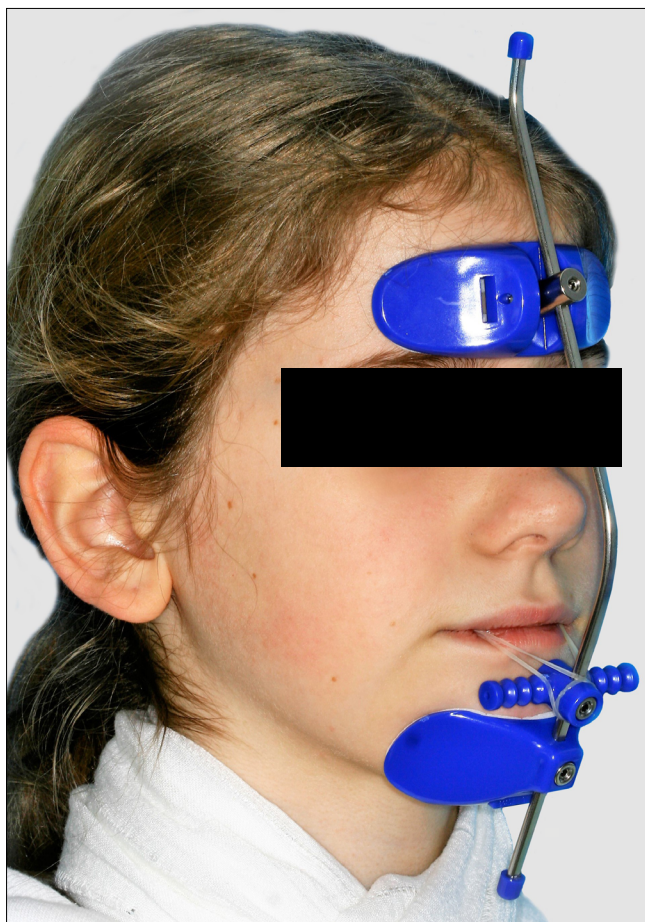
1. kép: Perimaxilláris szuturák meggyengítése és a maxilla transzverzális irányú korrekciója

A kezelés első két hetén a módosított Alt-RAMEC protokollnak megfelelően a Hyrax csavart napi $2 \times 0,2$ mm tekeréssel (0,4 mm) tágitottuk, majd a következő öt héten napi $2 \times 0,4$ mm tekeréssel (0,8 mm) hetente felváltva szűkítettük és tágitottuk, végül a kívánt transzverzális szélesség eléréséig tágitottuk és rögzítettük.

1. táblázat

A vizsgált páciensek nem és életkor szerinti eloszlása

Életkor (év)	Fiú (fő)	Lány (fő)	Összesen (fő)
7	3	0	3
8	1	1	2
9	2	2	4
10	4	1	5
11	2	1	3
12	2	0	2
13	1	0	1



2. kép: Maxilla-protrakció

A kezelés második fázisában a páciensek módosított Delaire maszkot viseltek, 2 mm-es szagittális túlharapás eléréséig. A húzás erőssége 450 cN volt, iránya az okklúziós síkkal körülbelül 30°-os szöveget zárt be.

szükséges mértékben tágítottuk, végül rögzítettük. A pácienseket előzetesen tájékoztattuk és felkészítettük a tágítás során gyakran előforduló kellemetlen fájdalomról és diszkomfortról mint lehetséges gyakori mellékhatásokról [23].

A kezelés második fázisában a páciensek módosított Delaire maszkot (Dynamic Face Mask, Leone S.p.a. Orthodontics and Implantology, Sesto Fiorentino, Firenze, Italy) viseltek 3-4 hónapra keresztül, napi 12–14 órában, 2 mm-es szagittális túlharapás eléréséig. A húzás 450 cN erősségű elasztikus gumikkal (1/4 16 oz, J-01172, RMO Europe, Illkirch Graffenstaden, Strasbourg, France), az okklúziós síkkal körülbelül 30°-ban bezárt szögben történt (2. kép). A splint-Hyraxon a kampók elhelyezése (felső szemfogak és tejmolárisok régiójában, az okklúziós sík fölött) és az arcmaszk pozicionálása a húzás irányának és a maxilla ellenállási központjának relációját befolyásolva a maxilla rotációját korlátozta, ezzel a harapás megnyílásának mértékét csökkentette [1, 3].

A korrekció előtt és a kezelés befejezését követően

átlagosan 6 hónappal készült oldalirányú teleröntgen-felvételeken az alábbi kefalometriai paramétereket vizsgáltuk: SNA, SNB, ANB szögek, Wits érték, ML-NL szög, szagittális túlharapás.

A teleröntgenek analizisét fogszabályozó szakorvos végezte, minden felvételt egymástól függetlenül, háromszor kiértékelve. Az ismételhetőség relatív mérőszáma (ICC) alapján megállapítható, hogy a mérések ismételhetősége jó, az egyedi változatossághoz képest lényegesen kisebb az ismételt mérésből adódó változékonyság.

Meghatároztuk továbbá az ismétlések szórását, tartományát, vagyis azt, hogy gyakorlati klinikai szempontból az általunk végzett mérések mennyire relevánsak. Ezek alapján elmondhatjuk, hogy az SNA, SNB és NL-ML szög esetében az ismétlések különbsége (SNA 0,1–3,2; SNB 0,2–3,1; NL-ML 0,1–3,0) megközelítőleg egy nagyságrenddel kisebb, mint a mérések abszolút értéke (SNA 72,4–88,0; SNB 73,4–84,9; NL-ML 17,6–35,2). Az ANB szög esetében az ismétlések különbsége 0,1–2,7 az alábbi abszolút értékekre: –8–5,8. A Wits-értéknél ez fél–egy nagyságrend (0,1–0,3-es mérési hiba 1,6–10,4-es tartományba eső értékekre), az OJ esetében pedig 0,0–0,2-es a mérési hiba a 3,6–6,3 értékekre.

A kezelés előtti és utáni kefalometriai értékeket matematikai átlag és standard deviáció (SD) számolásával tanulmányoztuk. A vizsgálatot a Regionális, Intézményi Tudományos és Kutatásetikai Bizottság engedélyével végeztük.

Eredmények

A vizsgálat során kezelt minden páciensnél nőtt a szagittális túlharapás mértéke, és javultak a szagittális szkeletális eltérések is (3. kép). A maxilla transzverzális irányú szűkületét minden esetben korrigáltuk.

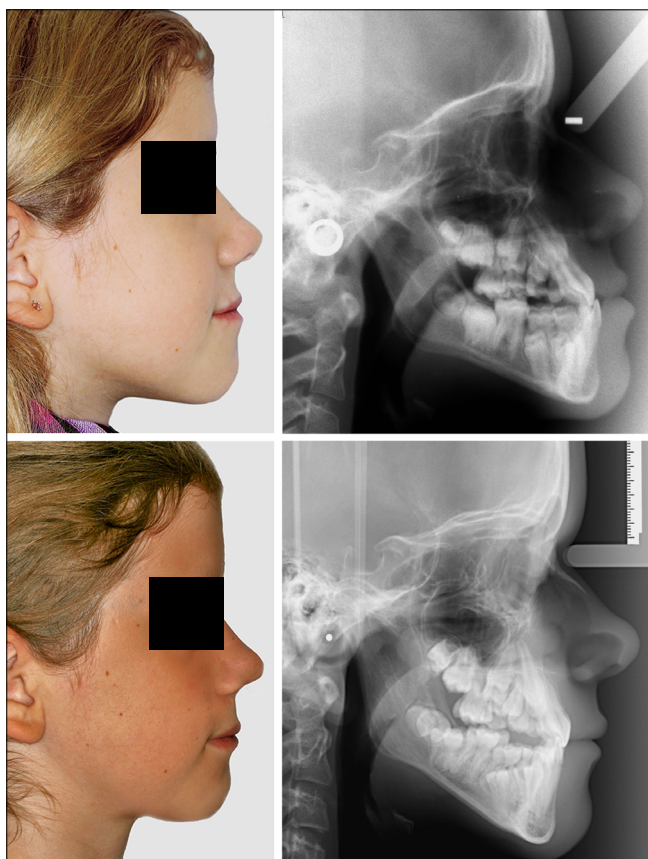
A kezelés után átlagosan 6 hónappal készült oldalirányú teleröntgen-felvételek kiértékelése alapján jelentős változásokat figyeltünk meg a kezelés előtti állapothoz képest. Az SNA szög értékében +1,41° (SD 1,09), az SNB szög értékében –0,67° (SD 2,00), az ANB szög értékében +2,06° (SD 1,85), a Wits értékben +3,50 mm (SD 2,30), az alsó arcmagasság (NL-ML szög) értékében +0,93° (SD 1,98) volt az átlagos változás. A szagittális túlharapás átlagosan 3,83 milliméterrel (SD 1,85) nőtt (2. táblázat).

Megbeszélés

A szkeletális III. osztályú eltérések hátterében leggyakrabban a maxilla hátrahelyezettsége, alulfejlettsége áll. Számos konzervatív kezelési módszert leírtak ezen esetek korrekciójára, azonban fontos figyelembe venni, hogy a felső állcsont tágítására és előrehelyezésére a prepubertás időszak a legideálisabb [2, 16].

Eredmények

	SNA átlag (SD)	SNB átlag (SD)	ANB átlag (SD)	Wits átlag (SD)	NL–ML átlag (SD)	OJ átlag (SD)
Kezelés előtt	79,5° (4,1)	80,0° (3,1)	-0,5° (3,0)	-5,7 mm (2,3)	26,1° (4,3)	-0,9 mm (1,8)
Kezelés után	80,9° (4,3)	79,3° (3,4)	1,6° (2,1)	-2,1 mm (2,3)	27,0° (4,2)	2,9 mm (1,1)
Átlagos változás	1,4° (1,1)	-0,7° (2,0)	2,1° (1,8)	3,5 mm (2,3)	0,9° (2,0)	3,8 mm (1,9)



3. kép: Reprezentatív kezelés előtti (felül) és utáni (alul) profil arcfotók és oldalirányú teleröntgenek

A pácienseket módosított Alt-RAMEC protokoll és módosított Delaire maszk segítségével kezeltük, amely hatására kedvezőbb szkeletális-, és ennek megfelelően lágyrészviszonyok alakultak ki.

A huszadik század végére vált egyre elterjedtebb a szkeletális III. osztályú anomáliák kezelésében az arcmaszkkal végzett maxillaprotrakció. Az arcmaszk szkeletális hatása a maxilla előrehelyeződése, amely következtében az SNA szög értéke nő. Befolyásolja a mandibula növekedési irányát is: az állsapkával az állcsúcsra gyakorolt nyomás, illetve a maxilla felfelé és előre felé irányuló rotációja az alsó állcsont lefelé és hátrafelé irányuló rotációját, így az SNB szög értékének csökkenését eredményezi [3, 10]. A szkeletális hatások mellett dentoalveoláris változások is megfigyelhetők, úgy, mint a felső dentoalveoláris régió mezialis irányú elmozdu-

lása. Az arcmaszk legfőbb indikációja azon szkeletális III. osztályú esetek kezelése, amelyeknél a retromaxilla mellett a mandibula növekedése horizontális irányú [3].

Számos klinikus palatinális expansziót követően vagy azzal egyidejűleg alkalmazza az arcmaszkot, de bizonyított tény, hogy a transzverzális tágitás nincs hatásos a maxilla mezializálásának mértékére. A maxilla tágitása tehát csak szűk felső állcsont esetén indokolt [3].

Az Alt-RAMEC protokollt Liou és Tsai [14] írta le elsőként, amelynek megfelelően naponta 1 mm-t tágitották és szűkítették a tágitókészüléket 9 héten keresztül, hetente felváltva. Az arcmaszkot 3 hónapig és 3 hétig hordatták a páciensekkel, amely oldalanként 400 g erőt fejtett ki.

Később az egyes szerzők módosították az eredeti kezelési sémán, eltérő Alt-RAMEC protokollt alkalmaztak, valamint az arcmaszkhoz különböző hordási időt és protrakciós erőt javasoltak. Több publikációban [9, 13, 24] a napi 1 mm helyett 0,4 mm-nek (2-szer 0,2 mm) megfelelő aktiválást/deaktiválást végeztek, azonban da Luz Vieira és munkatársai [22] napi 0,8 mm-es (4-szer 0,2 mm) expanszióval/konstriktóval végezte az Alt-RAMEC protokollt. A váltakozó maxillatágitás és -szűkítés időtartamában is különbségek mutatkoztak a publikációkban, legalább négy, maximum kilenc héten keresztül alkalmazták a protokollt [9, 13, 22, 24, 25]. Az arcmaszkos kezelés időtartamát tekintve da Luz Vieira és munkatársai [22] követték Liou és Tsai [14] módszerét, ám a legtöbb szerző ennek többszörösét javasolta [9, 13, 24]. Az alkalmazott protrakciós erő nagyságát a témában közölt irodalomnak csak egy része írja le, ezek azonban egységesen, oldalanként 400–500 cN erőt használtak [9, 24].

Egyes szerzők szerint az Alt-RAMEC protokoll alkalmazása során – a váltakozó expanszió és konstriktó hatására – a perimaxilláris szuturákban olyan sejtek komprimálódhatnak, amelyek a kraniofaciális csontok kialakulásában és a sérüléseket követő regenerációs folyamatokban vesznek részt [3].

Vizsgálatok támasztják alá, hogy az arcmaszkkal végzett maxillaprotrakciót megelőzően az Alt-RAMEC protokollt alkalmazva nagyobb mértékű szagittális irányú szkeletális változás érhető el, mint az egyszerű arcmaszkos kezeléssel transzverzális tágitás nélkül, vagy azt RME-val kombinálva [9, 13, 14].

Wang és munkatársai macskákon végzett vizsgálatok segítségével megállapították, hogy mind a szagittárisan, mind a koronárisan futó cirkummaxilláris szuturák

nagyobb mértékben nyíltak meg az Alt-RAMEC protokoll alkalmazása után, mint az egyszerű transzpalatinális tágitást követően [26].

Masucci és munkatársai 31 növekedésben lévő, szkeletális III. osztályú pácienszt kezeltek Alt-RAMEC protokoll és arcmaszkk segítségével. A terápia során elért szkeletális változásokat 31 RME-val és arcmaszkkal kezelt eset eredményeivel, valamint egy 21 főből álló kezeletlen, III. osztályú kontrollcsoport értékeivel hasonlították össze. Kefalometriai méréseik alapján arra a következtetésre jutottak, hogy bár mindkét módszer hatékony, az Alt-RAMEC protokollt követő arcmaszkos kezeléssel jelentősebb javulás érhető el a maxilla szagittális pozíciójában (SNA +1,2°) és az állcsontok egymáshoz viszonyított szagittális helyzetében (ANB +1,7°, Wits +1,6 mm), mint RME-t és arcmaszkot alkalmazva. A két módszer között azonban nem találtak szignifikáns különbséget a mandibula szagittális szkeletális változása és a vertikális állcsontviszony tekintetében [9].

Pácienseinknél az Alt-RAMEC protokoll általunk módosított, így biztonságosabbnak és hatékonyabbnak vélt formáját követve tágitottuk és szűkítettük a Hyrax-csavart, majd a transzverzális maxillaszűkület korrekciójához szükséges mértékig tágitottuk. Az első két héten Isci [13] és Masucci [9] által leírtaknak megfelelően naponta 0,4 mm (2-szer 0,2 mm) expanziót végeztünk. A harmadik héttől da Luz Vieira [22] publikációját alapul véve megdupláztuk az aktiválás/deaktiválás mértékét, napi 0,8 mm (2-szer 0,4 mm) konstriktiót, majd expanziót végezve, hetente felváltva. A protokollt összesen hét héten keresztül folytattuk, majd a maxillát a transzverzális korrekcióhoz szükséges mértékben tágitottuk. A kezelés második fázisában a páciensek 3-4 hónapra keresztül arcmaszkot viseltek, napi 12–14 órában, 2 mm-es szagittális túlharapás eléréséig.

A kezelés eredményeként minden páciensnél jelentős szkeletális változásokat értünk el. A maxilla és a mandibula egymáshoz viszonyított anteropozterior pozíciójában bekövetkező változás (Wits +3,50 mm) elsősorban a maxilla (A pont) előrehelyeződésének köszönhető (SNA +1,41°), de hozzájárul a mandibula lefelé és hátrafelé irányuló rotációja is. Az arcmaszkos kezelés során kialakuló erők hatására az alsó arcmagasság növekedett (NL-ML +0,93°), amely elsődlegesen a mandibula óramutató járásával megegyező irányú rotációjának eredménye. A szagittális túlharapás javulása (OJ +3,83 mm) mind a szkeletális, mind a dentoalveoláris változások eredménye.

Az elért változásokat Isci [13] (SNA +3,1°, SNB –1,6°, ANB +4,7°, NL-ML +3,2°, OJ +7,5 mm) és Masucci [9] (SNA +2,7°, SNB –1,5°, ANB +4,0°, Wits +3,4 mm, NL-ML +1,6°) rövid távú eredményeivel összehasonlítva leírható, hogy a vizsgálatunkba bevont páciensek kezelése során az SNA szög (+1,41°, SD 1,09), az SNB szög (–0,67°, SD 2,0), az ANB szög (+2,1°, SD 1,8), az NL-ML szög (+0,93°, SD 1,98) és az OJ (+3,83 mm, SD 1,86) kisebb, míg a Wits érték (+3,50 mm, SD 2,30) hasonló mértékben változott.

Az irodalomban az eredmények nagy változatosságot mutatnak, amely oka lehet, hogy nincs konszenzus a szkeletális III. osztályú páciensek konzervatív kezelését illetően. Az egyes szerzők eltérő Alt-RAMEC protokollt követnek, különböző nagyságú erőket és készüléktípusokat alkalmaznak, eltérő hordási idővel, továbbá a páciensek együttműködési hajlama között is jelentős különbség lehet. Az irodalmi adatok változatossága eredhet azonban randomizálási hibákból és a vizsgálatok kis elemszámából is.

Megállapíthatjuk, hogy a prepubertás időszakban az Alt-RAMEC protokoll alkalmazását követő, arcmaszkkal történő ortopédiai protrakció jelentős mértékben elősegíti a maxilla szagittális irányú növekedését, és megváltoztatja az alsó arcmagasságot. Az ismertetett kezelési módszerről kijelenthetjük, hogy valóban egy megbízható, idő- és költséghatékony módja a retromaxilia korrekciójának.

Fontos figyelembe vennünk azonban, hogy a szkeletális III. osztályú anomáliák eredményes prepubertás-kori kezelése nem minden esetben jelent hosszú távú sikert. Több tanulmányban is megállapították, hogy az arcmaszkkal kezelt páciensek 25–30%-ánál a pubertás-kori növekedés végére ismételt elülső keresztirányú alakult ki, és ezen esetek többségének korrekciója csak műtéti beavatkozással volt megvalósítható. Amennyiben az anomália újra manifesztálódik, annak oka lehet: a mandibula pubertás-kori túlzott mértékű növekedése és/vagy a maxilla korábbi növekedési mintázatának érvényesülése. Ezek alapján elmondható, hogy amennyiben a páciens III. osztályú eltéréseinek hátterében az alulfejlett maxilla áll, valószínűbb a hosszú távú siker elérése a maxilla protrakciójával, míg túlfejlett mandibula esetén nagyobb eséllyel számíthatunk az anomália ismételt kialakulására a pubertás-kori növekedés során [3].

Irodalom

- CHATURVEDI S, DESHWAL L, PHADNIS P, et al: Nonsurgical Treatment of a Class III Patient with Alt-RAMEC Protocol and Facemask Therapy. *J Ind Orthod Soc* 2013; 47 (3): 159–162. <https://doi.org/10.5005/jp-journals-10021-1149>
- ZHANG W, QU HC, YU M, et al: The Effects of Maxillary Protraction with or without Rapid Maxillary Expansion and Age Factors in Treating Class III Malocclusion: A Meta-Analysis. *PLoS One* 2015; 10 (6): e0130096. <https://doi.org/10.1371/journal.pone.0130096>
- PROFFIT WR, FIELDS HW, LARSON BE, et al: Contemporary orthodontics 6th ed. *Mosby Elsevier, St. Louis* 2019; 440–449.
- MANDALL N, COUSLEY R, DIBIASE A, et al: Early class III protraction facemask treatment reduces the need for orthognathic surgery: a multi-centre, two-arm parallel randomized, controlled trial. *J Orthod* 2016; 43 (3): 164–175. <https://doi.org/10.1080/14653125.2016.1201302>
- FALCK F, ZIMMERMANN-MENZEL K: Cephalometric changes in the treatment of class III using the Fränkel appliance. *J Orofac Orthop* 2008; 69 (2): 99–109. <https://doi.org/10.1007/s00056-008-0716-7>
- BAIK HS, JEE SH, LEE KJ, et al: Treatment effects of Fränkel functional regulator III in children with class III malocclusions.

- Am J Orthod Dentofacial Orthop* 2004; 125 (3): 294–301.
<https://doi.org/10.1016/j.ajodo.2003.04.016>
7. LEVIN AS, MCNAMARA JA JR, FRANCHI L, et al: Short-term and long-term treatment outcomes with the FR-3 appliance of Fränkel. *Am J Orthod Dentofacial Orthop* 2008; 134 (4): 513–524.
<https://doi.org/10.1016/j.ajodo.2006.10.036>
 8. FOERSCH M, JACOBS C, WRIEDT S, et al: Effectiveness of maxillary protraction using facemask with or without maxillary expansion: a systematic review and meta-analysis. *Clin Oral Investig* 2015; 19 (6): 1181–1192.
<https://doi.org/10.1007/s00784-015-1478-4>
 9. MASUCCI C, FRANCHI L, GIUNTI V, et al: Short-term effects of a modified Alt-RAMEC protocol for early treatment of Class III malocclusion: a controlled study. *Orthod Craniofac Res* 2014; 17 (4): 259–269.
<https://doi.org/10.1111/ocr.12051>
 10. CORDASCO G, MATARESE G, RUSTICO L, et al: Efficacy of orthopedic treatment with protraction facemask on skeletal Class III malocclusion: a systematic review and meta-analysis. *Orthod Craniofac Res* 2014; 17 (3): 133–143.
<https://doi.org/10.1111/ocr.12040>
 11. PAVONI C, MUCCEDERO M, BACCETTI T, et al: The effects of facial mask/bite block therapy with or without rapid palatal expansion. *Prog Orthod* 2009; 10 (1): 20–28.
 12. VAUGHN GA, MASON B, MOON HB, et al: The effects of maxillary protraction therapy with or without rapid palatal expansion: a prospective, randomized clinical trial. *Am J Orthod Dentofacial Orthop* 2005; 128 (3): 299–309.
<https://doi.org/10.1016/j.ajodo.2005.04.030>
 13. ISCI D, TURK T, ELEKDAG-TURK S: Activation-deactivation rapid palatal expansion and reverse headgear in Class III cases. *Eur J Orthod* 2010; 32 (6): 706–715.
<https://doi.org/10.1093/ejo/cjq006>
 14. LIOU EJ, TSAI WC: A new protocol for maxillary protraction in cleft patients: remasklike weekly protocol of alternate rapid maxillary expansions and constrictions. *Cleft Palate Craniofac J* 2005; 42 (2): 121–127.
<https://doi.org/10.1597/03-107.1>
 15. PINTÉR Z, RILL L, VITÁLYOS G, et al: Applicability of the Moyers mixed dentition analysis for the Hungarian population. [A Moyers-féle vegyes fogazati analízis alkalmazhatóságának vizsgálata a magyarországi lakosság körében] *Orv Hetil* 2019; 160 (50): 1984–1989. [Hungarian]
<https://doi.org/10.1556/650.2019.31571>
 16. BACCETTI T, FRANCHI L, MCNAMARA JA: The Cervical Vertebral Maturation (CVM) Method for the Assessment of Optimal Treatment Timing in Dentofacial Orthopedics. *Seminars in Orthodontics* 2005; 11: 119–129.
<https://doi.org/10.1053/j.sodo.2005.04.005>
 17. KIM JH, VIANA MA, GRABER TM, et al: The effectiveness of protraction face mask therapy: a meta-analysis. *Am J Orthod Dentofacial Orthop* 1999; 115 (6): 675–685.
[https://doi.org/10.1016/S0889-5406\(99\)70294-5](https://doi.org/10.1016/S0889-5406(99)70294-5)
 18. MERWIN D, NGAN P, HAGG U, et al: Timing for effective application of anteriorly directed orthopedic force to the maxilla. *Am J Orthod Dentofacial Orthop* 1997; 112 (3): 292–299.
[https://doi.org/10.1016/S0889-5406\(97\)70259-2](https://doi.org/10.1016/S0889-5406(97)70259-2)
 19. FRANCHI L, BACCETTI T, MCNAMARA JA JR: Postpubertal assessment of treatment timing for maxillary expansion and protraction therapy followed by fixed appliances. *Am J Orthod Dentofacial Orthop* 2004; 126 (5): 555–568.
<https://doi.org/10.1016/j.ajodo.2003.10.036>
 20. FRANK D, RILL L, KOLAROVSKI B, et al: Classical and modern methods for the assessment of skeletal maturation and pubertal growth spurt. [Klasszikus és modern vizsgálómódszerek a csontérettségi kor és a pubertáskori növekedési csúcs meghatározására.] *Orv Hetil* 2018; 159 (35): 1423–1432. [Hungarian]
<https://doi.org/10.1556/650.2018.13151>
 21. NEVZATOGLU S, KÜCÜKKELES N: Long-term results of surgically assisted maxillary protraction vs regular facemask. *Angle Orthod* 2014; 84 (6): 1002–1009.
<https://doi.org/10.2319/120913-905.1>
 22. DA LUZ VIEIRA G, DE MENEZES LM, DE LIMA EM, et al: Dentoskeletal Effects of Maxillary Protraction in Cleft Patients With Repetitive Weekly Protocol of Alternate Rapid Maxillary Expansions and Constrictions. *Cleft Palate Craniofac J* 2009; 46: 391–398.
<https://doi.org/10.1597/07-144.1>
 23. GYOCSEI A, KOLAROVSKI B, FRANK D: Adverse effects of orthodontic treatments. [Lehetséges mellékhatások a fogszabályozó kezelések kapcsán] *Fogorv Szle* 2016; 109 (4): 111–118. [Hungarian]
<https://doi.org/10.33891/FSZ.109.4.111-118>
 24. LIU W, ZHOU Y, WANG X, et al: Effect of maxillary protraction with alternating rapid palatal expansion and constriction vs expansion alone in maxillary retrusive patients: a single-center, randomized controlled trial. *Am J Orthod Dentofacial Orthop* 2015; 148: 641–651.
<https://doi.org/10.1016/j.ajodo.2015.04.038>
 25. YILMAZ BS, KUCUKKELES N: Skeletal, soft tissue, and airway changes following the alternate maxillary expansions and constrictions protocol. *Angle Orthod* 2014; 84 (5): 868–877.
<https://doi.org/10.2319/092713-705.1>
 26. WANG YC, CHANG PM, LIOU EJ: Opening of circumaxillary sutures by alternate rapid maxillary expansions and constrictions. *Angle Orthod* 2009; 79 (2): 230–234.
<https://doi.org/10.2319/031208-141.1>

HECKENAST L, NEMES B, JUHÁSZ F, DÉRI K, RÓZSA N

Evaluation of the short term efficacy of the modified Alt-RAMEC protocol in the treatment of retrognathic maxilla

Introduction: Although correction of maxillary hypoplasia could be challenging for orthodontists, its effectiveness has been demonstrated by several studies that prescribed orthopaedic protraction of the upper jaw before puberty. Positive results have also been reported especially after the alternating expansion and constriction (Alternating Rapid Maxillary Expansion and Constriction, Alt-RAMEC) of the maxilla.

Our aim was to investigate how the use of the Alt-RAMEC protocol prior to facemask therapy enhances the protraction the upper jaw.

Method: Twenty pre-pubertal patients' lateral cephalograms taken before and after treatment were evaluated. Patients with retrognathic maxilla were included in the study and they were treated with Hyrax and facemask according to the Alt-RAMEC protocol. Treatment efficacy was assessed by measuring the SNA, SNB, ANB angles, the Wits appraisal, ML-NL angle, and overjet (OJ).

Results: SNA: $+1,41^\circ$ (SD 1,09), SNB: $-0,67^\circ$ (SD 2,0), ANB: $+2,06^\circ$ (SD 1,85), Wits: $+3,50$ mm (SD 2,30), NL-ML: $+0,93^\circ$ (SD 1,98), OJ: $+3,83$ mm (SD 1,85).

Conclusions: During the prepubertal period, maxillary protraction with facemask after performing the Alt-RAMEC protocol promotes the maxillary growth and varies the lower facial height.

Keywords: Class III, Hyrax, facemask, maxillary protraction, Alt-RAMEC