

Angiomyofibroblastoma férfiban – egy ritka paratesticularis eltérés és irodalmi áttekintés

Kakuja Flóra oh.¹ ■ Palásti Péter dr.¹ ■ Oroszi Márton dr.²
Kuthi Levente dr.³ ■ Király István Előd dr.²

Kincses Zsigmond Tamás dr.¹ ■ Palkó András dr.¹ ■ Fejes Zsuzsanna dr.¹

¹Szegedi Tudományegyetem, Általános Orvostudományi Kar, Szent-Györgyi Albert Klinikai Központ,
Radiológiai Klinika, Szeged

²Szegedi Tudományegyetem, Általános Orvostudományi Kar, Szent-Györgyi Albert Klinikai Központ,
Urológiai Klinika, Szeged

³Szegedi Tudományegyetem, Általános Orvostudományi Kar, Szent-Györgyi Albert Klinikai Központ,
Pathológiai Intézet, Szeged

A scrotum képkalkító vizsgálóeljárásai közül elsőnek választandó az ultrahang, mivel könnyen hozzáférhető, szenzitivitása és specificitása magas. Szerepe kiemelendő mind az intratesticularis eltérések differenciáldiagnózisában, mind pedig a kevésbé ismert paratesticularis eltérések esetében. Az urológiai ambulancián egy 56 éves férfi jelentkezett kivizsgálásra tapintható terime miatt. Ultrahangvizsgálattal paratesticularis elváltozás látszódtott, mely a vizsgálat során az inguinalis csatorna irányába többször elmozdult. A laesio dignitása nem volt meghatározható, ezért műtéti eltávolításra került sor. A szövettani vizsgálat a férfiak körében ritkán előforduló angiomyofibroblastoma diagnózisát véleményezte. A paratesticularis elváltozások ugyan ritkán fordulnak elő, de a gyakoribb entitások és azok ultrahangos sajátosságainak ismerete elengedhetetlen a terápia tervezése szempontjából. *Orv Hetil.* 2021; 162(34): 1376–1382.

Kulcsszavak: paratesticularis eltérések, ultrahangvizsgálat, angiomyofibroblastoma

Angiomyofibroblastoma in a male patient – a case report on a rare paratesticular lesion and review of the literature

Ultrasonography is the basic imaging technique for the evaluation of testicular structures because it is easily accessible and has high sensitivity and specificity. It plays a significant role in the differential diagnosis of intratesticular changes, in addition, its role should be emphasised in rare paratesticular abnormalities. A 56-year-old male presented in the urology department complaining of a palpable inguinal mass and was referred to ultrasonography for further evaluation. A scrotal ultrasound was performed, and it described a mobile paratesticular mass without any specific characterizations. Therefore the lesion was removed, and the histological analysis established the diagnosis of angiomyofibroblastoma. Paratesticular lesions are rare, but it is essential to know the frequent abnormalities and the corresponding ultrasound findings for planning of treatment.

Keywords: paratesticular abnormalities, ultrasonography, angiomyofibroblastoma

Kakuja F, Palásti P, Oroszi M, Kuthi L, Király IE, Kincses ZsT, Palkó A, Fejes Zs. [Angiomyofibroblastoma in a male patient – a case report on a rare paratesticular lesion and review of the literature]. *Orv Hetil.* 2021; 162(34): 1376–1382.

(Beérkezett: 2020. december 28.; elfogadva: 2021. február 2.)

Rövidítések

CEUS = (contrast-enhanced ultrasound) kontrasztanyagossal ultrahangvizsgálat; CT = (computed tomography) komputertomográfia; FSH = (follicle stimulating hormone) folliculusstimuláló hormon; IU = (international unit) nemzetközi egység; LH = luteinizáló hormon; MR = (magnetic resonance) mágneses magrezonancia; PSA = prosztataspecifikus antigén; SHBG = (sex hormone-binding globulin) nemihormon-kötő globulin

muláló hormon; IU = (international unit) nemzetközi egység; LH = luteinizáló hormon; MR = (magnetic resonance) mágneses magrezonancia; PSA = prosztataspecifikus antigén; SHBG = (sex hormone-binding globulin) nemihormon-kötő globulin

A scrotalis ultrahangvizsgálat gyorsan és könnyen hozzáférhető képképző eljárás, amely megfelelő paraméterek mellett magas szenzitivitással és specificitással rendelkezik az intra- és extratesticularis elváltozások differenciáldiagnózisában, valamint az intratesticularis eltérések malignitásának megítélésében [1, 2]. A 'paratesticularis eltérések' megnevezés viszonylag nagy gyűjtőfogalom, mely az összes, herén kívül elhelyezkedő eltérést magában foglalja. Ebbe tartoznak a herén kívül, a leggyakrabban a mellékherében elhelyezkedő, viszonylag gyakori tömlőszerű, cystás elváltozások, úgymint a spermatocele vagy a tunica vaginalis simplex mesothelialis cystája. Ezek felismerése gyors, és differenciáldiagnózisuk könnyen, hamar felállítható. Ezen cystás elváltozások követést nem igényelnek, sebészeti beavatkozás csak kifejezett panaszok esetén válhat szükségessé. A paratesticularis terimék nagy csoportjához tartoznak a herén kívüli, a tunica vaginalison kívüli eltérések, ezekhez soroljuk az ondozsinórból kiinduló ritkább eltéréseket is. Ezen eltérések ultrahangos megjelenése nagyon sokféle lehet, ezért a differenciáldiagnosztika fontos, hogy elkülönítsük a leggyakoribb benignus kórképeket, és így megkíméljük a beteget a szükségtelen műtéti beavatkozástól.

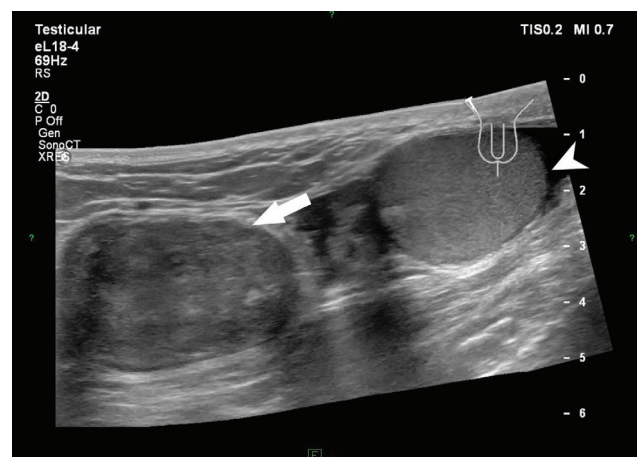
A jelen dolgozatban a paratesticularis eltérések ritka példáját mutatjuk be, továbbá a kapcsolódó irodalom áttekintésével felhívjuk az olvasók figyelmét a herén kívüli laesiók differenciáldiagnosztikájára; a gyorsabb klinikai döntéshozatalt segítve ellátási algoritmust dolgoztunk ki, hogy ezzel segítsük a ritka állapotok felismerését, a betegutak rövidülését.

Esetismertetés

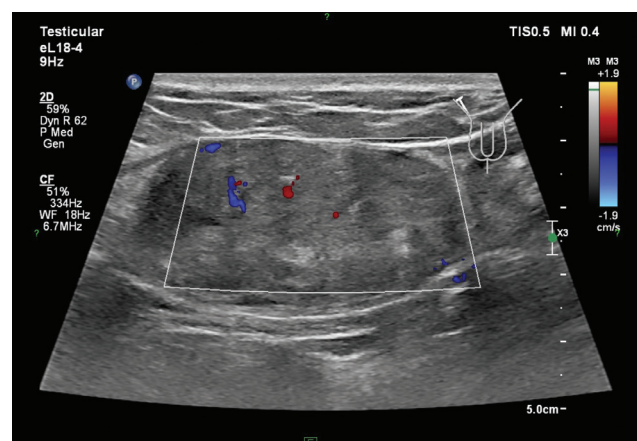
Az urológiai ambulanciára 56 éves, obes (185 cm magas, 120 kg súlyú, 35,06 kg/m² testtömegindexű) páciens érkezett. Urológiai anamnéziséből kiemelendő a régebben lezajlott prosztatagyulladás. Vizeleti panasa vagy fájdalma nem volt. Egyedüli tünetként a jobb inguinalis régióban tapintható, fájdalomtalan, kb. zöld diónyi terimét említette, amelyet sérvnek gondolt. Az eltérés mobilis volt, felette bőrpír nem volt látható.

Rutin-laborvizsgálat, valamint PSA levétele történt, melyekben kóros eltérés nem igazolódott. Az ultrahangvizsgálatot Affiniti 70G (Philips, Amszterdam, Hollandia) ultrahangkészülékkel végeztük. Ennek során az életkornak megfelelő nagyságú és echogenitású herék voltak észlelhetők. Jobb oldalon a panaszos területnek megfelelően egy terime volt látható, mely jól körülhatárolt, inhomogén, kissé echódúsabb volt a környezeténél, benne jó vascularisatio volt detektálható. Meszesedésre vagy cystosus elfajulásra utaló jel nem látszott. A transzducer finom nyomására a terime az inguinalis csatornában proximalisabb irányba mozdult. Az eltérés a herétől és a mellékherétől, valamint a here burkaitól függetlenül helyezkedett el (1. ábra).

Az ultrahangvizsgálat a normál-laborparaméterekkel összhangban a gyulladási folyamatot kizárta, a környe-



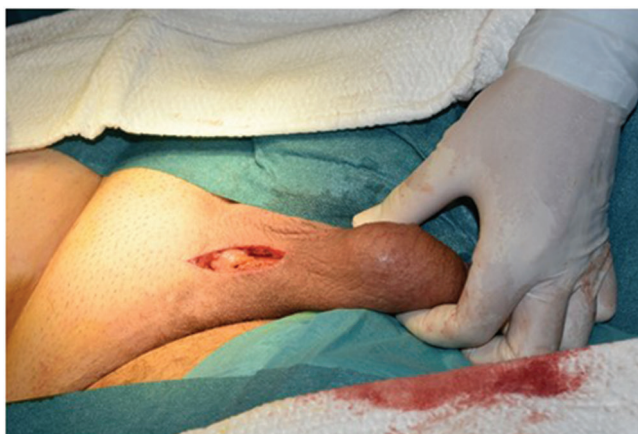1. ábra | Az 56 éves beteg scrotalis ultrahangvizsgálata (lineáris fej, 15 MHz), melynek során jól látható, hogy a tapintható terime (fehér nyíl) a herétől (fehér nyílhegy) független, jól körülhatárolt



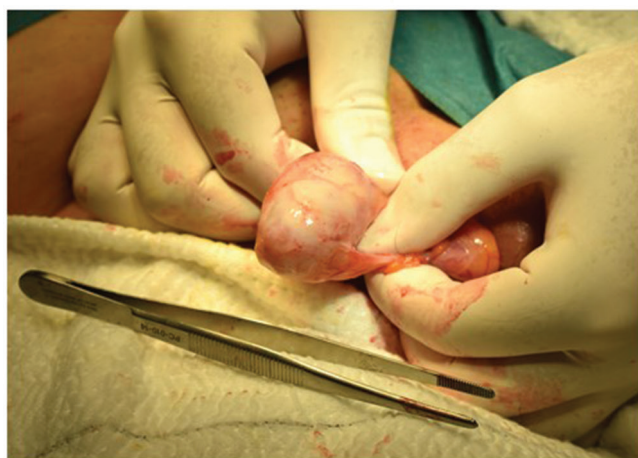2. ábra | A vizsgált eltérés sokkal jól körülhatárolt, benne jó keringés észlelhető. Ultrahangos megjelenése inhomogén. A környezetére nem terjed, infiltratív jelleg nem mutat

zet nem volt beszűrt; letokolt, sűrű folyadék nem volt látható. Sérvkapu nem volt azonosítható, jó keringés látszódt az egész inguinalis régióban, így a kizáródott sérv diagnózisát is elvetette. Mivel az eltérés inhomogén, vegyes echoszerkezetet mutatott, jól látható tokkal körülülve, a kép patológiás nyirokcsomóra vagy lipomára nem volt jellegzetes. Mivel az eltérés infiltratív jelleg nem mutatott, benignus eredet volt feltételezhető, és az eltérés eltávolítását javasoltuk (2. ábra).

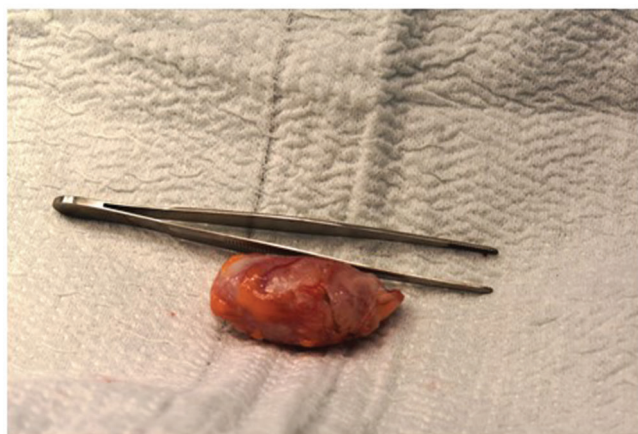A jelenleg érvényben lévő urológiai irányelvek nem részletezik az ilyen típusú paratesticularis és mellékherén kívül lévő laesiók eltávolításának módját [3]. Az ultrahangvizsgálat nem tudta ugyan karakterizálni a terimét, de az infiltratív jelleg kizárta. A kiegészítő hasi ultrahangvizsgálat során további eltérés nem került leírásra, ezért MR-vizsgálatot nem tartottunk szükségesnek. A szövettani diagnózishoz és a beteg további sorsát meghatározandó az egész eltérés műtéti eltávolítása mellett döntöttünk [4]. A műtét során egy jól körülírt, tokkal



a



b



c

3. ábra

a) Inguinoscrotalis metszés történt, melynek során sérvkapu nem volt látható, a funiculus intakt volt. b–c) A műtét során jól körülírt, tokkal rendelkező tumor került eltávolításra az ébren, mely sárgásszürke színű, zsírnál keményebb tapintatú, de rugalmasan tömött, köteges volt

rendelkező tumor került eltávolításra, mely sárgásszürke színű, a zsírnál keményebb tapintatú, de rugalmasan tömött, köteges volt (3. ábra). Ezek után szövettani feldolgozás történt, mely malignitást nem igazolt, az angio-myofibroblastoma diagnózisát állította fel, amelyet a

másodvéleményezés is megerősített (4. ábra). Az angio-myofibroblastoma elsősorban középkorú nőket érintő benignus eltérés, a nőgyógyászat által tárgyalt kórképek közé tartozik. A beteg merevedési zavart, szexuális diszfunkciót nem említett [5], gyermekvállalást nem tervezett. Tekintettel arra, hogy az ösztrogénszint más állapotok kialakulásában is fontos szerepet játszhat, a műtét után a betegnél hormon-panelvizsgálat történt [6]. A tesztoszteron a normáltartományban volt (14,52 nmol/l), valamint a FSH (5,5 IU /l), a LH (4,0 IU/l), a SHBG (38,9 nmol/l) és az ösztradiol (110 pmol/l) szintje sem mutatott eltérést.

Legjobb tudomásunk szerint hazánkban ez az első, férfiban felfedezett és közölt angio-myofibroblastoma.

Megbeszélés

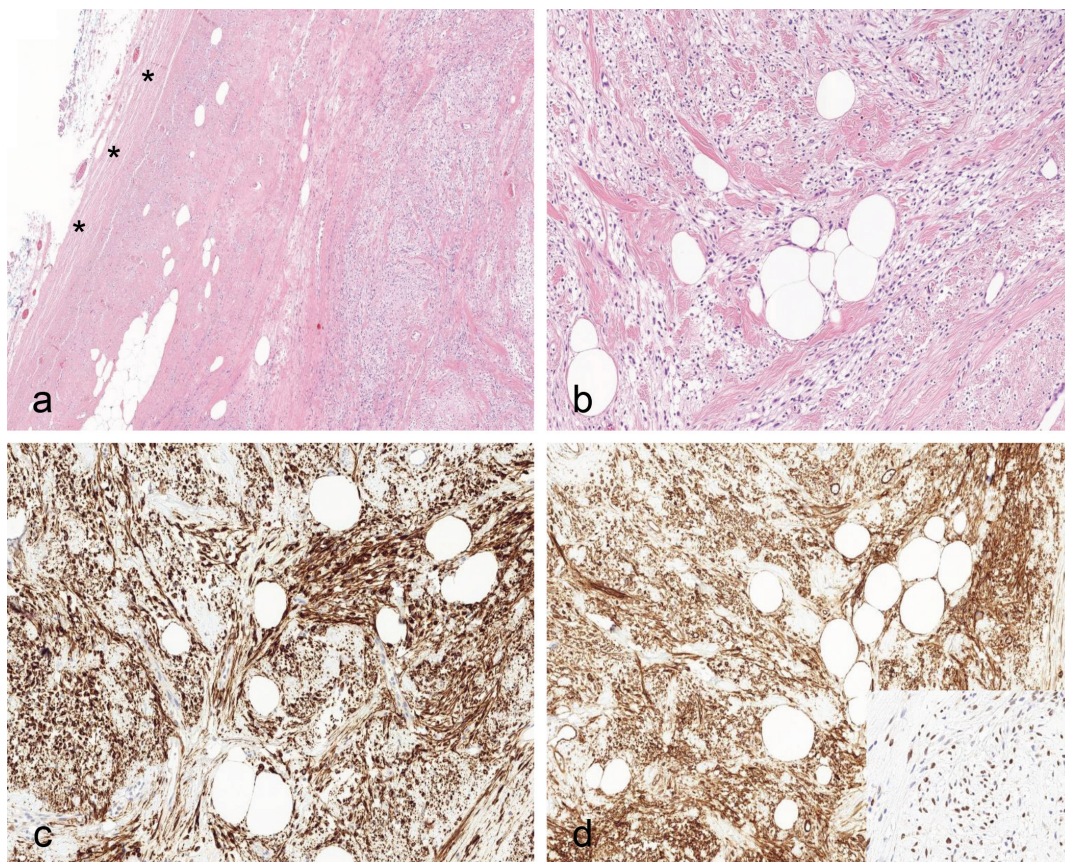
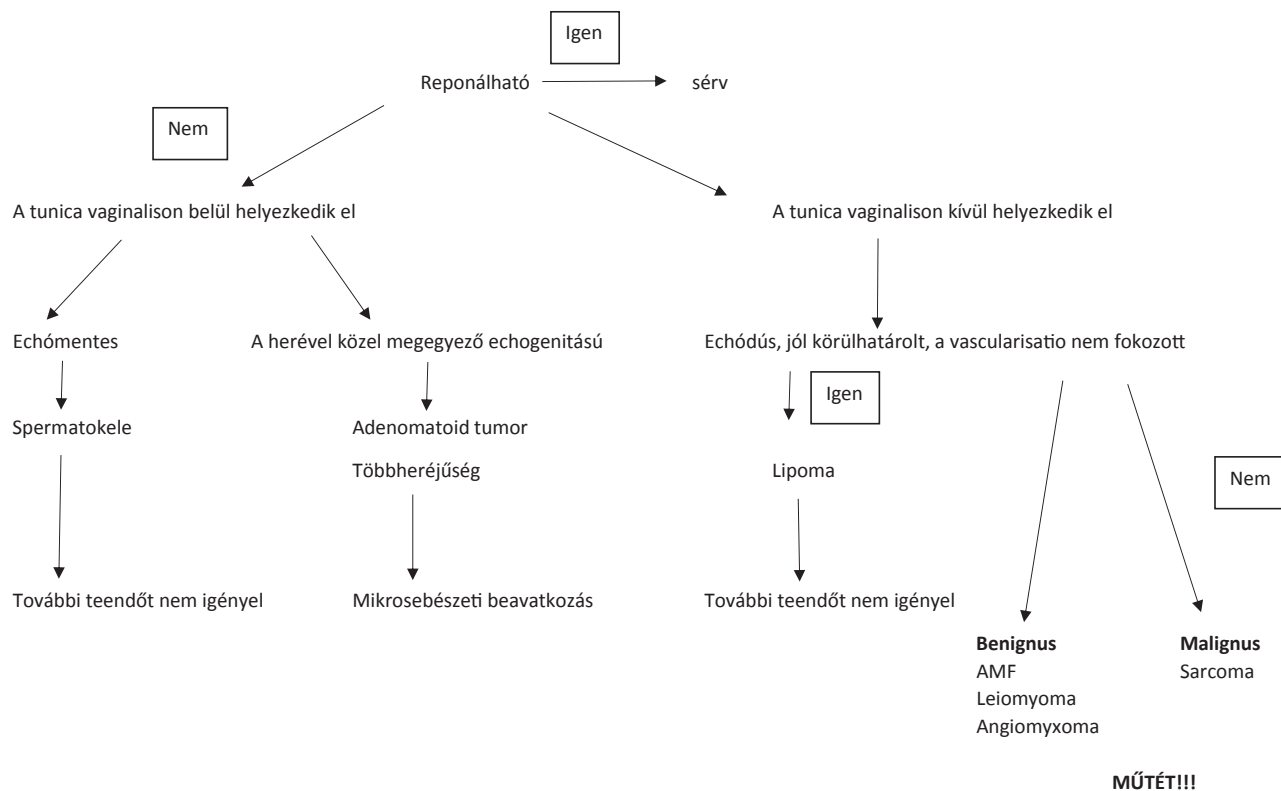
Az ultrahangvizsgálat hasznos az intra- és extratesticularis eltérések differenciáldiagnózisában [7]. Ultrahanggal gyorsan és pontosan megállapítható, hogy az elváltozás intra- vagy extratesticularis elhelyezkedésű-e. Ha az elváltozás extratesticularis és cysticus, akkor gyakran már a diagnózist is fel lehet állítani az ultrahanglelet alapján (például hydrokele, varicokele, spermatokele esetén). A cysticus elváltozásokkal szemben a solid eltérések diagnózisa és a dignitás megítélése csupán ultrahanggal problematikus lehet. A jelenleg érvényben lévő irányelvek szerint a bizonytalan extratesticularis terimék műtéti kezelést igényelnek, így a posztoperatív szövettani vizsgálat felállítja a pontos diagnózist. Az ultrahang pedig nagy segítség lehet a műtét tervezésében. Az MR jó választás lehet a betegség követésében, valamint malignitás esetén a 'staging' (stádiumbeosztás) megállapításában [8, 9].

Az irodalom jelenleg a paratesticularis teriméket három csoportba osztja: jóindulatú, illetve rosszindulatú daganatok, valamint nem daganatos eltérések [10]. Klinikai és képkalkotó szempontokat figyelembe véve kidolgoztunk egy algoritmust, mely jobban áttekinthetővé teszi ezen ritka eltéréseket, és segíthet a klinikai döntéshozatalban, a betegút megtervezésében (1. táblázat).

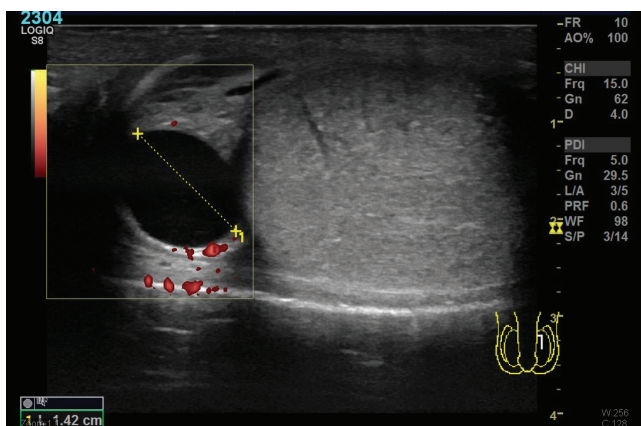
A tunica vaginalison belül elhelyezkedő leggyakoribb paratesticularis eltérés a spermatokele, mely jelentkezik fájdalomtalan duzzanatként, amikor is incidentálisan kerül felfedezésre, valamint okozhat enyhe panaszokat, melyekkel a páciens orvoshoz fordul. Az elváltozást a mellékhere csatornáinak tágulata hozza létre, amely a néhány milliméter nagyságtól a 10–20 mm legnagyobb átméretig terjedhet. A spermatokele bennéke tiszta, benne néha vékony septum is előfordulhat [11] (5. ábra). További kezelést általában nem igényel.

A második leggyakoribb paratesticularis eltérés az adenomatoid tumor: az összes paratesticularis eltérés 30%-át teszi ki, szintén a tunica vaginalison belül helyezkedik el (6. ábra). Elsősorban a bal here alsó pólusánál fordul elő, a herével lényegében megegyező echogenitású, vaszkularizált, jól körülírt, éles határu, kerekded terime.

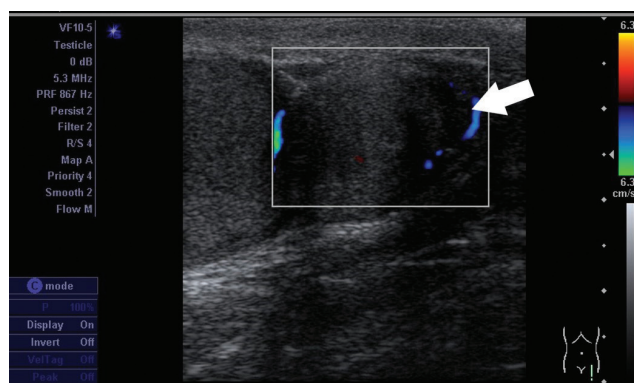
1. táblázat | A paratesticularis terimék ellátási algoritmusának javaslata



4. ábra | a) Szövetileg tokos (csillag), jól körülírt elváltozás észlelhető. b) A daganatot világos citoplazmájú, orsó alakú sejtek építik fel, melyek között vaszkos kollagénnyalábok látszanak, illetve adipocyták is megfigyelhetők. c) A daganat diffúzan pozitív dezmin-, illetve CD34-immunfestéssel. d) Diagnosztikus a sejtek ösztrogénreceptor-pozitivitása (inzert)



5. ábra | Fiatal, 25 éves beteg jelentkezik vizsgálatra, a heréjében rugalmas, meggy nagyságú csomót tapint. A képen jól látható a mellékheréjében lévő echómentes, jól körülhatárolt, 14 mm legnagyobb átmérőjű eltérés – mely az ultrahangkép alapján spermatokeleinek felel meg



6. ábra | A Reumatológiai Klinika paraneoplasziás szindróma kizárása miatt kéri a 40 éves beteg vizsgálatát. A beteg – elmondása szerint – évek óta „három herét tapint”, ami panaszokat nem okoz számára. Az ultrahangfelvételen jól látható a here alsó pólusánál a herével megegyező echogenitású eltérés (fehér nyíl), melyet mikrosebészeti módszerekkel, a here megtartásával eltávolítottak; a szövettan adenomatoid tumort igazolt

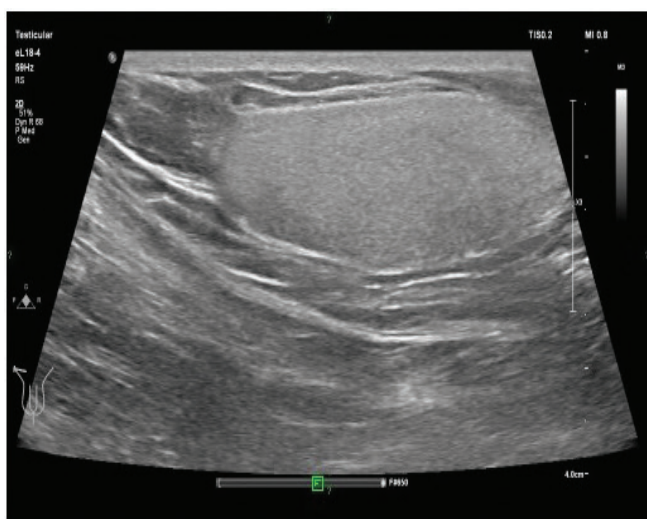
Felfedezésekor a mérete 20 mm alatti, 30–40 éves kor között fordul elő a leggyakrabban. Nem malignizálódik, és recidíva sem fordul elő [12, 13]. Mikrosebészeti módszerekkel történő mintavétele/eltávolítása javasolt a diagnózis megerősítésére.

A nem daganatos eltérések közé tartozik a kifejezetten ritka polyorchidismus, a többheréjűség, mely fiatal korban kerül diagnosztizálásra, heretáji panaszok kapcsán. Általában szintén a bal oldalon fordul elő gyakrabban. A számfeletti here az esetek 75%-ában a scrotumon belül helyezkedik el, a többi esetben előfordulhat az inguinalis csatornában vagy retroperitonealisan. Ultrahangos megjelenése, echó szerkezete megegyezik a normális herével. A vénás elvezetés alapján két nagy csoportot különítünk el: az első nagyobb csoportba azok az esetek tartoznak, amelyekben a számfeletti here részt vesz a

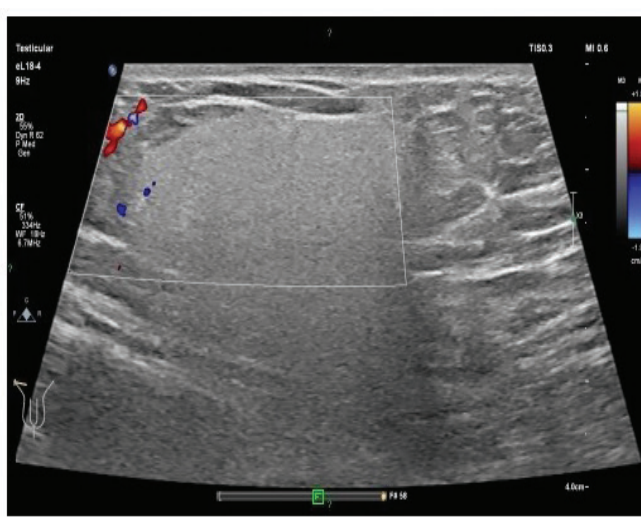
spermatogenesisben, a másik csoportban pedig a számfeletti heréhez nem csatlakozik ductus deferens [14].

A tunica vaginalison kívül elhelyezkedő legtöbb extratesticularis tumor jóindulatú, csupán 30% malignus [15]. A benignus paratesticularis daganatok közül a leggyakoribb a lipoma, melynek ultrahangos megjelenése nagyon jellegzetes: jól körülhatárolt, echódús eltérés, amelyben color-Doppler-méréseken keringés nem detektálható (7. ábra). Az MR-képeken mind T1-, mind T2-méréseken magas jelintenzitású. A lipoma képalkotó módszerekkel jól felismerhető, karakterizálható, így ezekben az esetekben – ha a beteg panaszmentes, és nincs gyors növekedésre utaló jel – a műtét nem szükséges.

A tunica vaginalison kívül elhelyezkedő, egyéb paratesticularis terimék dignitásának, malignus vagy benignus voltának megítélésében a képalkotó módszerek jó



a



b

7. ábra | A 71 éves férfi a jobb inguinalis régióban fájdalomtalan, rugalmas terimét tapint. Az ultrahangvizsgálat sérv kizárása miatt készült (lineáris fej, 15 MHz). A panaszos területen a lipoma típusos ultrahang-megjelenése volt látható: a) jól körülhatárolt, echódús eltérés, b) melyben érdemi vascularisatio nem észlelhető

támpontot adhatnak a klinikusnak a műtét tervezésében, de ezekben az esetekben a műtét a terápia részét képezi.

Az esetismertetésben tárgyalt angiomyofibroblastoma ritka, lassan növény, benignus lágyrész-daganat, mely jellemzően az alsó genitális traktusban fordul elő; elsősorban középkorú nők nagyajkaiban, vaginájában vagy gáttáján jelenik meg [16]. Az angiomyofibroblastoma pathogenesis nem ismert, ám ösztrogén- és progesteronreceptor-pozitivitása miatt feltételezhető, hogy ezek a hormonok döntő szerepet játszanak a kialakulásában, és vélhetően ez az oka annak, hogy a leggyakrabban reprodukív korú nők esetében fordul elő [9]. A betegség fájdalomtalan csomó formájában hónapok–évek alatt fejlődik ki. 1992-ben *Fletcher és mtsai* írták le először mint az agresszív angiomyomától elkülönítendő elváltozást [17]. *Laskin és mtsai* 1998-ban 11 hasonló esetről számoltak be férfiaknál [18]. A histogenesis vitatott, a tumorsejtek vagy a vulva subepithelialis stromájából, vagy pedig perivascularis őssejtekből származnak, és képesek mind lipoid, mind myofibroblastos irányú differenciálódásra [18]. Ez a fajta daganat férfiaknál rendkívül ritkán fordul elő (az irodalomban eddig összesen 34 esetről számoltak be), és főként az 5–6. évtizedben jellemző [16, 19]. Ezekben az esetekben az eltérés az inguinalis régióból, esetleg a heréből indult ki, vagy a gáttájon volt észlelhető. Ultrahangos megjelenésére jellemző, hogy jól körülírt, fokozottan vaszkularizált, echogenitása a környező zsírszövetből csak kismértékben tér el. MR-felvételeken, T1-súlyozott méréseknél hipointenzív a fibrosus komponens miatt, T2-méréseken pedig heterogén; a kontrasztanyagot jól halmozza a fokozott érellátása miatt [20]. Terápiája az épben történő sebészi eltávolítás, mely a kiújulást is megelőzi. Kórjóslata kitűnő, sarcomatosus átalakulás csak extrém ritkán fordul elő [21].

Az agresszív angiomyoma főként a reprodukív korú nők kismencedei régiójában előforduló, lokálisan agresszív lágyrész-daganat, mely az angiomyofibroblastomához hasonlóan férfiaknál ritka. Az agresszív angiomyoma ultrahanggal vizsgálva jól körülírt, irreguláris alakú, inhomogén, összenyomható. Jellegzetesége az örvényes, ujjszerű mintázat. Color-Dopplerrel tumoron belüli és tumor körüli vascularisatio is észlelhető [22]. Az agresszív angiomyoma kiújulási hajlama magas, az esetek 47%-ában ép reszekciós szél esetén is kiújulhat [9]. Emiatt fontos a műtéti radikalitás, agresszív angiomyoma esetén a komplett reszekció elengedhetetlen [22]. Az agresszív angiomyoma és az angiomyofibroblastoma együttes fennállása is előfordulhat, ilyenkor is számítani kell a kiújulásra [23].

A leggyakoribb malignus paratesticularis megbetegedések közé a különböző sarcomák tartoznak, úgymint a liposarcoma, a leiomyosarcoma és a rhabdomyosarcoma, melyek közül az utóbbi fiatalkorban, az első két évtizedben fordul elő [15]. Ha a rhabdomyosarcomát korán fedezik fel, a képzővizsgálatok során homogén megjelenésű lehet, de típusosan nagy kiterjedésű, heterogén, cysticus és necroticus részeket egyaránt tartalmaz [10].

Az ultrahangvizsgálat során malignitásra hívhatja fel a figyelmet az inhomogén, echoszegény megjelenés, melyben a vascularisatio fokozott, benne a meszesedés nem típusos. A liposarcoma a leggyakoribb paratesticularis malignus elváltozás; ultrahangképe kevésbé jellegzetes, malignitásra az inhomogenitás hívhatja fel a figyelmet [15]. A liposarcoma diagnózisában az MR- és a CT-vizsgálat előnyösebb az ultrahagnál, mivel általuk képet kaphatunk a terime zsírtartalmáról, illetve segíthetnek a műtét tervezésében és kivitelezésében is. Habár az MR- és a CT-vizsgálat az elsőként választandó eljárások liposarcoma gyanúja esetén, a kontrasztanyagot ultrahangvizsgálat (CEUS) kiegészítő információkat adhat a tumor halmozási mintájáról, így segítheti a liposarcoma differenciáltsági fokának eldöntését, a betegség prognózisának megítélését [24].

Az ultrahangvizsgálat hasznos lehet a benignus és a malignus jelek elkülönítésében. Amennyiben malignitásra van gyanú, elsődleges a sebészi eltávolítás szélesen az ép részekben, melyet a szövettani diagnózis és a sarcoma tipizálása után, a 'staging' vizsgálatok részeként CT-, MR-vizsgálat követhet. Malignitás gyanúja esetén preoperatív biopszia akkor ajánlott, ha az elváltozás eltávolítása mindenképpen orchiectomiával járna, és a felesleges orchiectomiát szeretnénk megelőzni. Egyebekben inkább javasolt elkerülni, mivel a mintavétel során malignus sejtek szóródhatnak az ép szövetekbe, így az esetek döntő többségében primeren a műtét javasolt [25, 26].

Következtetés

Az ultrahangvizsgálat magas szenzitivitással és specificitással különbözteti el az intra- és extratesticularis eltéréseket. Amennyiben bizonytalan paratesticularis eltérésről van szó, ez az első választandó képzővizsgálati módszer. Az MR-vizsgálatnak esetleges malignus elváltozások esetén a 'staging' felállításában, a metastasis-kutatásban lehet fontos szerepe.

A solid paratesticularis eltérések közül a lipoma jellegzetes ultrahangképet ad, mely alapján a műtét elkerülhető. Ugyan a többi eltérés differenciáldiagnózisát nem könnyíti meg, de nagy segítséget nyújthat az urológusnak a műtéttervezésben, csökkentheti a radikalitást, megőrizheti a hereállományt. Bár az Európai Urológus Társaság ajánlása nem tér ki pontosan a paratesticularis eltérések diagnózisára és műtéti kezelésére, amennyiben az eltérés lipomára nem típusos, akkor fontos a lehetőségek szerint szélesen ép részben történő műtéti eltávolítás, hogy malignitás esetén a beteg mielőbb további kezelésben részesülhessen.

Anyagi támogatás: A közlemény megírása anyagi támogatásban nem részesült.

Szerzői munkamegosztás: K. F.: A kézirat szövegezés, a szakirodalmi adatok áttekintése, elemzése. P. P.: Szakiro-

dalmi másodelemzés. O. M. és K. I. E.: Az urológiai szempontok szakirodalmi áttekintése. K. L.: A patológiai szempontok felülvizsgálata. K. Zs. T. és P. A.: A kézirat szerkesztése, másodelemzés, radiológiai szakmai áttekintés. F. Zs.: A kézirat szövegezése, szakirodalmi másodelemzés. A cikk végleges változatát valamennyi szerző elolvasta és jóváhagyta.

Érdekeltségek: A szerzőknek nincsenek érdekeltségeik.

Irodalom

- [1] Stewart VR, Sidhu PS. The testis: the unusual, the rare and the bizarre. *Clin Radiol.* 2007; 62: 289–302.
- [2] Szűcs M, Riesz P, Mavrogenis S, et al. Testicular cancer – diagnosis and treatment. [A hererák diagnózisa és kezelése.] *Orv Hetil.* 2008; 149: 894–896. [Hungarian]
- [3] Albers P, Albrecht W, Algaba F, et al. Guidelines on testicular cancer: 2015 update. *Eur Urol.* 2015; 68: 1054–1068.
- [4] Bógyi Gy, Kálmán J, Zotter Zs, et al. Rare tumors of the funiculus spermaticus. [A funiculus spermaticus ritka tumorai.] *Magy Androl.* 2014; 19: 34–36. [Hungarian]
- [5] Zsoldos M, Pajor A, Pusztafalvi H. Relation between sexual dysfunction and metabolic syndrome. [A szexuális funkciózavar és a metabolikus szindróma kapcsolata.] *Orv Hetil.* 2019; 160: 98–103. [Hungarian]
- [6] Leiszter K, Galamb O, Kalmár A, et al. Potential role of estrogens in colorectal tumour development. [Az ösztrogének lehetséges szerepe a vastagbél-daganatok kialakulásában.] *Orv Hetil.* 2020; 161: 532–543. [Hungarian]
- [7] Fejes Zs, Pásztor N, Karczagi L, et al. The role of ultrasonography in the investigation of male infertility. [Az ultrahangmódszerek szerepe a férfimeddség kivizsgálásában.] *Orv Hetil.* 2018; 159: 815–822. [Hungarian]
- [8] Dell’atti L. Ultrasound diagnosis of unusual extratesticular mass: case report and review of the literature. *Arch Ital Urol Androl.* 2013; 85: 41–43.
- [9] Wolf B, Horn LC, Handzel R, et al. Ultrasound plays a key role in imaging and management of genital angiomyofibroblastoma: a case report. *J Med Case Rep.* 2015; 9: 248.
- [10] Secil M, Bertolotto M, Rocher L, et al. Imaging features of paratesticular masses. *J Ultrasound Med.* 2017; 36: 1487–1509.
- [11] Dogra VS, Gottlieb RH, Oka M, et al. Sonography of the scrotum. *Radiology* 2003; 227: 18–36.
- [12] Kim W, Rosen MA, Langer JE, et al. US MR imaging correlation in pathologic conditions of the scrotum. *Radiographics* 2007; 27: 1239–1253.
- [13] Abdullah, Xing J. Adenomatoid tumor of epididymis – a case report. *Urol Case Rep.* 2019; 28: 101022.
- [14] Alamsahebpour A, Hidas G, Kaplan A, et al. Bilateral polyorchidism with diffuse microlithiasis: a case report of an adolescent with 4 testes. *Urology* 2013; 82: 1421–1423.
- [15] Keenan RA, Nic An Riogh AU, Stroiescu A, et al. Paratesticular sarcomas: a case series and literature review. *Ther Adv Urol.* 2019; 11: 1756287218818029.
- [16] Kass T, Cohen D, Gottlieb P, et al. Sonographic appearance of angiomyofibroblastoma-like tumor of the scrotum. *J Ultrason.* 2019; 19: 158–160.
- [17] Fletcher CD, Tsang WY, Fisher C, et al. Angiomyofibroblastoma of the vulva: a benign neoplasm distinct from aggressive angio-myxoma. *Am J Surg Pathol.* 1992; 16: 373–382.
- [18] Laskin WB, Fetsch JF, Mostofi FK. Angiomyofibroblastomalike tumor of the male genital tract: analysis of 11 cases with comparison to female angiomyofibroblastoma and spindle cell lipoma. *Am J Surg Pathol.* 1998; 22: 6–16.
- [19] Monib S, Ibrahim M. Massive angiomyofibroblastoma of the glans penis. *BMJ Case Rep.* 2019; 12: e229486.
- [20] Wolfman DJ, Marko J, Gould CF, et al. Mesenchymal extratesticular tumors and tumorlike conditions: from the radiologic pathology archives. *Radiographics* 2015; 35: 1943–1954.
- [21] Nielsen GP, Young RH, Dickersin GR, et al. Angiomyofibroblastoma of the vulva with sarcomatous transformation (“angiomyofibrosarcoma”). *Am J Surg Pathol.* 1997; 21: 1104–1108.
- [22] Zhao CY, Su N, Jiang YX, et al. Application of ultrasound in aggressive angio-myxoma: eight case reports and review of literature. *World J Clin Cases* 2018; 6: 811–819.
- [23] Baniyas L, Gurzu S, Jung I, et al. Angiomyofibroblastoma mimicking an inguinal hernia: a challenging diagnosis in a male patient. *Postepy Dermatol Alergol.* 2019; 36: 223–226.
- [24] Naser-Tavakolian A, Gulati M, Duddalwar V, et al. Contrast-enhanced ultrasound of spermatic cord and retroperitoneal liposarcoma. *Ultrasound Q.* 2018; 34: 292–296.
- [25] Wang J, Du YP, Li SX, et al. Recurrent paratesticular dedifferentiated liposarcoma after contralateral radical orchiectomy. *Asian J Androl.* 2018; 20: 520–522.
- [26] Das M, Parvin T, Bandyopadhyay A, et al. Paratesticular liposarcoma in an adolescent male: case report of a rare tumor. *Clin Cancer Investig J.* 2017; 6: 230–232.

(Fejes Zsuzsanna dr.,
Szeged, Semmelweis u. 6/A, 6725
e-mail: dr.fejes.zsuzsanna@gmail.com)

Budajenői háziorvosi praxis eladó.
Érdeklődés a +36 30 476 4014-es telefonszámon.

A cikk a Creative Commons Attribution 4.0 International License (<https://creativecommons.org/licenses/by/4.0/>) feltételei szerint publikált Open Access közlemény, melynek szellemében a cikk bármilyen médiumban szabadon felhasználható, megosztható és újraközölhető, feltéve, hogy az eredeti szerző és a közlés helye, illetve a CC License linkje és az esetlegesen végrehajtott módosítások feltüntetésre kerülnek. (SID_1)