

Simmelweis Egyetem, Fogpótlástani Klinika

## Oligodontiával és fémallergiával rendelkező testvér protetikai ellátása

DR. KELEMEN KATA, DR. SCHMIDT PÉTER, DR. HERMANN PÉTER

Az oligodontia egy veleszületett fogfejlődési rendellenesség, amely komplett ellátást igényel, hiszen nemcsak a marandó fogak hiányát, hanem a következményes funkcionális, esztétikai és pszichoszociális problémákat is kezelni kell. A kezelés multidiszciplináris, amely magában foglalja fogszabályozó szakorvos és gnatológiában jártas fogpótlástani szaktudással rendelkező szakorvos munkáját. A bemutatott esetben három, oligodontiával rendelkező testvér protetikai ellátását terveztük meg, a legidősebb lánytestvér fogászati fémallergiával is rendelkezett. Az ellátás rögzített fogpótlással valósult meg harapásemelést alkalmazva. Az idősebb lánytestvérnél titánvázás fogpótlás készült a fémallergia miatt. Az elkészült fogpótlással a funkcionális, esztétikai és pszichoszociális problémákat is megfelelő ellátásban tudtuk részesíteni.

**Kulcsszavak:** Oligodontia, szájrehabilitáció, harapásemelés, diagnosztikus felviaszolás, arcív, támasztócsapos regisztrátum

### Bevezetés

Az oligodontia egy számbeli fogfejlődési rendellenesség, amely magában foglalja legalább hat maradó fog hiányát, a maxilla és mandibula állományának fejlődési hiányát, illetve következményesen az arcmagasság csökkenését is. A foghiány mellett gyakori a meglévő fogak alaki eltérése is, például a mesio-distalis, és bucco-oralis átmérő rövidülése. Előfordulását tekintve lehet izolált, de gyakran társulhat egyéb szindrómákhoz: Down-szindróma, nyúlajak, szájjadhasadék stb. A rendellenesség funkcionális, esztétikai, pszichoszociális problémákhoz is vezethet, amely az illető életminőség-romlását eredményezheti. [1, 2, 3] Az oligodontia prevalenciája pontosan nem ismert, egyes irodalmi adatok szerint az európai felnőtt lakosság 3–11%-át érinti.[4]

### Etiológia

A rendellenesség általában autoszomális dominánsan öröklődik, a mutáció leggyakrabban az MSX1 génen észlelhető.[5] Hátterében a terhesség alatt ért virális infekció, genetikai abnormáliák, illetve egyéb környezeti hatások (kemoterápia, radioterápia, osteomyelitis) szerepelnek.[6]

### Esetismertetés

Három testvér kereste fel Semmelweis Egyetem Fogpótlástani Klinikáját, mert sem funkcionálisan, sem esztétikailag nem voltak elégedettek fogaikkal, illetve fogazatuk állapota miatt gyakori pszichoszociális atrocitások

is érték őket, amelyek végül életminőségük romlásához vezettek. A kezelés kezdetekor az idősebb lánytestvér 25 éves, a fiatalabb 20 éves, a fiútestvér 26 éves volt. Mindhárom testvérnél oligodontiát diagnosztizáltunk: az alsó állcsonton az összes metszőfog, illetve a felső állcsonton a kismetszők, a szemfogak, és a második kis-őrlo fog hiányzott (1. kép). Általános anamnézisükben az idősebb lánytestvérnél fémallergia (nikkel-kobalt-króm) szerepelt mint kezelést befolyásoló tényező. Ezért a fogászati anyagokkal szembeni epicutan allergiavizsgálatot a másik két testvérnél is kértük, azonban náluk nem volt kimutatható allergia. Mindhármuk szájhygiénéje megfelelő volt. A temporomandibuláris ízület vizsgálata során az izmok palpációra nem voltak érzékenyek, az auscultációs vizsgálat során crepitatio, kattogás nem volt észlelhető egyik ízületben sem. Szájnyitási korlátozottság, deviáció/deflexió jelensége sem volt megfigyelhető. A preprotetikai kezelési tervben a páciensek professzionális szájhyiénés kezelése, instruálása, motiválása, a régi tömések, gyökértömések cseréje szerepelt. A férfitestvérnél az 5.4, 5.3, 7.2, 8.2, és 8.4-es tejfogok eltávolításra kerültek.

A végleges protetikai tervben rögzített hídpótlást terveztünk.

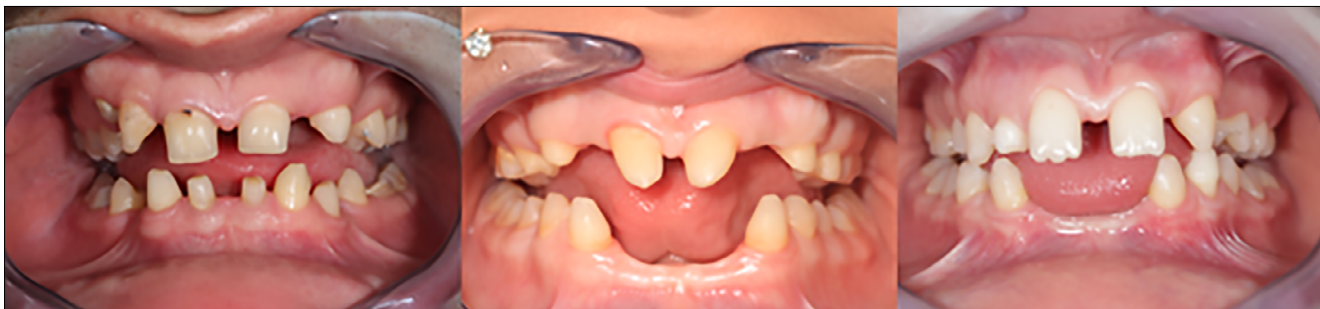A férfitestvér esetében a felső és alsó állcsontra, 10 tagú lézerszinter fémvázás, kerámialeplezésű hídpótlás, továbbá az alsó állcsontra 4 db szoló fémvázás kerámialeplezésű korona készült. A felső állcsonton az 1.6 és 2.6-os fogak Gradia Onlay-vel kerültek ellátásra.

A fiatalabb lánytestvér esetén az alsó állcsonton 6 tagú lézerszinter fémvázás, kerámialeplezésű hídpótlás, a felső állcsontra 10 tagú lézerszinter fémvázás, kerámialeplezésű hídpótlás készült.

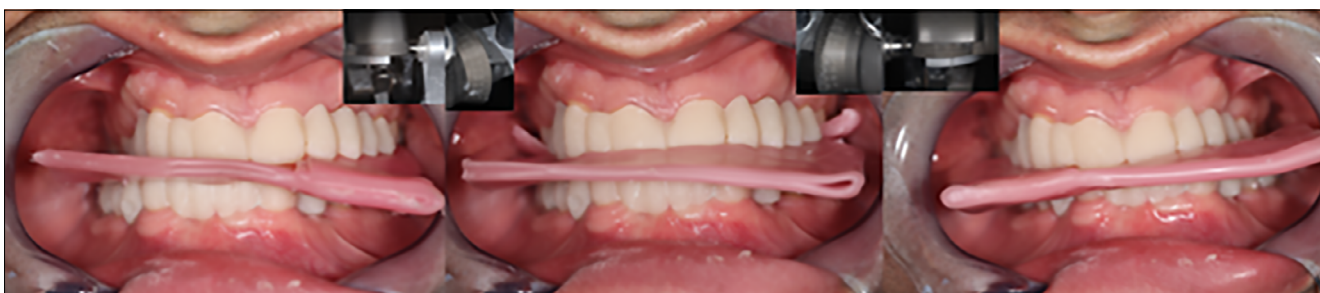Érkezett: 2022. február 23.

Elfogadva: 2022. március 21.

DOI <https://doi.org/10.33891/FSZ.114.3.125-132>



1. kép: Kiindulási képek, enyhén nyitott pozíció: Férfitestvér, legidősebb lánytestvér, fiatalabb lánytestvér.



2. kép: Pozíciós harapásvétel, és az egyéni értékű artikulátor programozása: jobb laterotrusio, protrusio, bal laterotrusio.

Az idősebb lánytestvér kezelési tervét befolyásoló tényező volt a Ni-Co-Cr fémallergia, így a végleges fogpótlás az alsó állcsonton 8 tagú titánvázás kompozitleplezésű hídpótlás, a felső állcsonton 10 tagú titánvázás, kompozit- (SHOFU, Ceramage) leplezésű hídpótlás volt. A felső állcsonton az 1.6 és 2.6-os fogak szintén Gradia Onlay-vel kerültek ellátásra.

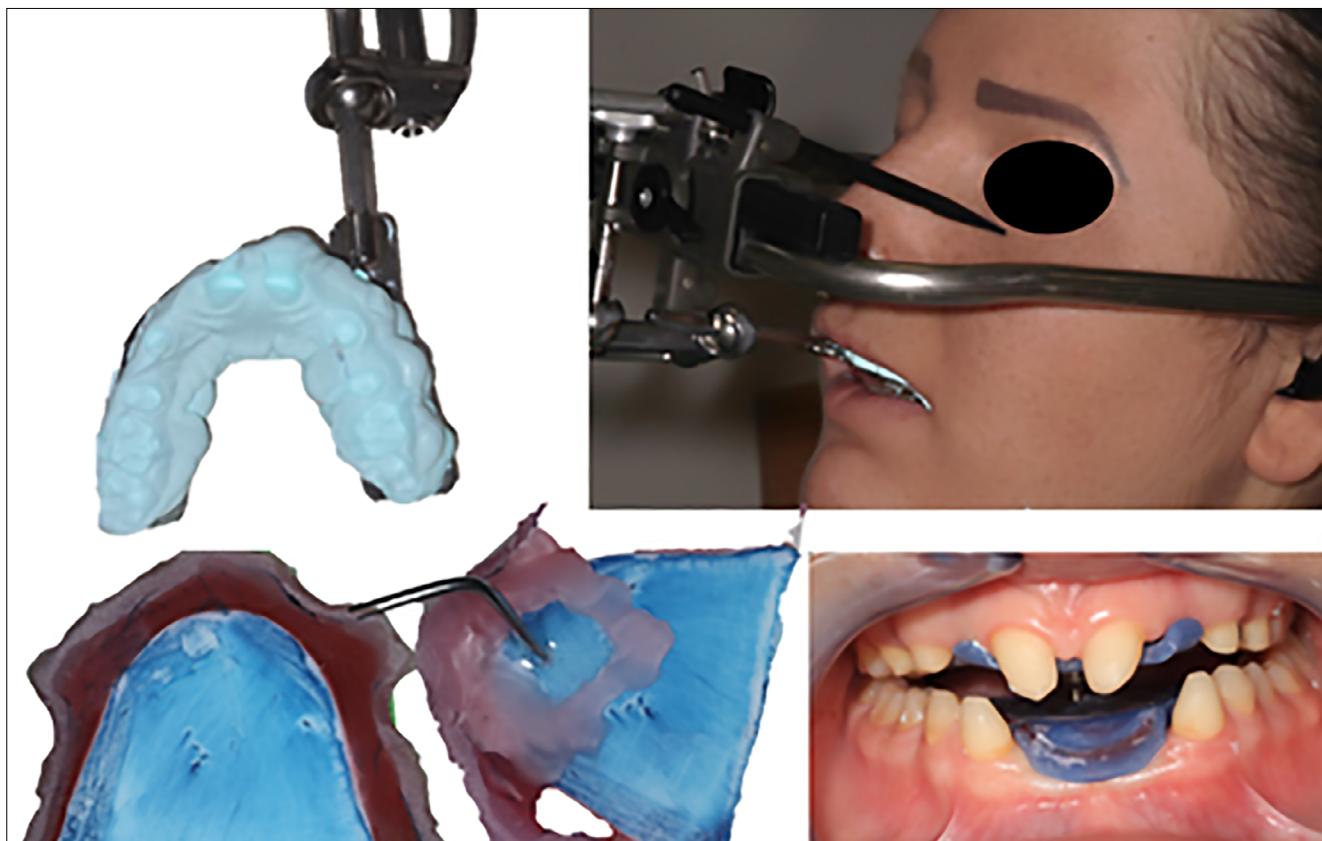
Az ideglenes, illetve a végleges fogpótlások is mindhárom esetben egyéni értékeknek megfelelően készültek, ehhez Protar 5b (KaVo, Németország) típusú részlegesen egyéni értékű artikulátor került felhasználásra. Az artikulátorok felprogramozása viaszharapások segítségével történt (2. kép). Meghatározásra került mindkét oldali condylus sagittalis szögérték, és a Bennett-szög értéke is (2. kép). A maxilla pontos térbeli helyzetét az állkapocsízülethez viszonyítva KaVo arcív segítségével határoztuk meg a frankfurti horizontális síknak megfelelően (2. kép). A fogfejlődési rendellenesség egyik manifesztációja az arcmagasság csökkenése, ezért az arc esztétikájának, illetve a funkciónak a helyreállításához harapásemelés volt szükséges. Ehhez meg kellett határozni az állkapocs elérti kívánt új vertikális és horizontális relációs helyzetét, amelyet intraorális rajzolókészülékkel végeztünk (3. kép). A vertikális dimenziót ebben az esetben sem lehetett a fiziológiás (nyugalmi) állapoton túl emelni, mert azzal a későbbiekben CMD panaszokat idézhetünk volna elő. Az idősebb lány páciens esetén a felső állcsonton, a férfitestvér esetén pedig mindkét állcsonton végzett beavatkozások révén valósult meg a harapásemelés. A megemelt harapási magasságra beállított mintákra a fogtechnikai laboratóriumban diagnosztikus felviaszolást (wax-up) készítettek.

Ennek segítségével a páciensek számára demonstrálhatóvá váltak a készítendő fogpótlások (4. kép). A diagnosztikus felviaszolásról egy szilikon lenyomat készült, majd ennek segítségével szájon keményedő kompozitanyagból (STRUCTUR 2SC A2) elkészült a mock-up (5. kép). Ez utóbbi egy szemléltető eszköz, amely a tervezett restaurátumokat a páciens szájában, in situ megjeleníti, a várható végeredményt reverzibilis módon előrevetíti és kipróbálhatóvá teszi.

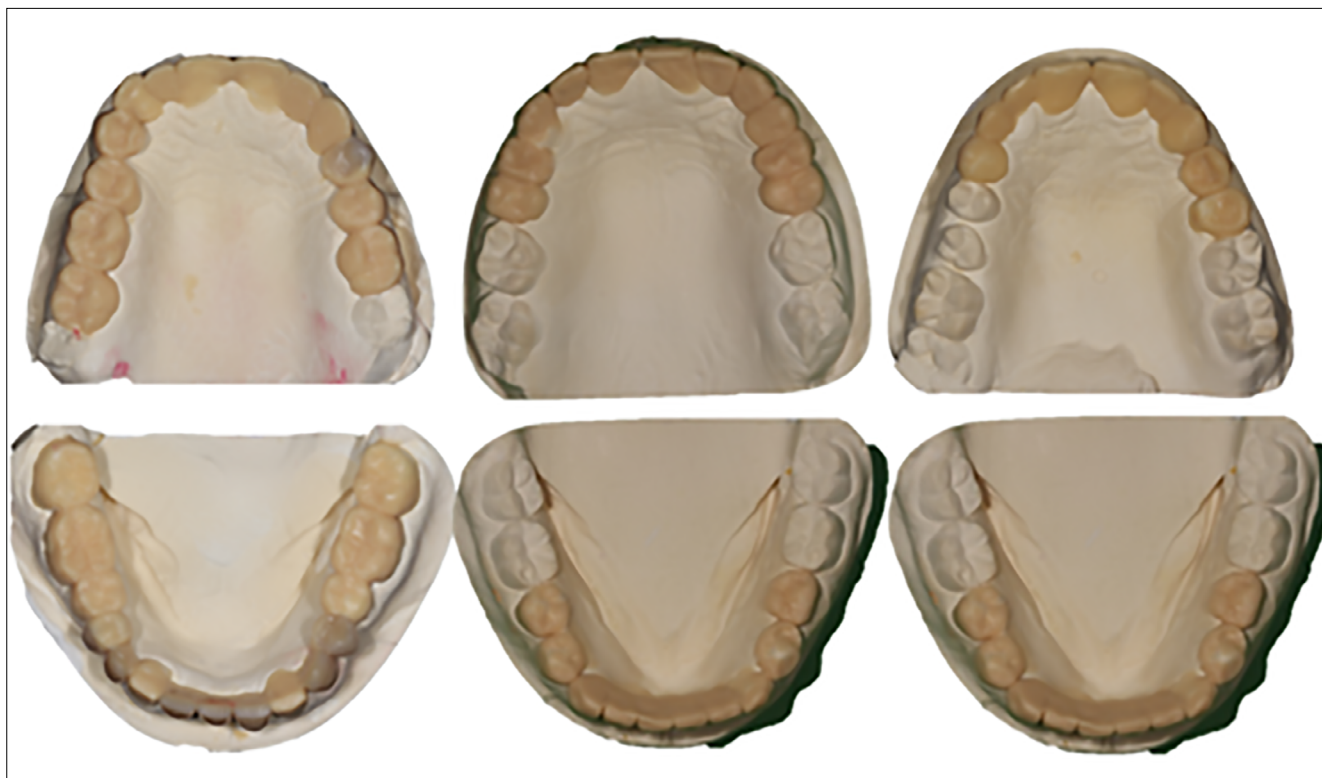Az ideiglenes fogpótlásokat a testvérek mindegyike 4 hónapig hordta, ez alatt az idő alatt a neuromuszkuláris apparátus alkalmazkodik a korábban beállított állcsontrelációs viszonyokhoz. Ezt követően kezdődött a végleges fogpótlások elkészítése. A páciensek a megemelt harapási magasságot kényelmesnek találták, így a beállított állcsontrelációs viszony szekvenciális harapásvétellel átmásolásra került (6. kép). Ez egy a beteg meglévő intercuspidatios (IKP) helyzetének másolására szolgáló eljárás, amely során a csonkelőkészítés előtt egy előzetes szilikon kulcslenyomatot készítünk, majd ezt a kulcsot a csonkelőkészítések előrehaladtával fokozatosan kiegészítjük a preparált fogaknál. Így az eljárás végén a beteg eredeti IKP helyzete nem változik.

A fogak preparációja lekerekített vállas (chamfer) előkészítéssel történt. Dupla fonalas sulcustágítást alkalmaztunk, hogy a preparáció lefutása jobban követhető legyen (7. kép). A precíziós-szituációs lenyomathoz A-szilikon (Elite HD+, Zhermack, Olaszország) lenyomatanyagot használtunk, kétfázisú, kétidejű lenyomatvételi módszerrel (8. kép).

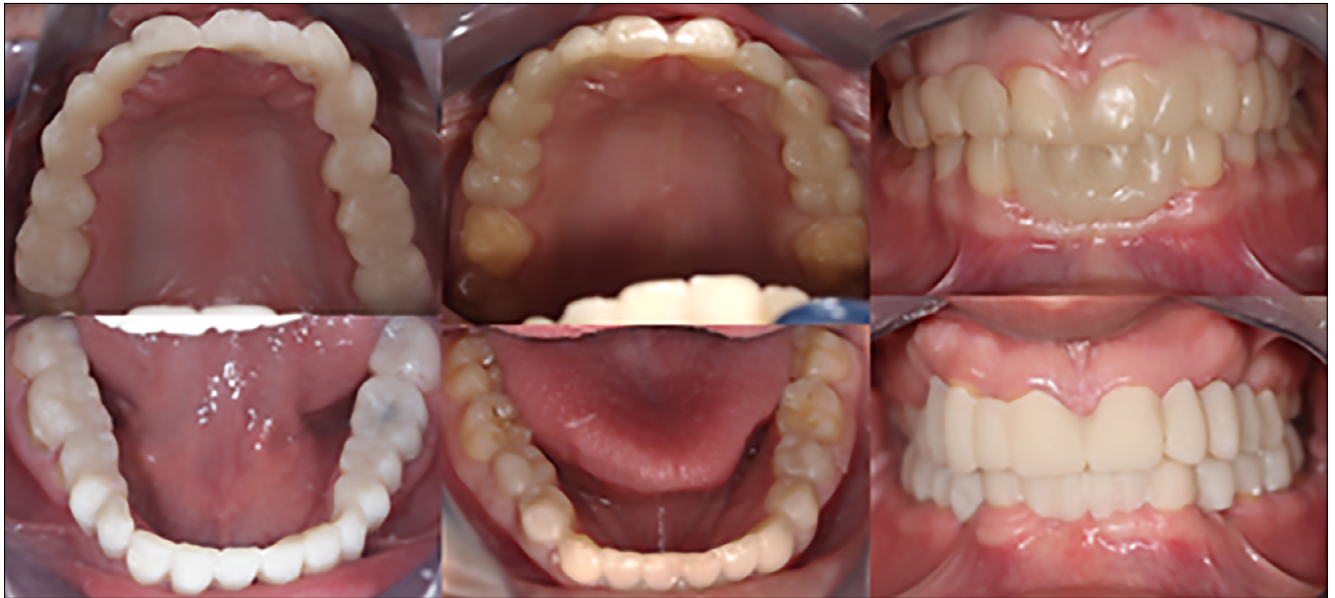Miután a vázat (9. kép) megfelelőnek találtuk, a VITA-Linear Guide 3D Master fogsíngulcs segítségével ha-



3. kép: Centrális reláció meghatározása nyílhegyrajzoló készülékkel és arcíves regisztrátum KaVo arcívvel.



4. kép: Diagnosztikus felviaszolás (wax-up): Férfitestvér, legidősebb lánytestvér, fiatalabb lánytestvér.



5. kép: Mock-up (STRUCTUR 2SC A2)

tározottuk meg a betegek fogszínét. A választott fogszínnek: 2L-1.5; 1M-1. A mattpróbát követően elkészültek és átadásra kerültek a végleges fogpótlások.

A rövid távú kontrollra három hónap elteltével került sor, a páciensek az elkészült fogpótlással funkcionálisan és esztétikailag is elégedettek voltak. Beszámolójuk alapján megállapítható, hogy életminőségük a kezelés hatására jelentősen javult (10. kép).

### Diszkusszió

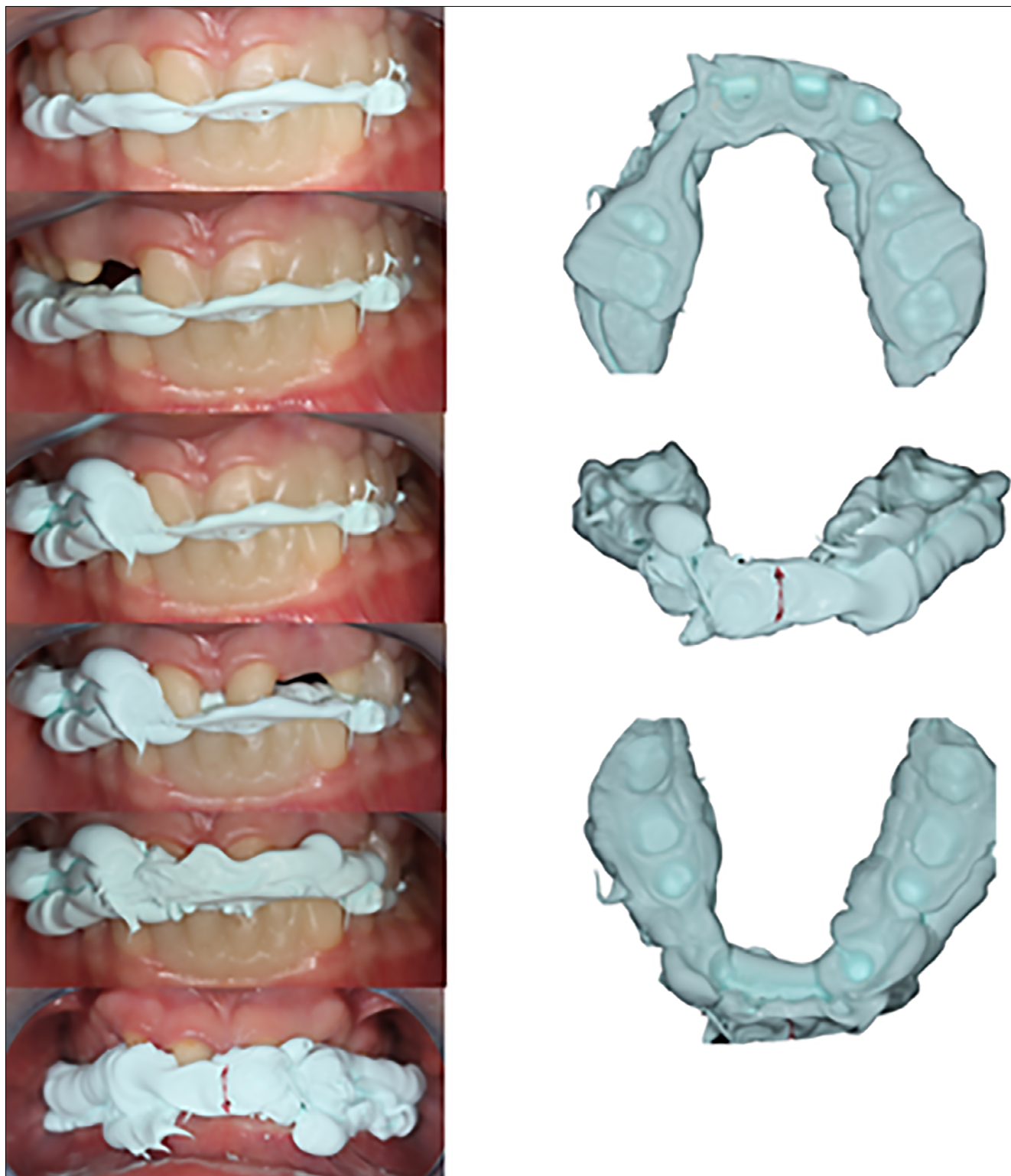
Az oligodontia családi halmozódást mutató veleszületett fogfejlődési rendellenesség, amely nagyon gyakran egyéb szindrómákhoz is társul. Az esetismertetésünkben szereplő testvérek anamnézisében általános betegség, egyéb szindróma nem volt megfigyelhető. A testvérek esetén genetikai kivizsgálás nem történt, korábbi fogászati kezelésen nem vettek részt. Optimális esetben az oligodontia diagnosztizálása már kisgyermekkorban megtörténik, így a kezelés már a gyermekfogászati rendelőben elkezdődhet. Célja a normális fejlődés fenntartása mellett a funkció és az esztétika biztosítása. A testvérek esetén a korai diagnózis és a kezelés is elmaradt, emiatt csúfolták őket, és az iskolából is kimaradtak. Ez nagyban megnehezítette a társadalomba való beilleszkedésüket és a munkakeresést is.

A foghiány mellett a fogak alaki eltérése, a koronai rész kisebb bucco-orális és mesio-distális kiterjedése és a röntgenen nagyobb gyökérméret volt megfigyelhető. A kezelés a funkcionális, esztétikai problémák figyelembevételével történt. A precízebb eredmény elérése érdekében a fogpótlások egyéni értékeken készültek. A veleszületett mélyharapás kezelésére harapásemelést alkalmaztunk, a centrális relációs helyzet nyílhegy-

rajzoló készülék segítségével került meghatározásra. Az új harapási magasság meghatározása során figyelembe kellett venni, hogy az ízület túlterhelődését megakadályozzuk. A beállított harapási magasságra készültek el az ideiglenes fogpótlások. Már az ideiglenes fogpótlások elkészülése után esztétikai, funkcionális javulás volt megfigyelhető. A megemelt harapási magasság megszokása után készült el a végleges fogpótlás.

A fogpótlások elkészülte után a lánytestvérek folytatták tanulmányaikat, a fiútestvér pedig munkát kapott.

Vijaykumar és szerzőtársai [7] egy hasonló esetet ismertettek, a 21 éves férfi páciensnél nem szindrómás oligodontia figyelhető meg. A páciens esetén a fogak alaki eltérése nem volt megfigyelhető, korábbi kezelés nem történt. A szerzők is felhívják a figyelmet a fogfejlődési rendellenesség komplex ellátására. A páciens kezelésére azonban nem került sor, felhívva a figyelmet ezen páciensek kellő motiválására. Maganur PC és munkatársai [8] egy fiatal lány esetét mutatják be, a páciens 13 éves, nem szindrómás oligodontiát diagnosztizáltak nála. A fogfejlődési rendellenesség mellé egyéb társbetegség nem társult. A kezelés során fogszabályozó és gyermekfogszakorvost is bevontak a kezelési terv elkészítésében. Dr. Lizbeth Del Toro Sánchez és munkatársai [9] egy fiatal páciens nem szindrómás oligodontiával rendelkező páciens esetét ismertetik. A 12 éves lány édesapjának is hasonló fogfejlődési rendellenessége volt. Utóbbi mutatja, hogy gyakran örökítő betegség, emiatt genetikai kivizsgálása javasolt, valamint a mihamarabbi kezelés elengedhetetlen a megfelelő funkció, esztétikai kialakítása érdekében. Akkaya és munkatársai [10] egy 16 éves férfi páciens ellátását mutatják be. A páciens édesapjánál és testvéreinél is oligodontia figyelhető meg. A kezelés során a szájhigiénés instruíálás és motiválás mellett a fogak

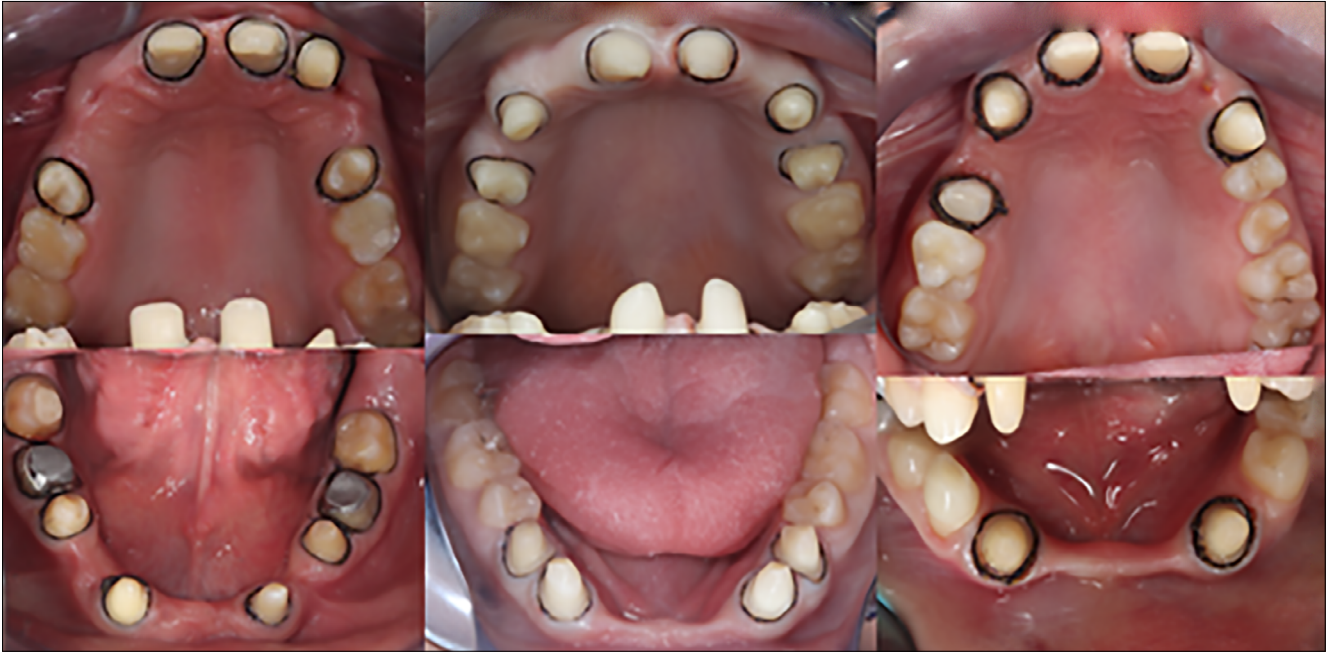

6. kép: Szekvenciális harapásvétel: Zhermack OCCLUFAST ROCK harapásrögzítő szilikonnal

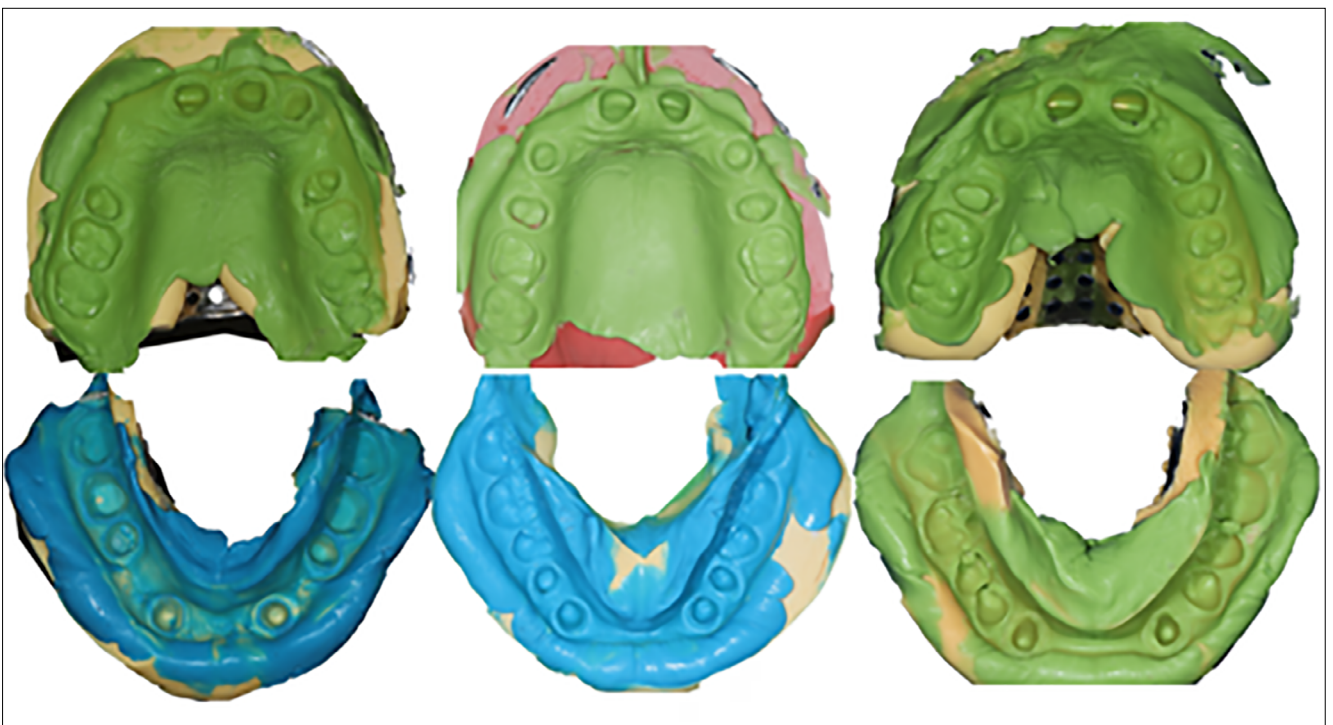alaki eltérése konzerváló fogászati kezelés során esztétikus tömésekkel került ellátásra. A cikk felhívja a figyelmet a képalkotó diagnosztikus eljárások fontosságára, amelyek a kezelési terv készítésében elengedhetetlenek.

Steven L. Singer és munkatársai [11] az oligodontia altípusait ismerteti. Az egyes típus esetén az alveoláris

csont fejlett, a fogív gyakran intakt, a moláris fogak mindkét oldalon kifejlődtek. A második típus esetén nagy számban hiányoznak a maradó fogak, illetve gyakoriak a retineált fogak. A moláris fogak esetén egy- vagy akár kétoldali hiány is megfigyelhető. A harmadik típus esetén a maradó fogak teljesen hiányozhatnak,



7. kép: Fogak előkészítése lekerekített vállas (chamfer) preparációval, sulcustágítás duplafonális technikával: Férfitestvér, legidősebb lánytestvér, fiatalabb lánytestvér.

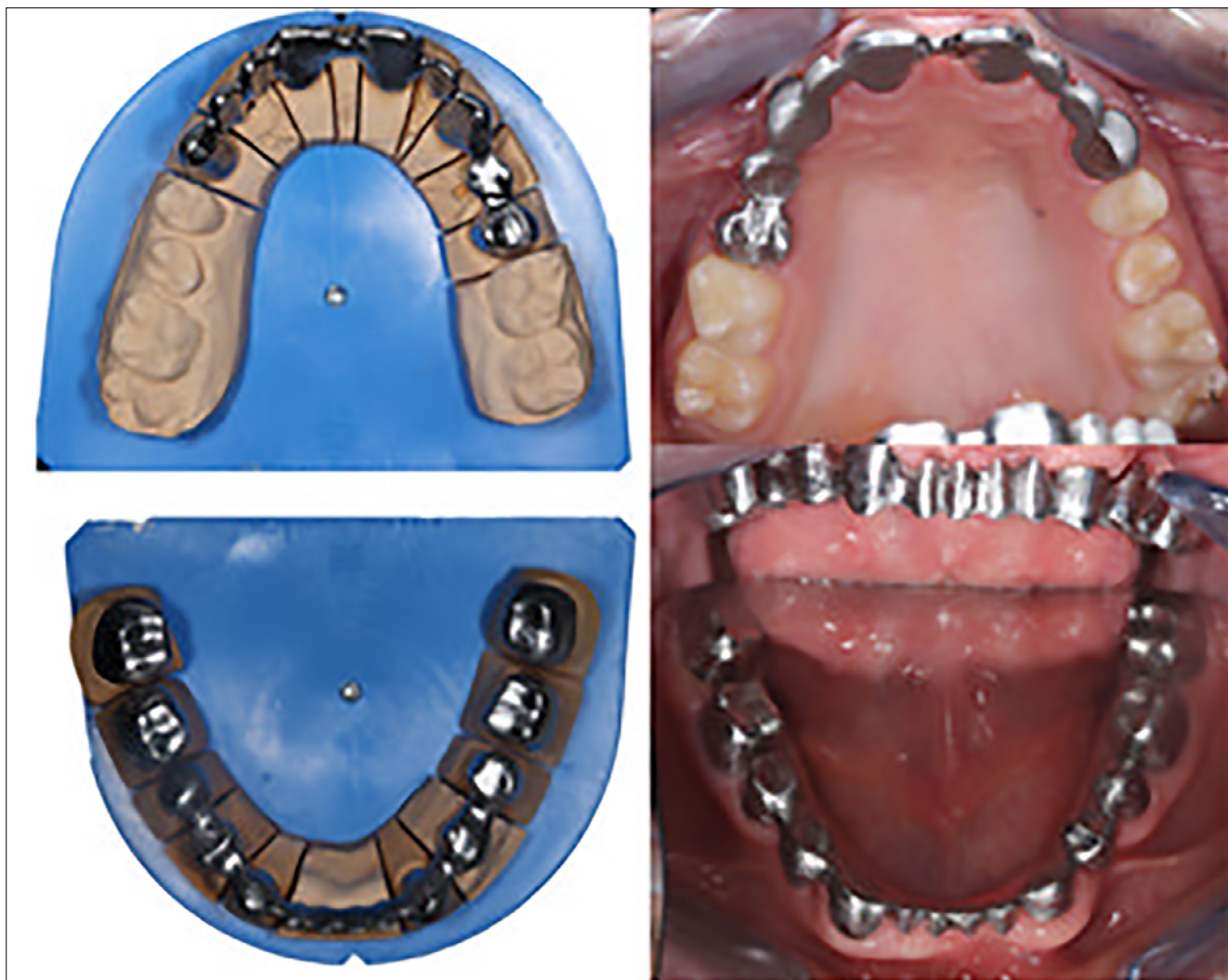


8. kép: Precíziós-szituációs lenyomatok: Férfitestvér, legidősebb lánytestvér, fiatalabb lánytestvér.

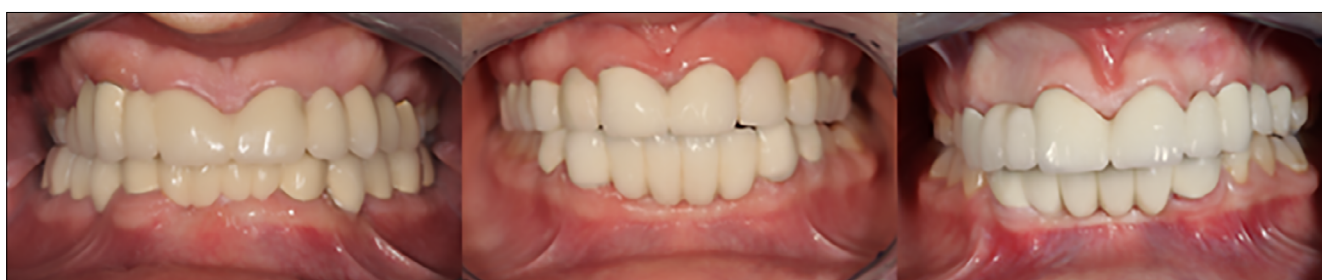az alveoláris csont fejletlen. A szerző jelzi, hogy a kezelés tervezésekor nagy figyelmet kell fordítani az oligodontia típusaira, hiszen a foghiány mértéke befolyásolja a kezelést, míg az egyes típus esetén konzerváló fogászati kezelés is elegendő lehet, addig a harmadik típus esetén komplett protetikai ellátásra van szükség.

### Összefoglaló

Az oligodontia gyakran öröklődést mutató fogfejlődési rendellenesség, ezért genetikai kivizsgálás javasolt. A korai diagnosztizálás és kezelés elengedhetetlen a megfelelő funkció és esztétika kialakítása érdekében. A kezelés multidiszciplináris megközelítést igényel, a ter-



9. kép: Vázpróba a szekcionált mintán, és szájban



10. kép: Elkészült fogpótlások: Férfitestvér, legidősebb lánytestvér, fiatalabb lánytestvér.

vezés során fogszabályozó szakorvost, gyermekfogszakorvost, szájsebész szakorvost, fogpótlástan fogszakorvost és gnatológiában jártas fogorvost is be kell vonni. Sikeres kezelés esetén a funkció és esztétika helyreállítása mellett szerepel még a páciens életminőségének javulása is, azonban a páciensek motiválása elkerülhetetlen.

#### Irodalom

1. AH AL-ANI, J ANTOUN, W THOMPSON, T MERRIMAN, M FARELLA: Hypodontia: An Update on Its Etiology, Classification, and Clinical Management. *Biomed Res Int* 2017; 9378325. <https://doi.org/10.1155/2017/9378325>
2. DS GILL, CS BARKER: The multidisciplinary management of hypodontia: a team approach.

- Br Dent J* 2015 Feb 16; 218 (3): 143–149.  
<https://doi.org/10.1038/sj.bdj.2015.52>
3. NJ JEPSON, FS NOHL, NE CARTER, TJ GILLGRASS, JG MEECHAN, RS HOBSON, JH NUNN: The interdisciplinary management of hypodontia: restorative dentistry. *Br Dent J* 2003 Mar 22; 194 (6): 299–304.  
<https://doi.org/10.1038/sj.bdj.4809940>
  4. C LARMOUR, PA MOSSEY, BS THIND, AH FORGIE, DR STIRRUPS: Hypodontia, a retrospective review of prevalence and etiology. Part I. *Quintessence Int* 2005; 36 (4): 263–270.
  5. M O'SULLIVAN, B O'CONNELL: Multidisciplinary Management of Hypodontia. *Prim Dent J* 2017 Feb 28; 6 (1): 62–73.  
<https://doi.org/10.1177/205016841700600108>
  6. YS VAN DER WEIDE, B PRAHL-ANDERSON, F BOSMAN: Tooth formation in patients with oligodontia. *Angle Orthod Spring* 1993; 63 (1): 317, DOI: 10.1043/00033219(1993)063<0031:TFIPWO>2.0.CO;2
  7. BIRADAR VG, HUGAR SI, BIRADAR SV: Oligodontia: A rare case report and literature review. *Saudi J Health Sci* 2013; (2): 127–129.  
<https://doi.org/10.4103/2278-0521.117918>
  8. PC MAGANUR\*, V SATISH, S PANDA, DAYANAND MC SARASWATHI: Non-Syndromic Oligodontia: A Rare Case Report. *Austin J Dent* 2017; 4 (6): 1090.  
<https://doi.org/10.26420/austinjdent.2017.1090>
  9. DLDT SÁNCHEZ, DB M SÁNCHEZ MICHEL, DDC VALDÉS LÓPEZ, AP OVIEDO, LG TRINQUETE TOLEDO, HT DÍAZ: Oligodoncia no sindrómica: presentación de caso. *Rev Arch Med Camagüey* 2017; Vol 21 (5)
  10. N AKKAYA, A KIREMITCI, Ö KANSU: Treatment of a patient with oligodontia: A case report. *The Journal of Contemporary Dental Practice* 2018; Vol 9, N 3.  
<https://doi.org/10.5005/jcdp-9-3-121>
  11. SL SINGER, PJ HENRY, ID LANDER: A Treatment Planning Classification for Oligodontia. *The International Journal of Prosthodontics* 2010; Vol 23, N 2

**Case report**

KELEMEN K, SCHMIDT P, HERMANN P

**Prosthetic rehabilitation of siblings with oligodontia and metal allergy**

Oligodontia is a complex congenital deformity, as it includes the lack of permanent teeth, functional and psychosocial problems. The management of this deformity requires a multidisciplinary approach, that involves the work of an orthodontist, gnatologist, and a prosthetic specialist. In the following casereport the comprehensive treatment of the three siblings are presented having oligodontia and the oldest sister in addition has dental metal allergy as well. In all cases we used fixed dental prosthesis for the rehabilitation. In the treatment plan: facebow, arrow tracing, diagnostic wax-up, mock-up was used for the individual treatment, moreover, to treat the consecutive bite loss, bite elevation was necessary. As the oldest sister has metal allergy, in the treatment plan we used titanium framework. With the final restoration the functional, aesthetic, and psychosocial problems were solved, and the patients were satisfied with their new prosthetic appliances.

**Keywords:** Anodontia, Mouth Rehabilitation, Malocclusion, Patient Care Planning, Jaw Relation Record, wax-up, mock-up, face bow