

Inaktivált COVID-19-vakcina újabb lehetséges szemészeti mellékhatása

VASS ATTILA DR., HÁRI-KOVÁCS ANDRÁS DR., LOVAS PÉTER DR., VINCE VIOLA DR.¹,
TÓTH-MOLNÁR EDIT DR.

SZTE ÁOK, Szemészeti Klinika, Szeged

(Igazgató: Dr. Tóth-Molnár Edit egyetemi docens)

¹Csolnoky Ferenc kórház, Szemészeti Osztály, Veszprém
(Osztályvezető: Dr. Entz Bertalan főorvos)

Egy 72 éves férfi esetét ismertetjük, akit bal orbitára terjedő ismeretlen eredetű, antibiotikumterápiára nem reagáló cellulitis miatt vettünk fel klinikánkra. A szemészeti tünetek 9 nappal a második, inaktivált COVID-19-oltás (VeroCell – China National Pharmaceutical Group Co. Ltd.) beadását követően jelentkeztek, először a szem „vibrálásával”, majd kidülledésével. Kórelőzményből kiemelendő, hogy az első vakcina beadása után két héttel gégeödéma alakult ki a betegnél, amely sürgősségi ellátás keretében intravénás szteroidkezelést igényelt. A fentiek ellenére a második, ugyanolyan vakcina beadását nem tartották kontraindikálnak. A beteg felvételekor a bal szemén jelentős protrúziót, minden irányban korlátozott szemmozgásokat és kifejezett kötőhártya-chemosis találtunk, ugyanakkor a fül-orr-gégészeti konzílium az orrmelléküreg-eredetű fertőzést kizárta. A korábban megkezdett parenterális antibiotikumterápia hatástalansága miatt a harmadik napon intravénás szteroidterápiát indítottunk, amely után gyors javulást tapasztaltunk, és néhány nappal később a beteget tünetmentesen emittáltuk. A kórelőzményben nem szerepelt COVID-19-fertőzés, és a beteg bennfekvése során többször ismételt antigén gyorseszteszt, illetve PCR-teszt sem aktív, sem lezajlott fertőzést nem támasztott alá. Mindezek alapján a leírt szemészeti kórkép nagy valószínűséggel tartható a COVID-19-oltás szövődményének. Tudomásunk szerint eddig a szakirodalom nem írt le orbita cellulitist oltási szövődményként.

New possible side-effect of an inactivated COVID-19 vaccine (Case report)

Authors report on a case of a 72 year old male who was admitted with unilateral orbital cellulitis being unresponsive to oral antibiotics. Symptoms were developed 9 days after the second dose of an inactivated COVID-19 vaccine (VeroCell – China National Pharmaceutical Group Co. Ltd.). Laryngeal edema and tongue swelling presented two weeks after the first dose of the same vaccine requiring emergency care might be of great significance in the patient's history.

On his examination left eye protrusion with moderate ophthalmoplegia and severe chemosis were noted. ORL examination including skull MRI excluded the infection of paranasal sinus origin. Administration of parenteral steroid resulted in prompt improvement of the cellulitis, and several days later, the asymptomatic patient could be emitted.

The history was negative for previous COVID-19 infection, and the repeated antigen and PCR tests remained also negative during his stay at the department.

Authors concluded that the reported case can be considered as a new adverse event of COVID-19 vaccination that has not been yet published elsewhere.

KULCSSZAVAK

COVID-19-oltás mellékhatásai, orbita cellulitis

KEYWORDS

COVID-19 vaccination side effects, orbital cellulitis

Bevezetés

A COVID-19-pandémia új, eddig ismeretlen kihívások elé állítja a szemészeket is. Egyfelől maga a COVID-19-fertőzés is a szemészeti tünetek széles spektrumával jelentkezhet, a kötőhártya belövelltségétől, chemosisától kezdve (6), az agyidegbénulásokon át (8), akár az orbitacsúcs-szindrómáig (10, 1). Másfelől találkozhatunk számos szemet érintő oltási szövődménnyel is. A publikált esetek többsége mRNS-típusú vakcinákat követően jelentkezett és az autoimmun eredetű szemészeti betegségek közé sorolható (Vogt–Koyanagi–Harada-betegség) (5), AZOOR komplex (Acute zonal occult outer retinopathy), akut iszkémiás opticus neuropathia (7), chorioretinitis centralis serosa (3, 4).

A nem mRNS-vakcinák közül a közelmúltban számoltak be az Astra Zeneca oltást követően jelentkező akut makuláris neuropathiáról (2), illetve a Sinopharm oltást követő szövődményekről is publikáltak: episcleritis, akut makuláris neuropathia, subretinalis folyadékfelhalmozódás (9).

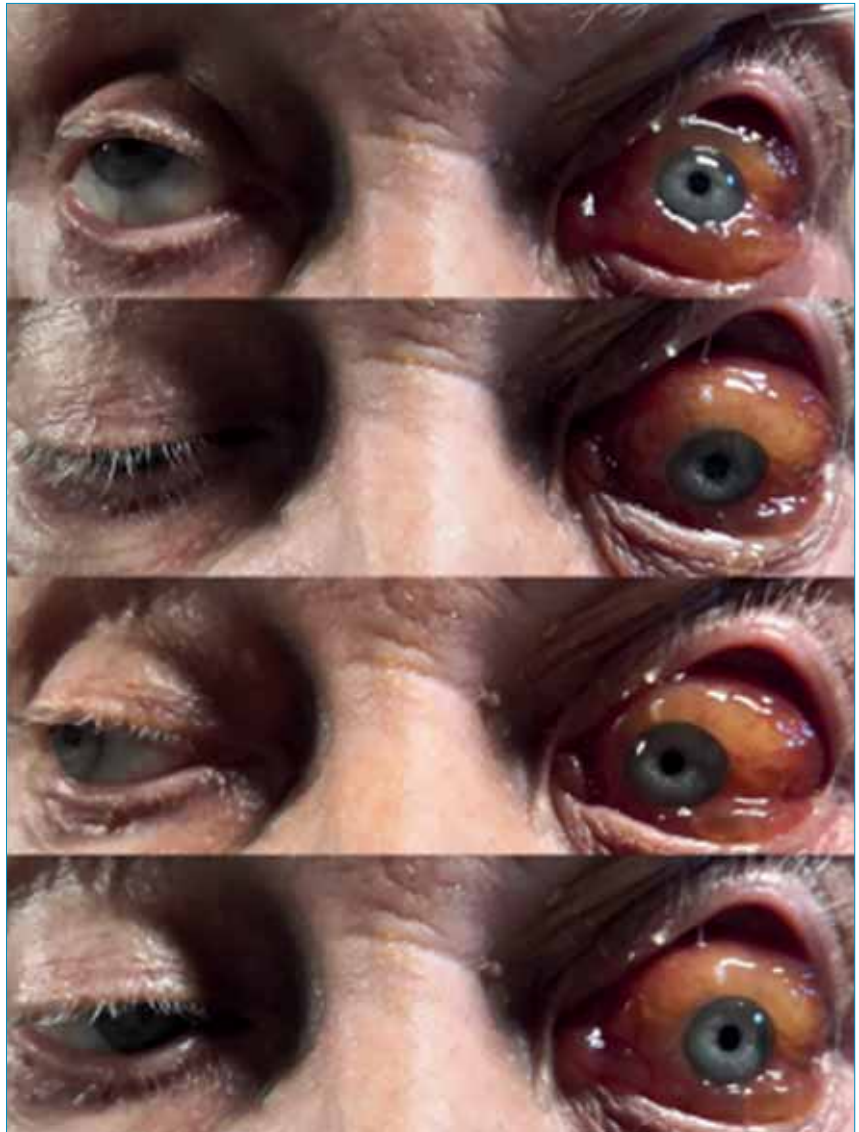
Közleményünkben először adunk leírást COVID-19-vakcina beadása után jelentkező egyoldali orbita cellulitis esetéről, amely tekintve a gyulladás alábbiakban részletezendő körülményeit, nagy valószínűséggel tartható a SARS-CoV-2-vakcina oltási szövődményének.

Esetbemutató

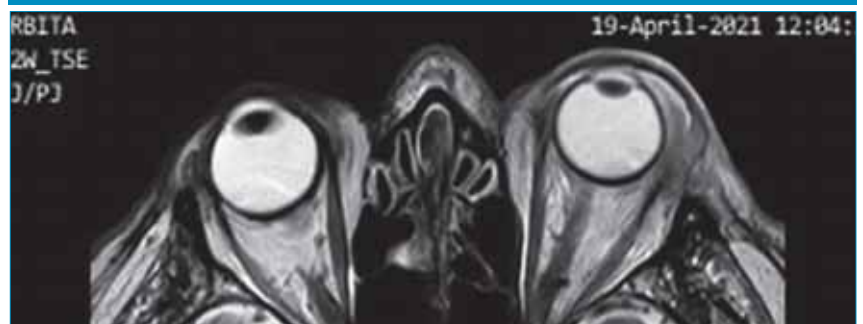A 72 éves férfi beteget 2021 márciusában vettük fel klinikánkra a bal szem progrediáló proptosisa miatt. Öt nappal korábban szemészeti szakrendelőben járt, a nagyfokú szemhéjduzzanat és kötőhártya-chemosis miatt, ahol topikális és orális antibiotikumterápiát indítottak. Az alkalmazott kezelés ellenére a beteg állapota tovább romlott, a bal szem mozgásai korlátozottá váltak, kettőslátása alakult ki.

Emellett erős fejfájásra is panaszkodott, de láza nem volt, köhögés

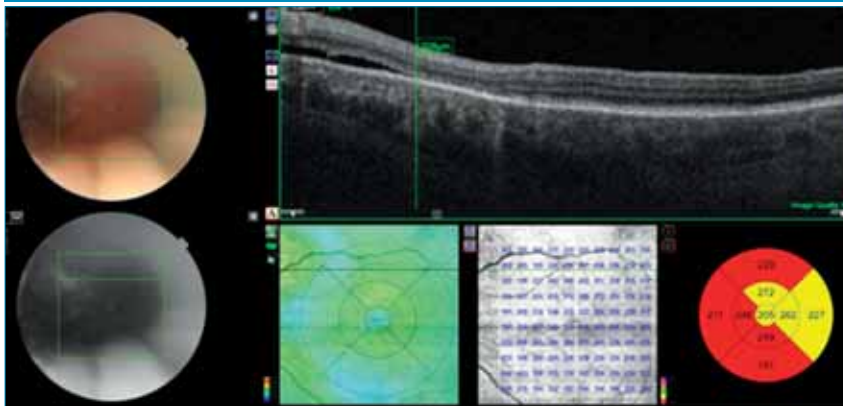
1. ábra: Szemmozgások vizsgálata felvételkor jól látható a bal szem protrúziója, körben a conjunctiván kifejezett chemosis és korlátozottan kivitelezhető szemmozgások



2. ábra: Orbita-MR. Bal oldalon a retrobulbaris lágyrészek kiszélesedettek, kontraszthalmozás észlelhető, a melléküregek területén gyulladásra, térfoglalásra utaló eltérés nem észlelhető



3. ábra: OCT-vizsgálat felvételkor Papillomakulárisan subretinalis folyadék megjelenése a bal szemem



vagy nehézlégzés nem jelentkezett. Mind a COVID-19-antigén gyors-teszt, mind a PCR negatív eredményt mutatott.

Anamnézisében figyelemre méltó, hogy 2 héttel az első COVID-19-vakcina (SARS-CoV-2: VeroCell – China National Pharmaceutical Group Co. Ltd.) felvételét követően akutan nyelv- és gégeödéma jelentkezett, amely intenzív osztályos elhelyezést és intravénás szteroidkezelést tett szükségessé. Az első oltást követő szövődmény ellenére megkapta a vakcina második dózisát is. Szemészeti panaszai az oltást követően 9 nappal jelentkeztek: először csak vibrált, majd duzzadni kezdett a bal szemhéja.

A fellelhető orvosi dokumentációk szerint a beteget korábban sosem diagnosztizálták COVID-19-fertőzéssel, és ezt a felesége is megerősítette. Ismert betegségei a 2-es típusú diabetes mellitus, illetve a magas vérnyomás, amelyek kezelve voltak. A betegnek méhcsípésre jelentkező allergiás epizódja is volt évtizedekkel korábban. Kiemelendő még a bal szemet ért korábbi tompa trauma, amelyből enyhe ptosis maradt vissza.

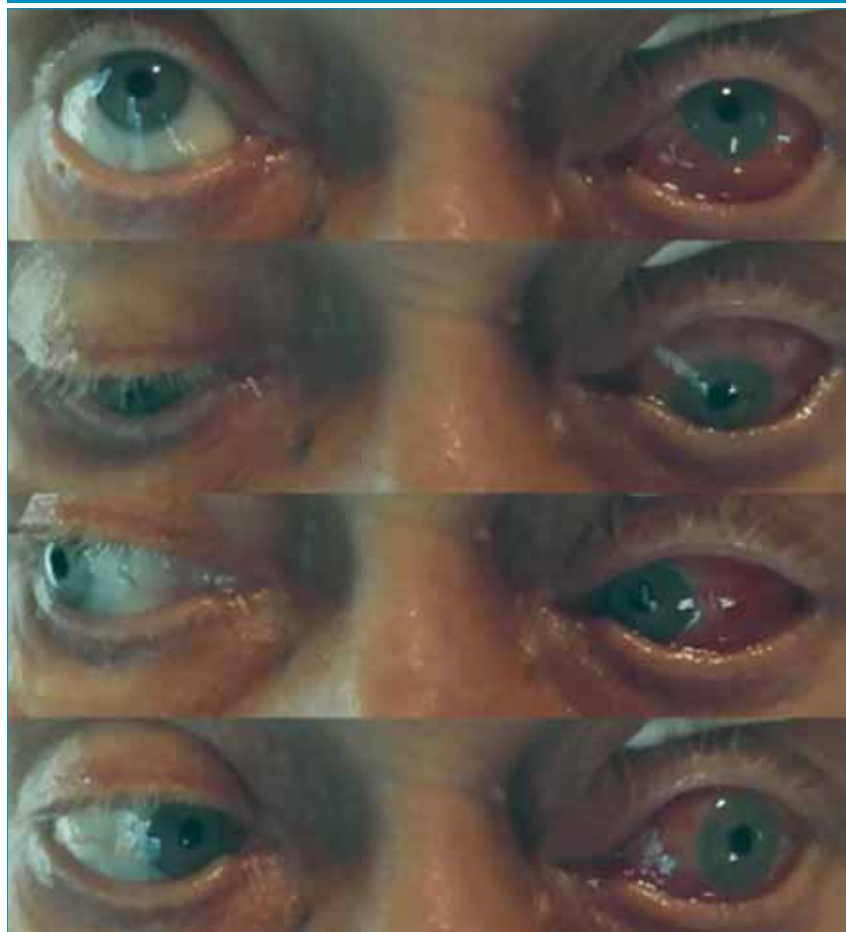Felvételkor a bal szemem chemosist, diffúz belövelltséget, 5 mm-es proptosist láttunk jelentős szemmozgászavarral társulva. Tekintése minden irányban korlátozott volt, de a pupilla fényreakcióját megtartottuk találtuk (1. ábra).

A látóélesség a bal szemem kis mértékben csökkent (0,7), a szemnyo-

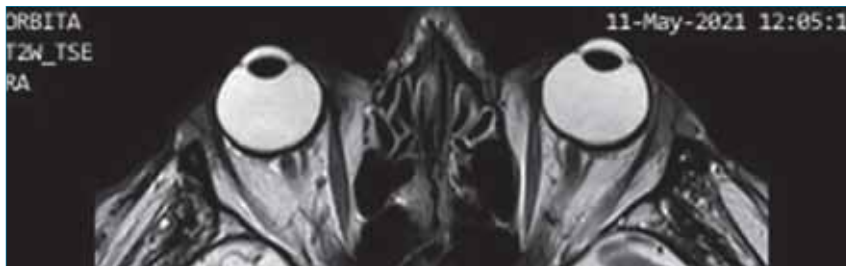
más normáltartományban volt (11,0 Hgmm, GAT). A törőközegek tiszták voltak, a szemfenéken réslámpával, Volk-lencsével érdemi eltérést nem találtunk, azonban az OCT-vizsgálat bal szemem a papil-

lomakuláris terület felső részén a foveát el nem érő subretinalis folyadékot mutatott ki (3. ábra). A makula finomszerkezete nem mutatott kóros eltérést. A páciens laborértékei közül a gyulladásos paraméterek emelkedettek voltak (CRP: 61 mg/l, We: 38 mm/h) számottevő granulocytosis nélkül. Sürgősséggel kontrasztos koponya MR-vizsgálat készült, ahol a bal oldali retrobulbáris térben kontraszthalmozó, kiszélesedett lágyrészek ábrázolódtak. A melléküregek területén gyulladásra vagy térfoglaló folyamatra utaló eltérés nem volt (2. ábra). Fül-orr-gégész konzílium a parenterális antibiotikumterápia (metronidazol 3×500 mg, amoxicillint 3×1 g probiotikusos védelemben) folytatását, illetve szoros obszervációt javasolt, beavatkozást

4. ábra: Tekintési irányok távozáskor: A szemmozgások szabadok, a chemosis szinte teljesen megszűnt. A meglévő enyhe ptosis miatt a szemrést vattapálcával tártuk fel



5. ábra: Kontroll koponya-MR kóros eltérés nélkül



egyelőre nem tartott indokoltnak. Bentfekvése harmadik napján felmerült az oltási szövődmenyként kialakult, késői típusú hiperszenzitivitási reakció lehetősége, ezért ex juvantibus intravénásan 250 mg dexamethasont indítottunk, amely után már másnapra jelentős javulást tapasztaltunk. Az alkalmazott szteroidterápiát fokozatosan építettük le (250-250-125-125-80-80 mg), amelynek hatására a chemosis a negyedik napra teljesen megszűnt, a szemrés spontán nyithatóvá vált. Távozáskor bal szem vízusa 1,0 lett, a vezetett szemmozgások szabaddá váltak, kettősképet nem jelzett a beteg (4. ábra), Hertel-oftalmométerrel minimális (1 mm) proptosis mértünk. A kéthetes kontrollvizsgálatkor subretinalis folyadék már

nem volt látható az OCT-felvételen. A kontroll koponya-MR sem mutatott kóros eltérést (5. ábra).

Megbeszélés

Habár a SARS-CoV-2, VeroCell vakcina és az ismertetett szemüregi gyulladás közti ok-okozati viszony teljes bizonyossággal nem állapítható meg, számos körülmény teszi azt erősen valószínűvé. Az eddig megjelent publikációk szerint a COVID-19-vírusfertőzésnek is lehet szövődmenye az orbita cellulitise, amit azonban minden esetben a paranasális sinusok gyulladása előz meg (10, 1). Esetünkben a COVID-19-fertőzést egyrészt kizárta a többször ismételt antigén- és antitestvizsgálat, továbbá sinusitis sem volt iga-

zolható az elvégzett MRI és fül-orr-gégészeti vizsgálatok szerint.

Figyelembe véve, hogy a gégeödéma az első oltás után 14 nappal, az orbitagyulladás pedig a 2. oltás után 9 nappal jelentkezett, valamint azt, hogy mindkettő parenterális (intravénás) szteroidterápia hatására gyorsan és teljes mértékben megszűnt, okkal feltételezhetjük, hogy az inaktivált SARS-CoV-2-vakcinára adott késői típusú hiperszenzitivitási reakcióval állunk szemben.

Egyre több publikáció jelenik meg a COVID-19-vakcinák szemészeti szövődmenyeiről, de legjobb tudomásunk szerint ez az első eset, amikor valószínűsíthető oltási szövődmenyként orbita cellulitis alakult ki.

Nyilatkozat

A szerzők kijelentik, hogy az esetismertetés közlemény megírásával kapcsolatban nem áll fenn velük szemben pénzügyi vagy egyéb lényeges összefüggés, összeférhetetlenségi ok, amely befolyásolhatja a közleményben bemutatott eredményeket, az abból levont következtetéseket vagy azok értelmezését.

IRODALOM

1. Bagheri M, Jafari A, Jafari S. Orbital apex syndrome in COVID-19 patients, a case report. *Vis J Emerg Med* 2021; 23: 101006. <https://doi.org/10.1016/j.visj.2021.101006>
2. Bohler AD, Strom ME, Sandvig KU, Moe MC, Jorstad OK. Acute macular neuroretinopathy following COVID-19 vaccination. *Eye* 2021; <https://doi.org/10.1038/s41433-021-01610-1>
3. Fowler N, Mendez Martinez NR, Pallares BV, MaldonadoRS. Acute-onset central serous retinopathy after immunization with COVID-19 mRNA vaccine. *AJO Case Reports* 2021; 23: 1011136. <https://doi.org/10.1016/j.ajoc.2021.1011136>
4. Nagy Z. A COVID-19 fertőzések lehetséges szövődmenyei. *Szemészet* 2021; 3: 149–151.
5. Koong LR, Chee WK, Toh ZH, Ng XL, Agarwal R, Ho SL. Vogt-Koyanagi-Harada. Disease Associated with COVID-19 mRNA Vaccine. *Ocul Immunol Inflamm* 2021 Sep; 10: 1–4. <https://doi.org/10.1080/09273948.2021.1974492>
6. Kumar KK, Sampritha UC, Prakash AA, Adappa K, Chandraprabha S, Neeraja TG, et al. Ophthalmic manifestations in the COVID-19 clinical spectrum. *Indian J Ophthalmol* 2021; 69: 691–4. https://doi.org/10.4103/ijo.IJO_3037_20
7. Maleki A, Look-Why S, Manhapra A, Foster S. COVID-19 Recombinant mRNA Vaccines and Serious Ocular Inflammatory Side Effects: Real or Coincidence? *J Ophthalmic Vis Res* 2021; 16(3): 490–50. <https://doi.org/10.18502/jovr.v16i3.9443>
8. Pérez-Bartolomé F, Sanchez-Quirós J. Ocular manifestations of SARS-CoV-2: Literature review. *Arch Soc Esp Oftalmol* 2021; 96(1): 32–40. <https://doi.org/10.1016/j.oftal.2020.07.020>
9. Pichi F, Aljneibi S, Neri P, et al. Association of ocular adverse events with inactivated COVID-19vaccination in patients in Abu Dhabi. *JAMA Ophthalmol* 2021; 139(10): 1131–1135. <https://doi.org/10.1001/jamaophthalmol.2021.3477>
10. Turbin RE, Wawrzusin PJ, Sakla NM, Traba CM, Wong KG, Mirani N, et al. Orbital cellulitis, sinusitis and intracranial abnormalities in two adolescents with COVID-19. *Orbit* 2020; 39(4): 305–10. <https://doi.org/10.1080/01676830.2020.1768560>

LEVELEZÉSI CÍM

Dr. Vass Attila, SZTE ÁOK, Szemészeti Klinika, 6720 Szeged, Korányi fasor 10–11.
E-mail: vassatt@hotmail.com