

# Cornealis polymegathismus és retinalis pigmenthám-eltérések MELAS-szindrómában

ISTVÁN LILLA DR.<sup>1</sup>, BENYÓ FRUZZSINA DR.<sup>1</sup>, CSORBA ANITA DR.<sup>1</sup>, JIMOH IDRIS JÁNOS DR.<sup>2</sup>, GÁL ANIKÓ DR.<sup>2</sup>, MOLNÁR MÁRIA JUDIT DR.<sup>2</sup>, NAGY ZOLTÁN ZSOLT DR.<sup>1</sup>, SZABÓ VIKTÓRIA DR.<sup>1</sup>

<sup>1</sup>Semmelweis Egyetem, Szemészeti Klinika, Budapest  
(Igazgató: Prof. Dr. Nagy Zoltán Zsolt, egyetemi tanár)

<sup>2</sup>Semmelweis Egyetem, Genomikai Medicina és Ritka Betegségek Intézete, Budapest  
(Igazgató: Prof. Dr. Molnár Mária Judit, egyetemi tanár)

**Bevezetés:** A MELAS-szindróma (mitokondriális myopathia, encephalopathia, tejsavas acidózis és stroke) a leggyakrabban előforduló mitokondriális betegség. Tünetei a mitokondriális betegségekre jellemzően igen heterogének, és nem ritka a szemészeti érintettség.

**Esetismertetés:** Három MELAS-szindrómás nőbeteg – egy édesanya és két leánya – esetét ismertetjük. Mindhármuknál genetikai vizsgálat bizonyította a betegségekre jellemző mtDNS m.3243A>G-mutáció jelenlétét. Mindhárom beteg esetében ismertek voltak több szervrendszert érintő tünetek, amelyek mellett szemészeti érintettség is jelentkezett. Két betegnél találtunk kiskokú ptosist, anisocoriát és látótérdefektest, egy betegnél jelentkezett nystagmus. Mindegyik betegünkönél megfigyelhető volt a corneaendothel polymegathismusa és a retinalis pigmentepithelium érintettsége.

**Megbeszélés:** A szemészeti tünetek mellett változatos, több szervrendszert érintő panaszokkal jelentkező betegek esetén fel kell merülnie mitokondriális betegség lehetőségének, amelyek diagnosztizálásában a tünetek részletes feltérképezése, valamint a családi anamnézis felvétele segíthet. A pontos diagnózis felállítására genetikai vizsgálat segítségével van mód. A genetikailag igazolt MELAS-szindrómás betegeknek feltétlen javasolt az alapos szemészeti státuszfelvétel az elülső és hátsó szegmens érintettség miatt specular mikroszkópia és multimodális képalkotók alkalmazásával.

## Corneal polymegathism and pigmentary retinopathy in MELAS syndrome – a case report

**Introduction:** MELAS syndrome (mitochondrial encephalopathy, lactic acidosis, and stroke-like episodes) is the most common mitochondrial disease. As it is characteristic of mitochondrial diseases, the symptoms are very heterogeneous and ophthalmic involvement is common.

**Case report:** In this case report, we present the case of three female patients with MELAS syndrome – one mother and two daughters. Genetic testing confirmed the presence of the disease-specific mtDNA m.3243A>G mutation in all three of them. All patients had symptoms affecting multiple organ systems in addition to ocular manifestation. Mild ptosis, anisocoric and visual field defects could be seen in two patients, one patient had nystagmus. Polymegathism of the cornea endothelium and involvement of the retinal pigment epithelium were observed in all our patients.

**Conclusion:** The possibility of a mitochondrial disease should be considered in cases of ophthalmic patients with multi-organ complaints. A detailed description of the symptoms as well as a family history may help the diagnosis. Accurate diagnosis can be established by genetic testing. For patients with genetically confirmed MELAS syndrome, a thorough ophthalmic status assessment using specular microscopy and multimodal imaging is strongly recommended due to the anterior and posterior segment involvements.

### KULCSSZAVAK

MELAS-szindróma, mitokondriális betegségek

### KEYWORDS

MELAS syndrome, mitochondrial diseases

Kézirat beérkezése: 2022. 03.22. Közlésre elfogadva: 2022.04.20.

## Bevezetés

### A mitokondriális betegségek

A mitokondriumok a szervezet fő energiaszolgáltatói. A sejtek belsőjében elhelyezkedő, gömb vagy henger alakú,  $0,75\text{--}3\ \mu\text{m}^2$  méretű sejtorganellumok (13). Kettős membránrendszerből állnak, amelyek közül a külső membrán feszes, a belső azonban sűrűn redőzött, ezáltal jelentősen növelve a felületét. A különböző típusú sejtekben eltérő számú mitokondrium található, a vörösvértestekben például egyáltalán nincsenek jelen, míg a magasabb energiaigényű szövetekben akár sejtenként 2000 darab is található.

Az energiatermelés mellett számos más funkcióval is bírnak. Szerepet játszanak többek között a sejtek differenciálódásában, a sejtnevelésben, a sejtciklus szabályozásában valamint az apoptózisban is (9). Legfontosabb feladatuk mégis a sejtek ellátása adenosin-trifoszfát (ATP) molekulákkal. Ez a belső membránban elhelyezkedő, az elektrontranszportláncot alkotó fehérjekomplexek segítségével zajlik, a terminális oxidációnak nevezett folyamat végeredményeképpen.

A belső membránrendszeren belül elhelyezkedő mátrixban található a mitokondriumok saját DNS-ge-nomja. Az emberi mitokondriális DNS (mtDNS) 16 kilobázis nagyságú és cirkuláris szerkezetű, amelyből mitokondriumonként 2-10 kópia van jelen (3). 37 gént kódol, ezek közül 13 expresszál a terminális oxidációban résztvevő fehérjét. Az elektrontranszportlánc felépítésében résztvevő többi fehérjét a sejt-mag DNS-e kódolja.

A sejtorganellumok működés-avarához külső károsító tényezők is hozzájárulhatnak (pl. UV-sugárzás), gyakoribb azonban, hogy hereditár betegség következményeként jelentkeznek. A megtermékenyítés folyamán kizárólag a petesejtből származó mitokondriumok örökítődnek tovább a zigótába, így a mitokondriális betegségek mind anyai örökítésmentet mutatnak. Az őssejtben jelen lévő vad típusú és mutálódott mtDNS-t tartalma-

zó mitokondriumok a sejtosztódás során különböző arányban jelennek meg a sejtekben, majd minden sejtben a replikáció eredményeképp ez az arány tovább változik. Így minden sejtben egyaránt jelen vannak vad típusú, valamint mutálódott DNS-sel rendelkező mitokondriumok is, ezt a jelenséget nevezzük heteroplazmiának. Amennyiben a kóros variánsok száma elér egy bizonyos küszöbértéket, a mitokondriális betegség klinikai tünetei manifesztálódnak.

A mitokondriális betegségek klinikai megjelenése igen heterogén. Jellemzően a magas energiaigényű szervek érintettek, tekintettel arra, hogy ezekben a sejtekben jóval nagyobb számú mitokondrium található. Ennek megfelelően leggyakrabban az izmokat, idegrendszert, szívet, májat, emésztőrendszert, hallórendszert és a szemet érintő tünetekkel találkozhatunk. Legfőképp a retinalis pigmenthám, a corneaendothelium és az extraocularis izmok vulnérabilisek. Egyes esetekben a mutációk főként egy szervrendszert érintő betegséget okoznak, mint a Leber-féle hereditár opticus neuropathia (LHON) esetében, ahol ritkán fordul elő kardiológiai és neurológiai eltérés is, összességében azonban gyakoribb a több szervet érintő szindrómás formák megjelenése. Mivel a tünetek számos szervrendszerben jelentkezhetnek, valamint a megjelenési forma is igen változatos, a mitokondriális betegségek képesek más megbetegedéseket utánozni, ami meglehetősen nehézé teszi a diagnózis klinikai tünetek alapján történő felállítását. A *Kearns-Sayre-szindróma*, a *Myoclonus-epilepszia-szindróma* (MERRF), valamint a *Leigh-szindróma* szintén a MELAS-sal átfedő tünetekkel fordulhat elő.

A klinikai vizsgálatok során a több szervet érintő, változatos tünetek esetén fel kell merülnie a mitokondriális betegség lehetőségének. Első lépésként fontos a tünetek részletes feltérképezése, valamint a családi anamnézis felvétele. A pontos diagnózis felállításához genetikai vizs-

gálatok állnak rendelkezésünkre, a pontmutációkat restriktív fragmenthossz-analízissel, a teljes mitokondriális genomot Sanger-szekvenálással lehet meghatározni.

A terápia tekintetében jelenleg főként tüneti terápiára van lehetőség valamint vitaminok, piruvát és acetyl-cisztein adásával van mód a tünetek enyhítésére. A génterápia terén jelenleg is klinikai vizsgálatok vannak folyamatban (11).

### MELAS-szindróma

A MELAS-szindróma (mitokondriális myopathia, encephalopathia, tejsavas acidózis és stroke) a leggyakrabban előforduló mitokondriális betegség. Az esetek 80%-ában a mtDNS MTTL1 génjének m.3243A>G szubsztitúciója okozza, maternális öröklődésmentet a jellemző (10). Ritkábban nukleáris elhelyezkedésű, mitokondriális funkcióért felelős gének mutációi okozzák. Az első tünetek megjelenése 10 éves kor körül a leggyakoribb, de akár 2–40 éves kor között is jelentkezhetnek. A leggyakrabban előforduló, nem szemészeti jellegű tüneteket az **1. táblázat** foglalja össze. A szemészeti manifesztációk is igen változatos képet mutathatnak, a szem-, illetve függelékeinek különböző struktúráit érintve. Gyakori a ptosis előfordulása, valamint a külső szemizmok érintettsége miatt a szemmozgászavarok jelentkezése. Specular mikroszkópos vizsgálattal korábbi esettanulmányok a cornealis endothelium polymegathismusát mutatták ki. Ugyan a betegek esetében mérhető sejtszám és az átlagos sejt méret is az egészséges populációban mérhető adatokkal megegyező volt, azonban a sejtek mérete jelentős variabilitást mutatott, számos átlagosnál nagyobb sejtet találtak, amelyek mellett jóval kisebb méretűek helyezkedtek el (2). Az elülső szegmentum vizsgálata során foltos íriszatrófiát is megfigyeltek. A lencsehomályok különböző típusait is leírták, maghomály, illetve hátsó subcapsularis homály kialakulásáról is beszámoltak. Szemfe-

**1. táblázat: A MELAS-szindróma nem szemészeti jellegű tünetei**

<b>Testfelépítés, izomzat</b>
Alacsony termet
Csökkent izomtömeg
Myopathia
<b>Kardiovaszkuláris rendszer</b>
Szívégtelenség
Hipertónia
<b>Neurológiai eltérések</b>
Migrén
Hemiparesis
Stroke-szerű epizódok
Demencia
Encephalopathia
<b>Hallórendszer</b>
Kétoldali, progresszív szenzori-neurális halláscsökkenés
<b>Gasztrointesztinális rendszer</b>
Epizodikus hányás
<b>Endokrinológiai zavarok</b>
Diabetes mellitus
<b>Laboratóriumi eltérések</b>
Emelkedett szérumlaktátszint

nékvizsgálat során opticusatrófiát, makulaérntettséget, koncentrikus perifoveális atrófiát és atípusos retinopathia képét láthatjuk (pigmentary retinopathy). MELAS-ban a stroke-szerű epizódok hozzájárulnak a retrochiasmális látásvesztéshez, amely hemianopia vagy corticalis látásvesztésként nyilvánulhat meg (8).

A MELAS-szindróma esetén nincs specifikus kezelés, tüneti terápiaként görcsgátló gyógyszereket alkalmaznak a társuló rohamok megelőzésében és ellenőrzésében, valamint koenzim-Q<sub>10</sub>, riboflavin, antioxidánsok valamint B<sub>2</sub>- és B<sub>3</sub>-vitamin szedését javasolják. Metabolikus krízis esetén L-arginin-terápia szükséges infúzió vagy per os adagolás formájában (6, 11). Korábbi esettanulmányok leírták a betegséggel összefüggésben *Wernicke-Korsakoff-szindróma*, illetve főként negatív tünetekkel járó skizofrénia kialakulását, amelyek terápiájában a cariprazin, valamint a parenterálisan adott tiamin bizonyult hatékonyak (7). A szenzoriális

hallásvesztés kezelésére cochlearis implantátumokat használnak. A mitokondriális betegségek terápiás lehetőségeinek fejlesztését jelenleg is nagy érdeklődés övezi, számos új gyógyszercsoport vizsgálata van folyamatban (12). Ezek közül szemészeti szempontból kiemelt jelentőségű a mitokondriális elektrontranszportlánc működését segítő idebenon, amely az LHON kezelésében mutat biztató eredményeket.

**Esetbemutatás**

Jelen tanulmányunkban egy édesanya és két leánya esetét ismeretjük. Mindhármuknál genetikai vizsgálattal bizonyították a tipikus mtDNS m.3243A>G-mutáció jelenlétét. A vizsgálatok során talált eltéréseket a 2. táblázat foglalja össze.

**1. eset**

Az 58 éves nőbeteg általános anamnéziséből kiemelendő a tizenöt évvel korábban diagnosztizált 2-es

**2. táblázat: A három beteg vizsgálata során talált szemészeti eltérések**

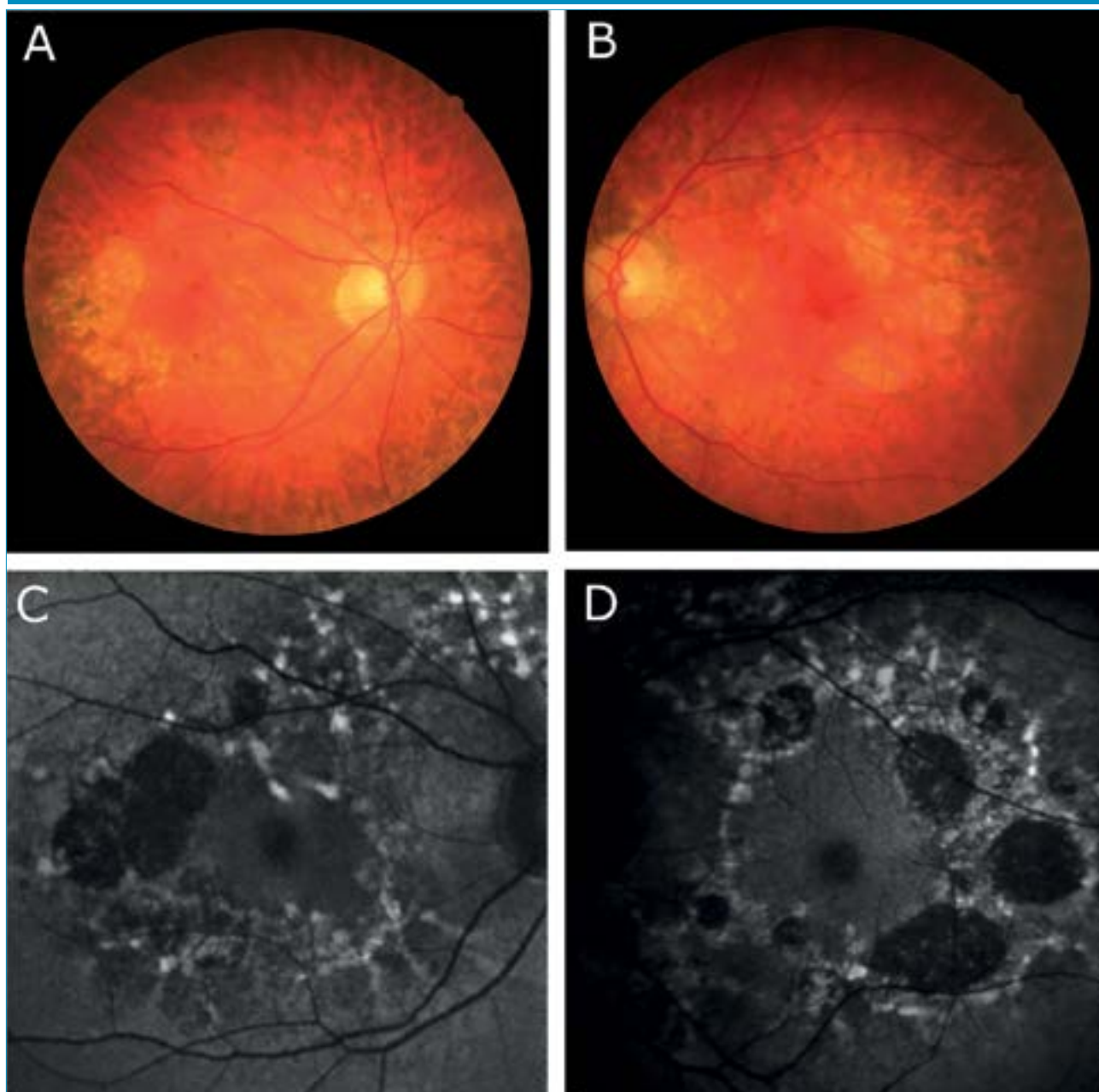
	<b>1. beteg</b>	<b>2. beteg</b>	<b>3. beteg</b>
Legjobb korrigált látóélesség távoli közeli	1.0/1.0 CSIV/CSIV	1.0/0.9 CSIV/CSIV	1.0/1.0 CSIV/CSIV
CFF (Hz)	39/39	40/40	37/38
Szemmozgások	Szabadok	Szabadok	Szabadok, végállásokban nystagmus
Szemhéjállás	Mindkét oldalon enyhe ptosis	Bal oldalon enyhe ptosis	Ép
Elülső szegment	Ép	Ép	Ép
Pupilla	Kerek, centrális, bal oldali kissé tágabb	Kerek, centrális, bal oldali kissé tágabb	Kerek, centrális, egyenlő
Lencse	Tiszta	Tiszta	Vesszős maghomályok, 1-1 subcapsularis szemcse
Szemfenéki kép	Makulatájon márványozottság, watershed zónában kerek atrophias foltok	Makulatájon márványozottság	Alul a közép-periferián márványozottság
Goldmann-látótér	Ép látótérhatárok, normál méretű vakfolt	Bal oldalon temporalis irányban enyhén beszűkült látótérhatárok, normál méretű vakfolt	Mindkét oldalon temporalisan és felől 10°-kal szűkebb látótérhatárok, nasalisan 15°-nyi benyomat. Jobb oldalon megnagyobbodott vakfolt.
Specular mikroszkópos kép	Corneaendothel polymegathismus	Corneaendothel polymegathismus	Corneaendothel polymegathismus
Endothelsejtszám [/mm <sup>2</sup> ]	2618/2755	3067/3257	3003/2907

típusú diabetes mellitus. Kisfokú halláscsökkenése 46 éves korában kezdődött, amely azóta fokozatosan progrediált. 55 éves korában jelentkeztek myalgias panaszai, lábai görcsölnek és fájnak. Vizsgálata során a kezeiben enyhe tremor volt megfigyelhető, amely elmondása szerint gyermekkora óta fennáll. Emésztőrendszeri panaszok közül bizonyos ételek fogyasztásával összefüggő székrekedést, puffadást említ, valamint gyakori hasi disz-

komfortról számolt be. Szemészeti panaszként szárazszeműséget, főként reggelente jelentkező égőérzést említett, amelyek enyhítésére időnként műkönnyceppet használ. Szemészeti vizsgálat során mindkét szemén jó távoli és közeli látóélességet találtunk. Szemmozgásai minden tekintési irányba szabadok voltak. Mindkét oldalon kisfokú ptosis volt megfigyelhető, a felső szemhéjszél elérte a pupilla felső szélét. A pupillák kerek, centrálisak vol-

tak, fényre jól reagáltak, azonban a bal pupilla az ellendoldalinál kissé tágabb volt. A fundus vizsgálata során, makulatájon pigmentepitheliopathiát, valamint a watershed zónában kerek atrófiás foltokat láttunk (1. ábra). Az elvégzett Goldmann-látótér-vizsgálat ép látótérhatárokat mutat, scotoma nem igazolódott. Specular mikroszkópiás vizsgálatot végeztünk, amelyen jól látható volt a corneaendothel polymegathismusa.

1. ábra: Az 58 éves nőbeteg funduskamerával készült fényképe (A, B) valamint a makulatájáról készült autofluoreszcenciás felvétel (C, D)



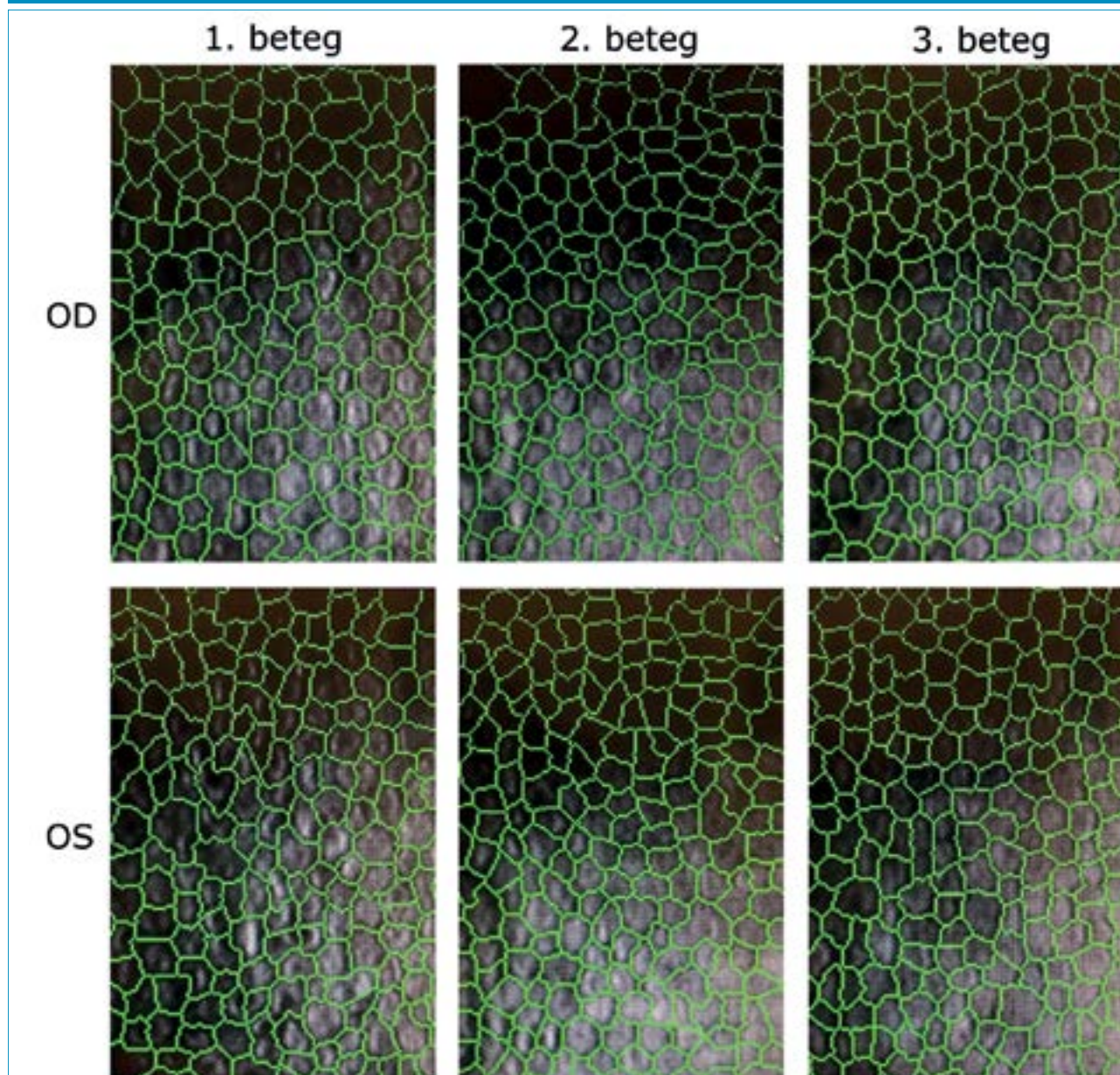
## 2. eset

A 28 éves nőbeteg szemészeti panaszként homályos látásról, szemfájdalomról számolt be. 10 éves kora óta ismert kisfokú myopiája, amelyet kezdetben szemüveggel, majd 15 éves kora óta kontaktlencsével is korrigáltak. MELAS-szindrómára jellemző tünetei 22 éves korában kezdődtek, amelyek közül vezető tünetként depresszió, terhelési intolerancia, fáradékonyság, valamint általános gyengeség emelendő ki. Audiológiai vizsgálat során közepes fokú halláscsökkenést mutattak ki.

Hasi MR-vizsgálaton mérsékelt hepatomegáliát, diffúz májlézió jeleit, valamint két körülírt, nem identifikált eltérést írtak le. Szemészeti vizsgálaton jó korrigált távoli látóélességet, valamint korrekció nélkül jó közeli látóélességet találtunk azonban a távoli látóélesség-vizsgálata alatt nehezen kooperált, szédülést panaszolt. Amsler-rácson piros foltokat látott, valamint bal szemmel a vonalakat hullámosnak látta. Szemmozgásai szabadok voltak, kettősképet nem jelzett, vizsgálat közben kifejezetten hunyor-

gott, többször a szeméhez kapott. Fizikális vizsgálata során egy oldali ptosis volt látható a bal felső szemhéjszél elérte a pupilla felső szélét, a két oldal között 0,5 mm oldalkülönbség volt mérhető. Édesanyjához hasonlóan a bal oldali pupilla kissé tágabb volt. A szemfenéki képen a makulatáj finom pigmentizáltsága látszott. Goldmann-látótér-vizsgálat során, a bal szemem temporális irányban 10 fokkal beszűkült izoptert találtunk, amely háttérben felmerült a vizsgálat alatti kooperációs hiba lehetősége. Specular

2. ábra: A specular mikroszkópos képeken a szoftver által berajzolt segédvonalak segítségével jól látható az endothelsejtek változatos alakja és mérete



mikroszkópiás képen szintén corneaendothel-polymegathismus volt megfigyelhető.

### 3. eset

A 35 éves nőbetegünk általános tünetei kamaszkorában nőgyógyászati és gasztrointesztinális panaszokkal valamint generalizált szorongással kezdődtek. Későbbiekben memóriazavar, krónikus fáradtság és depresszió jelentkezett, majd néhány évvel később skizofrénia diagnózisát állították fel. A klinikai tünetek és az elvégzett kópnya képalkotó vizsgálat eredménye alapján Wernicke-encephalopathia került leírásra. 16 éves kora óta hordóvídlátó korrekciót, két éve olvasáshoz is szüksége van szemüvegre. Vizsgálatunk során jó közeli és távoli látóélességet találtunk. Szemmozgásai minden tekintési irányban szabadok voltak, azonban a végállásokban nystagmus jelentkezett. A szemhéjak állása megfelelő volt, ptosis nem volt látható. Réslámpás vizsgálatnál a szemlencsékben mindkét oldalon fokozott vesszős magreflexet valamint subcapsularis szemcsézettséget találtunk. A szemfenéki képből a temporálisan fiziológiásnál kissé excaváltabb papillák, valamint a középperiférián látható márványozottság, pigmenthám-érintettség emelendő ki. Az elvégzett Goldmann-látótér-vizsgálaton is eltérések voltak láthatók, jobb oldalon a vakfolt kissé megnagyobbodott, valamint mindkét szemén temporálisan 10 fokkal beszűkült látótérhatárok rajzolódtak ki. Nasalisán mindét szemén 15 foknyi

benyomat volt látható, azonban ennek háttérében felmerült külső tényező zavaró hatása (maszkviselés). Specular mikroszkópos vizsgálatnál szintén polymegathismus képe volt látható.

### Megbeszélés

Mindhárom betegnél változatos, több szervrendszert érintő általános tünetek mellett a MELAS-szindrómára jellemző szemészeti tüneteket is találtunk. Kettőjüknél kismértékű ptosis állt fent, valamint mindhárom betegnél corneaendothel-polymegathismus (2. ábra), és a retinalis pigmentepithelium érintettsége látszott. *Chang és munkatársai* 1993-ban publikálták postmortem elektronmikroszkópos vizsgálataik eredményeit azonos mtDNS m.3243A>G pontmutáció miatt mitokondriális betegségben szenvedő betegeken, amely szerint számos nagyobb méretű, szabálytalan alakú és szerkezetű mitokondriumot találtak a retina vaszkuláris pericitáiban, a szaruhártya-endotheliumban, a retinalis ganglionsejtekben, a neuroretina külső és belső nukleáris rétegében, és az extraocularis izmokban. A szaruhártya endotheliumában vakuolákat figyeltek meg, amelyben debrist és számos nagy, fibrilláris és granuláris depozitumokat tartalmazó mitokondriumot találtak. Ez a jelenség magyarázatot adhat az endothel polymegathismusára. Emellett nem találtak kóros mitokondriumokat a Müller-sejtekben (4). Az irodalomban ismert MELAS-betegyeknél szintén megfigyelték

az életkori átlagnak megfelelő endothelsejtszám-denzitást, azonban a kvalitatív analízis minden esetben megnagyobbodott endothelsejtek jelenlétét mutatta ki, főként a cornea perifériáján (2). Ismert, hogy cukorbetegségben fokozott a cornea endothelialis polymegathismus (1), azonban az általunk vizsgált 3 nőbeteg közül csak az anyja volt igazolt cukorbeteg, a cornea endothelsejtjeinek méretbeli heterogenitását azonban mindhármuk esetén megtaláltuk. Mindhármuk esetén további követés szükséges, a leányoknál obszerválni kell a diabéteszes esetleges megjelenését.

A különböző mitokondriális szindrómákban előforduló retinalis pigmenthám-elváltozások eltérő mértékűek az m.3243A>G mutációval rendelkező betegek körében. Ezen okuláris manifesztáció összefüggése a szisztémás érintettséggel egyelőre tisztázatlan (10).

A genetikailag igazolt m.3243A>G mutációval élő betegeknél feltétlen javasolt az alapos szemészeti státuszfelvétel az elülső és hátsó szegmens érintettség miatt specular mikroszkópia és multimodális képalkotók alkalmazásával, valamint a követés.

### Nyilatkozat

*A szerzők kijelentik, hogy az esetismertetés megírásával kapcsolatban nem áll fenn velük szemben pénzügyi vagy egyéb lényeges összeütközés, összeférhetetlenségi ok, amely befolyásolhatja a közleményben bemutatott eredményeket, az abból levont következtetéseket vagy azok értelmezését.*

## IRODALOM

1. Anbar M, Ammar H, Mahmoud RA. Corneal Endothelial Morphology in Children with Type 1 Diabetes. *J Diabetes Res* 2016; 2016: 7319047. <https://doi.org/10.1155/2016/7319047>
2. Bakhom MF, Wu WP, White EC, et al. Mitochondrial A3243G mutation results in corneal endothelial polymegathism. *Graefes Arch Clin Exp Ophthalmol* Mar 2018; 256(3): 583–588. <https://doi.org/10.1007/s00417-018-3914-z>
3. Chan DC. Mitochondria: dynamic organelles in disease, aging, and development. *Cell* Jun 2006; 125(7): 1241–52. doi: 10.1016/j.cell.2006.06.010
4. Chen TC, Cense B, Pierce MC, et al. Spectral domain optical coherence tomography: ultra-high speed, ultra-high resolution ophthalmic imaging. *Arch Ophthalmol* Dec 2005; 123(12): 1715–20. <https://doi.org/10.1001/archophth.123.12.1715>
5. Daruich A, Matet A, Borruat FX. Macular dystrophy associated with the mitochondrial DNA A3243G mutation: pericentral pigment deposits or atrophy? Report of two cases and review of the literature. *BMC Ophthalmol* Jun 2014; 14: 77. <https://doi.org/10.1186/1471-2415-14-77>
6. El-Hattab, Ayman W et al. MELAS syndrome: Clinical manifestations, pathogenesis, and treatment options. *Molecular genetics and metabolism* 2015; 116(1–2): 4–12. <https://doi.org/10.1016/j.ymgme.2015.06.004>
7. Jimoh IJ, Sebe B, Balicza P, et al. Wernicke-Korsakoff syndrome associated with mtDNA disease. *Ther Adv Neurol Disord* 2020 Jul 30; 13: 1756286420938972. <https://doi.org/10.1177/1756286420938972>
8. Kisilevsky E, Freund P, Margolin E. Mitochondrial disorders and the eye. *Surv Ophthalmol.* 2020 May – Jun 2020; 65(3): 294–311. <https://doi.org/10.1016/j.survopthal.2019.11.001>
9. McBride HM, Neuspiel M, Wasiak S. Mitochondria: more than just a powerhouse. *Curr Biol* Jul 2006; 16(14): R551–60. <https://doi.org/10.1016/j.cub.2006.06.054>
10. Mehrazin M, Shanske S, Kaufmann P, et al. Longitudinal changes of mtDNA A3243G mutation load and level of functioning in MELAS. *Am J Med Genet A* Feb 2009; 149A(4): 584–7. <https://doi.org/10.1002/ajmg.a.32703>
11. Santa KM. Treatment options for mitochondrial myopathy, encephalopathy, lactic acidosis, and stroke-like episodes (MELAS) syndrome. *Pharmacotherapy* 2010; 30(11): 1179–1196. <https://doi.org/10.1592/phco.30.11.1179>
12. Singh A, Faccenda D, Campanella M. Pharmacological advances in mitochondrial therapy. *EBioMedicine* 2021; 65: 103244. <https://doi.org/10.1016/j.ebiom.2021.103244>
13. Wiemerslage L, Lee D. Quantification of mitochondrial morphology in neurites of dopaminergic neurons using multiple parameters. *J Neurosci Methods* Mar 2016; 262: 56–65. <https://doi.org/10.1016/j.jneumeth.2016.01.008>

## LEVELEZÉSI CÍM

Dr. István Lilla, e-mail: [lilla.istvan@gmail.com](mailto:lilla.istvan@gmail.com)