

A szerzők tanítványi tisztelettel ajánlják dolgozatukat Papp Zoltán professzor úrnak 80. születésnapja alkalmából

Haemangioma a méhnyakban: 4 eset ismertetése és irodalmi áttekintés

Csécsei Károly dr.¹ ■ Csehely Szilvia dr.³
Póka Róbert dr.³ ■ Zádori Zoltán dr.⁴ ■ Németh István dr.²
Ringelhan Birgit dr.² ■ Molnár Sarolta dr.⁵ ■ Jakab Attila dr.³

¹Soproni Erzsébet Oktató Kórház, Szülészeti és Nőgyógyászati Osztály, Sopron

²Soproni Erzsébet Oktató Kórház, Patológiai Osztály, Sopron

³Debreceni Egyetem, Általános Orvostudományi Kar, Szülészeti és Nőgyógyászati Intézet, Debrecen

⁴Jósa András Megyei Oktatókórház, Onkoradiológiai Osztály, Nyíregyháza

⁵Debreceni Egyetem, Általános Orvostudományi Kar, Patológiai Intézet, Debrecen

A haemangioma a női nemi szervekben viszonylag ritkán, a méhnyakban pedig még ritkábban fordul elő. Kis mérete és szegényes megjelenése miatt elkerülheti a figyelmet, előfordul azonban, hogy műtéti ellátást igénylő vérzést okoz. Az évek során 4 esetben (ebből 2 esetben terhesség alatt) diagnosztizáltunk méhnyak-haemangiómát (2 esetben cervicalis intraepithelialis carcinomával társulva), melyeknek ismertetjük változatos tüneteit, kolposzkópos megjelenését és a diagnózist biztosító szövettani (immunhisztokémiai) illusztrációit, valamint a képlet terhesség alatti fejlődésének kolposzkópos monitorizálását. 2 esetben capillaris (cavernosus) haemangiómát, 2 esetben arteriovenosus malformatiót igazoltunk. Az általunk hozzáférhető szakirodalomban nem találtunk magyar szerző(k)től beszámolót erről a cervicalis lokalizációjú, ritka, jóindulatú, de gyakran veszélyes vascularis daganatról. *Orv Hetil.* 2022; 163(5): 187–194.

Kulcsszavak: abnormális hüvelyi vérzés, arteriovenosus malformatio, cavernosus haemangioma, capillaris haemangioma, kolposzkópos nyomon követés terhességben

Hemangioma of the uterine cervix: report of four cases and review of the literature

Hemangioma is relatively rare in the female genital organs and even less common in the uterine cervix. Its small size and poor appearance often result in a missed diagnosis, but it may cause bleeding that requires surgery. Over the years, we have confirmed the diagnosis of cervical hemangioma in 4 cases including two in pregnancy. 2 cases were associated with cervical intraepithelial neoplasia. This case report describes the symptoms, colposcopic appearance, and histological characteristics including immunohistochemical findings, and the colposcopic monitoring of development of the condition during pregnancy. In 2 cases, a capillary (cavernous) hemangioma, in 2 cases an arteriovenous malformation was diagnosed. We did not find any report from Hungarian author(s) about this rare, benign, but often dangerous vascular tumor with cervical localization.

Keywords: abnormal vaginal bleeding, arteriovenous malformation, cavernous hemangioma, capillary hemangioma, colposcopic monitoring in pregnancy

Csécsei K, Csehely Sz, Póka R, Zádori Z, Németh I, Ringelhan B, Molnár S, Jakab A. [Hemangioma of the uterine cervix: report of four cases and review of the literature]. *Orv Hetil.* 2022; 163(5): 187–194.

(Beérkezett: 2021. május 21.; elfogadva: 2021. június 11.)

Rövidítések

AVM = arteriovenosus malformatio; CD = (cluster of differentiation) differenciációs klaszter; CIN = cervicalis intraepithelialis neoplasia; CT = (computed tomography) komputertomográfia;

GnRH = (gonadotropin-releasing hormone) gonadotropinfelszabadító hormon; HSIL = (high-grade squamous intraepithelialis laesio) súlyos fokú intraepithelialis elváltozás; IUD = (intrauterine device) méhen belüli eszköz;

LSIL = (low-grade squamous intraepithelialis laesio) enyhe fokú intraepithelialis elváltozás; MIB1 = ; MRI = (magnetic resonance imaging) mágnesesrezonancia-képalkotás; SMA = (smooth muscle actin) simaizomaktin; WT1 = Wilms-tumor-1

A haemangioma viszonylag gyakori daganat, mely az emberi test számos szervén és tájékán megjelenhet. Ez a jóindulatú vascularis tumor a női nemi szerveket csak ritkán érinti, cervicalis előfordulása pedig különösen ritka. Az irodalomban csak néhány tucat esetről számolnak be, az angol nyelvű szakirodalom 2016-ig mintegy 55 esetet említ [1]. A portio vaginalis cervicis uteri haemangiómája a leggyakrabban tünetmentes, de rendellenes vérzéssel vagy kismedencei fájdalommal járhat, s a beteg panaszai műtétes beavatkozást tehetnek szükségessé. A méhnyak és a nemi szervek haemangiómáinak patogenezise ez ideig pontosan nem tisztázott, feltehetően a perifériás vascularis rendszert érintő, az embrionális fejlődés során rendellenes angiogenezis következtében kialakuló proliferáció következménye [2]. A vascularis tumor várandósság alatt is vérzéssel szövődményekkel járhat, a szülés gyakran fejeződik be császármetszéssel.

A bemutatott 4 saját esetünkben 2 cervicalis cavernosus haemangiómának, 2 pedig arteriovenosus malformációnak (AVM) bizonyult. Az érelváltozásokat a 4 esetből 2 betegünkön véletlen, illetve mellékleletként igazolta a műtétieltávolított szövetminta hisztopatológiai és immunhisztokémiai vizsgálata. Eseteink újabb adatokat nyújtanak a klinikai megjelenésében változatos kórállapot pontosabb megismeréséhez.

Esetismertetések

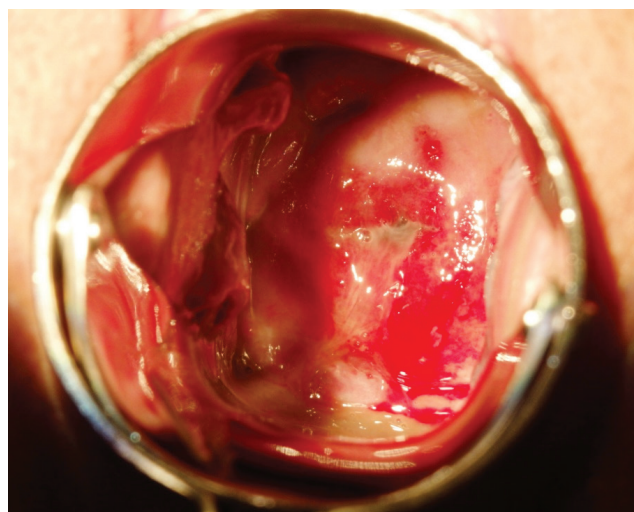
Első eset

A 32 éves nullipara évek óta szenved rendellenes hüvelyi vérzések miatt, gyermekkorában is „többször előntötte a vér”, később postcoitalis vérzést is többször tapasztalt. Korábban a cervix makroszkópos és citológiai vizsgálata során kóros elváltozást nem találtak, helyi kezelések hatására vérzései nem szűntek meg. Hormonális fogamzásgátló hüvelygyűrű (NuvaRing) alkalmazásával is próbálkoztak, eredménytelenül.

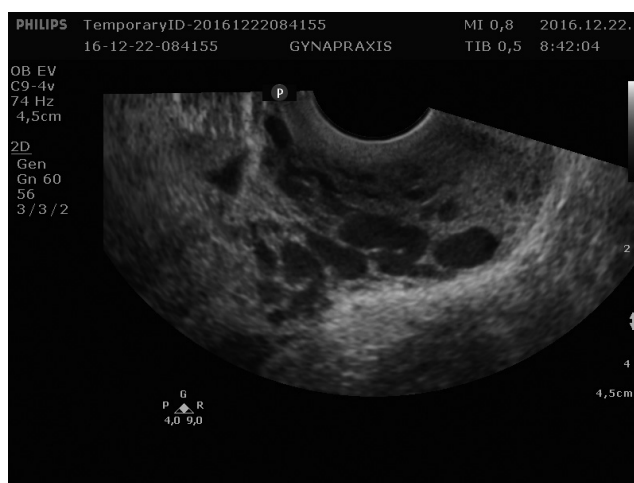A 32 éves korában általunk végzett kolposzkópos vizsgálattal livid, vérzékeny, bőven erezett portiofelszín találtunk (1. ábra). A citológiai vizsgálat eredménye negatív lett.

Transvaginalis ultrahangvizsgálattal a cervix állományát részben kitöltő tágult vénás plexusok voltak láthatók (2. ábra).

Az atípusos kolposzkópos képre tekintettel conisatiót végeztünk, melynek során a szokatlanul erős vérzés miatt több kiegészítő öltés behelyezésére is szükség volt. A szövettani leírás szerint subepithelialisan az állomány csaknem egészét szabálytalan alakú, tágult ürterű, endothelborítású erekből álló növedék teszi ki, krónikus



1. ábra | A kolposzkópos kép cervixlaceratióra emlékeztet: vérzékeny, bőven erezett portiofelszín (első eset)

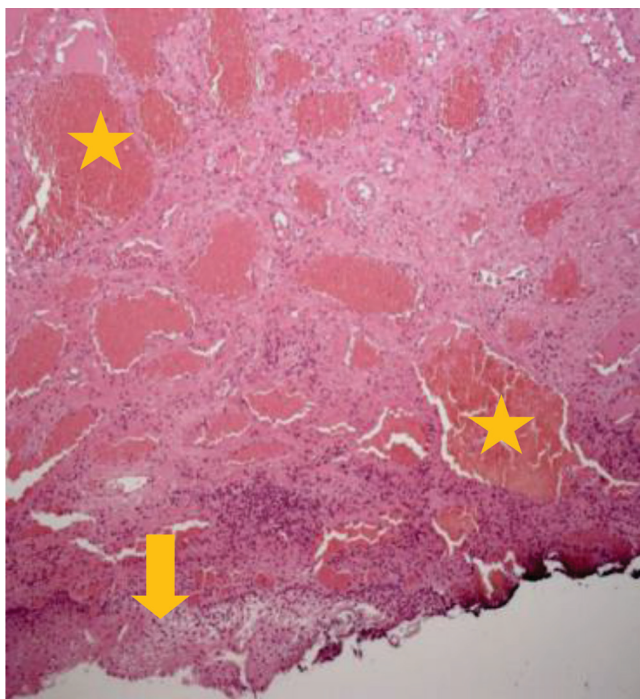


2. ábra | Transvaginalis ultrahangvizsgálat: tágult vénás plexusok a cervix állományában (első eset)

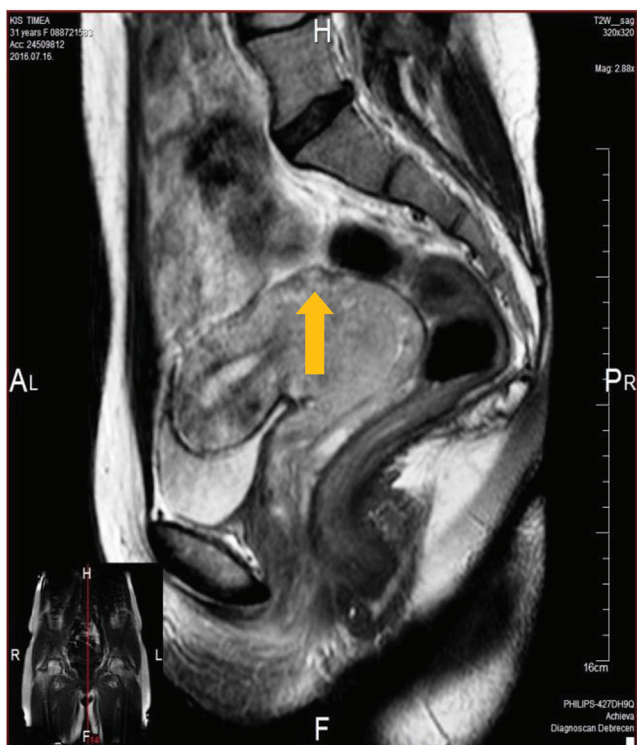lobsejtes beszűrődéssel. Sejtatípiá, mitózis nem látható. Diagnózis: haemangioma cavernosum portionis vaginalis uteri (3. ábra).

A további terápia tervezéséhez kismedencei MR-vizsgálatra került sor, mely a normális méretű és szerkezetű méhtest mellett a cervix területén kiszélesedett, dorsalis kontúrja mentén több kanyargós, tág (3–4 mm átmérőjű) vénalument ábrázolt, mely vénás hálózat a bal parametriumban is megfigyelhető volt (4. ábra).

A folyamatos vérzésre tekintettel a 16. posztoperatív napon kétoldali arteria uterina embolisatiót végeztünk, mely azonban csak átmeneti javulást hozott. A vérzés lokális kezelésre (metilprednizolon) sem szűnt, ezért felmerült a fertilitást megtartó trachelectomia lehetősége, de a beteg ezt elutasította. Beleegyezett ugyanakkor megfelelő felvilágosítás után a sugárterápiás konzílium által ajánlott külső besugárzásba, majd 3 intracavitális kezelésbe. Ez eredményesnek bizonyult, a vérzések meg-



3. ábra Haemangioma cavernosum szövettani képe (HE, 40x). Tágult, vérrrel telt capillarisok (csillagok), lent szabályos hám (nyíl) (első eset)
HE = hematoxilin-cozín



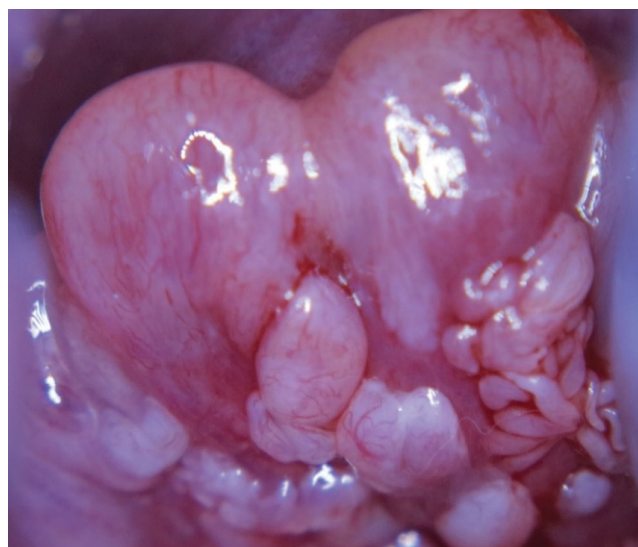4. ábra Kismencedei MRI: a cervix uteri területe kiszélesedett, dorsalis kontúrja mentén több kanyargós, tág véna (nyíl) látható (első eset)
MRI = mágnesesrezonancia-képkeltetés

szűntek, az elváltozás nagyrészt regrediált, a portio felszínén korábban kolposzkóposan látható vérző szerkezeti eltérés is eltűnt. A sugárkezelés következményeként kialakult iatrogén ovariumelégtelenség miatt alkalmazott hormonpótló kezelés mellett a beteg panaszmentessé vált.

Második eset

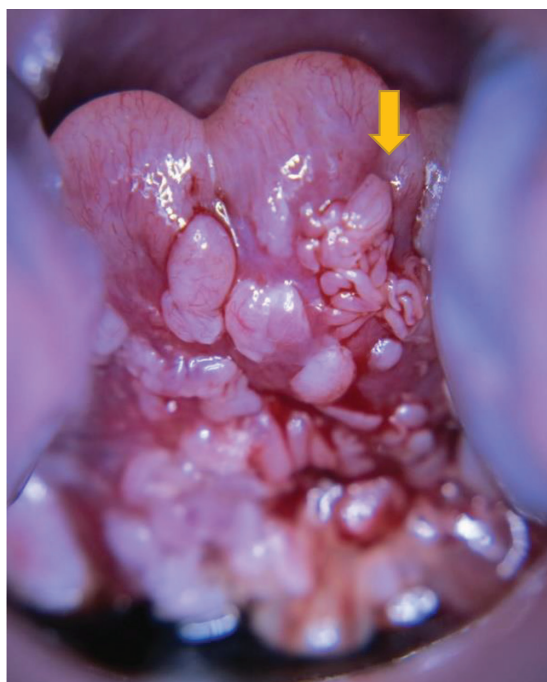
A 33 éves beteg korábbi nőgyógyászati leletei negatívak voltak. Első terhessége 8. hetében jelentkezett vizsgálatra. A portio vaginalis uteri megtekintésével és kolposzkópos vizsgálattal sima felszínt és ép hámborítást találtunk. Ugyanakkor a várandósság 36. hetében kolposzkóppal szokatlan, bizarr, durván egyenetlen, ujjszerűen kidomborodó, papillaris szerkezetű cervixelváltozást észleltünk. Az elváltozást ép hám fedte, citológiai vizsgálati eredménye negatív volt. A képlet nem vérzett. Felmerült endometriosis, malignus elváltozás, valamint lymphangioma-haemangioma lehetősége. Sérülés veszélye miatt biopsziát nem, hanem császármetszést végeztünk. A gyermekágy 4. napján újabb kolposzkópos vizsgálat történt, melynek során az elváltozás mérsékelt regresszióját tapasztaltuk (5. és 6. ábra).

A gyermekágy 6. hetében a portio felszínén korábban észlelt markáns papillaris elváltozás csaknem teljes regressziót mutatott (7. ábra). Ekkor végeztük el a conisatiót, melynek szövettani lelete: haemangioma arteriovenosum cervicis uteri (AVM). Immunhisztokémiai vizsgálattal a tumoros endothel CD31-, CD34-pozitív, csupán sporadikusan látni MIB1 proliferációs marker sejtmag pozitív alakot; p53-onkoprotein-expresszió nem tapasztalható, a simaizomsejteket jól kirajzolja simaizom-

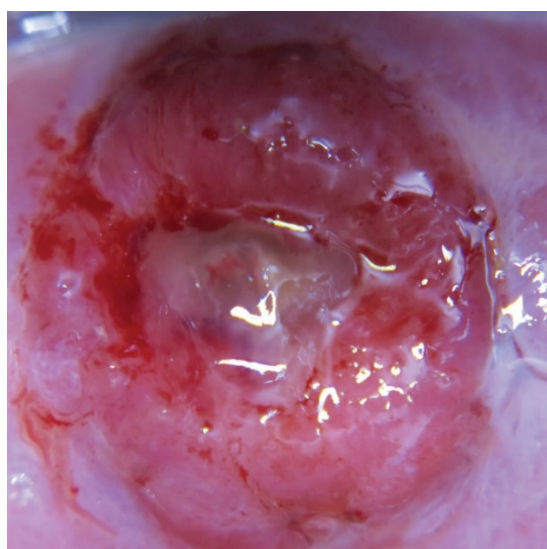


5. ábra A portio felszínén durván és egyenetlenül papillarisált felszínű, ép hámmal fedett elváltozás, helyenként kanyargós, a felszín alatt tágult ereket sejtető kolposzkópos kép a várandósság 36. hetében (második eset)

aktin (SMA)-pozitivitásuk, az endothelsejtekben az ösztrogénreceptor-alfa és a progeszteronreceptor immunhisztokémiai reakció negatívnak bizonyult (8/A, 8/B és 8/C. *ábra*). A 16 nappal a conisatiót követően fellépő bővérzés resuturát tett szükségessé. 6 héttel később a portio hámborítása kolposzkóppal épnek bizonyult. Transvaginalis Doppler-ultrahangvizsgálattal a cervixben nem, csak a parametriumban volt látható vénás hálózat.



6. *ábra* | A kolposzkópos fotó a császármetszés utáni 4. napon sejteni a portio állományában mélyen meghúzódo haemangioma felszínközeli ereinek egyedülálló megjelenési formáját (második eset)



7. *ábra* | Szülés után a 6. hetes gyermekágyas ellenőrző vizsgálatnál a portio felszínén korábban észlelt markáns papillaris elváltozás nem látható (második eset)

Harmadik eset

A 43 éves nő családi anamnézisében nagyszüleinél többszörös varicositas fordult elő. Gestatiós előzményében 1 spontán és 2 művi vetelés szerepel. Az újabb terhessége 27., majd 34. hetében végzett citológiai vizsgálat HSIL-CIN2, súlyos cervicalis dysplasiát igazolt. A cervix kímélése érdekében a 38. héten elektív császármetszésre került sor. A gyermekágy 6. hetében végzett conisatio szövettani diagnózisa: ectocervicalis *in situ* planocellularis carcinoma; haemangioma arteriovenosum cervicis uteri (9/A és 9/B *ábra*).

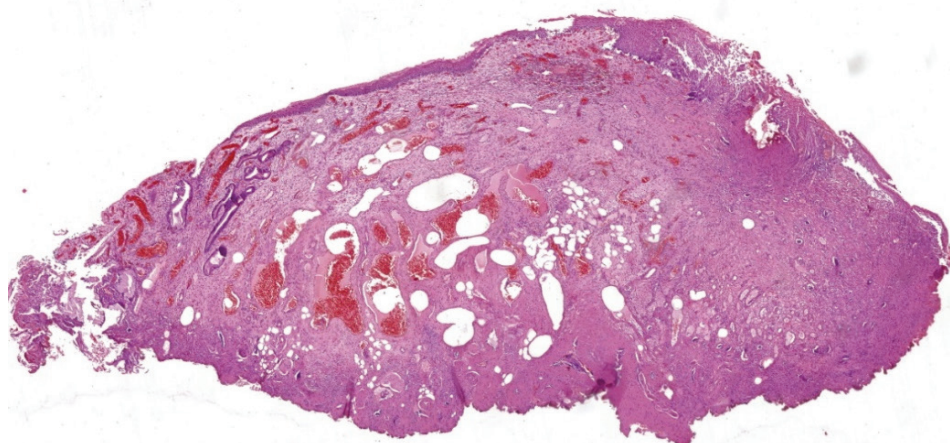
Negyedik eset

A 37 éves nőbeteg anamnézisében 1 spontán szülés szerepel. Bal oldali endometrioma miatt cystectomy ovarii, majd hasi fájdalom miatt laparoszkopos salpingectomy és adhaesiolysis történt. Citológiai atípiá (LSIL, közepesúlyos cervicalis dysplasia) miatt conisatiót végeztünk, melynek szövettani lelete: ectocervicalis laphám közepesúlyos dysplasiája, HSIL-CIN2; méhnyak cavernosus haemangiómája. Immunhisztokémiai reakcióval a vascularis tumor CD31-pozitív endothelbélésű, paraluminarisan sporadikus SMA-pozitív sejtelemek is megfigyelhetők. Az endothelsejtekben az ösztrogénreceptor-alfa és a progeszteronreceptor-reakció negatívnak bizonyult. Az SMA-pozitív sejtek néhány vékony ér falában a capillaris (cavernosus) haemangioma diagnózisát jelezhetik.

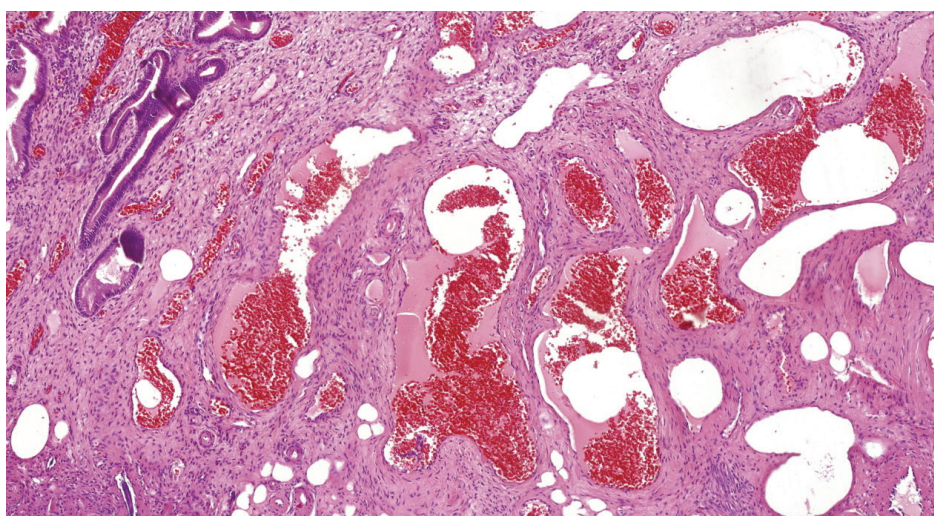
Megbeszélés

A haemangioma gyakori, benignus vascularis tumor. Az érgomoly az emberi test számos szervében előfordul, gyakrabban az arcon, a fejbőrön, a mellkason és a háton észlelhető, de belszerveken, hepaticus, orbitalis, cerebrospinalis előfordulása is gyakori [3–5]. A haemangioma a méhtestben ritka, a méhnyakban irodalmi ritkaság, patológiai szakkönyvek nem is említik. A cervicalis haemangiómát 1948-ban elsőként Weed írta le [6], a szakirodalom 55 körüli esetet említ [1]; az uterinalis lokalizáció valamivel gyakoribb, 1988 után 88 esetről számoltak be [7]. Bármely életkorban előfordulhat, de gyakrabban a reprodukív életkorban, a 20–45 közötti években, terhes és nem terhes nőkben egyaránt. A legkorábban cervicalis haemangiómát két 6 éves kisleánynál találtak, de előfordult postmenopausában is [8, 9].

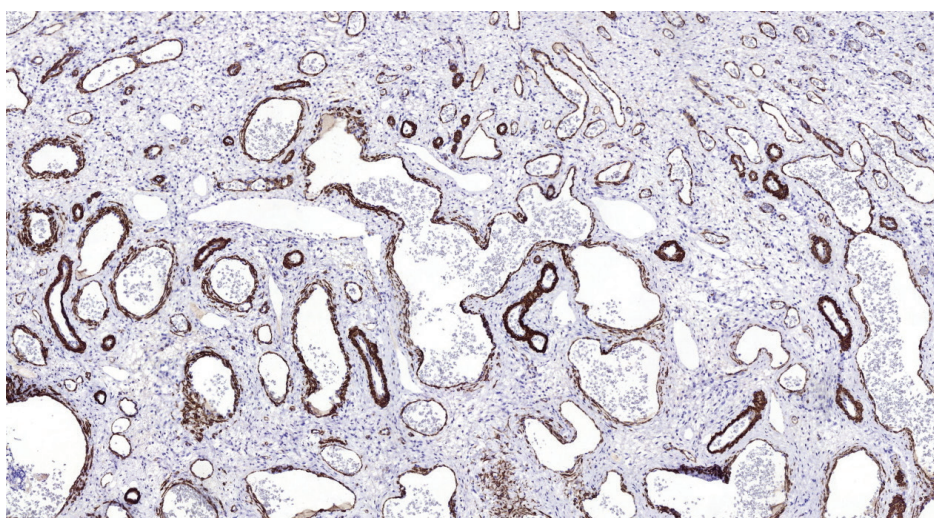
A haemangioma lehet congenitalis és szerzett. A nem nemi szervi lokalizációjú haemangiómák veleszületett rendellenességek, szindrómák résztüneteként ismertek [10, 11]. Ilyen tünetegyüttesek: Klippel–Trenaunay–Weber-szindróma, Hippel–Lindau-szindróma (retina-angioma + kisagyi cysticus angioblastoma), Sturge–Weber-szindróma (neurocutan angiomatosis), Osler–Weber–Rendu-szindróma (hereditaer haemorrhagiás teleangiectasia), sclerosis tuberosa, Maffucci-szindróma, Kasabach–Merritt-szindróma, „blue rubber bleb nevus”



A



B

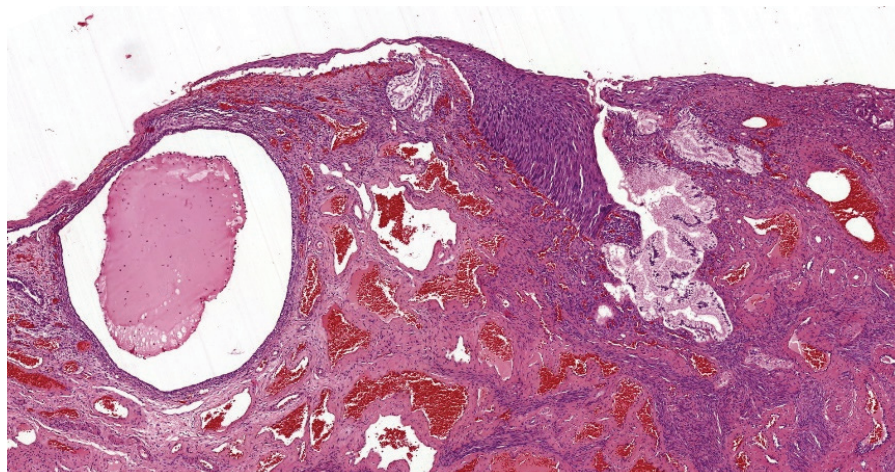


C

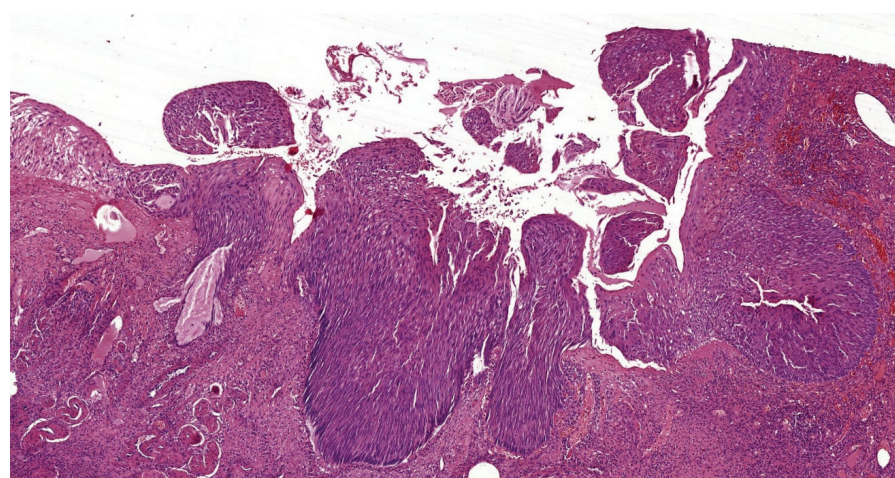
8. ábra

A) A conisatum átnézeti képe. Változó tágasságú, torlódo, főként véna jellegű érkepletek körülírt tumoros csoportosulása a portio kötőszövetes állományában (HE, 20×). B) Az érkepleteket típusos endothel béleli. A mélyben az elváltozás ereinek falában egyre több koncentrikus simaizomsajt jelenik meg (HE-festés, 100-szoros nagyítású felvétel). C) A simaizomsajteket jól kirajzolja SMA-aktivitásuk (alfa-SMA immunhisztokémiai festés) (második eset)

HE = hematoxilin-cozin; SMA = simaizomaktin



A



B

9. ábra

A) A portio subepithelialis kötőszövetében kiterjedten látni mérsékelt és irregulárisan tágult kisvénák és kisartériák vérel telt tumoros csoportosulásait típusos endothellel béelve, falukban enyhe fibrosissal és több helyen vékony simaizomzattal. A haemangioma nyálkahártyafelszínén planocellularis, endocervicalis mirigybe terjedő intraepithelialis carcinoma. Balra szöveti irritáció miatti Naboth-tüsző-képződés (HE, 100×). B) A preinvazív malignitású hámeoplasia a benignus érrelváltozástól függetlenül proliferál (HE, 140×) (harmadik eset)

HE = hematoxilin-cozín

szindróma [12]. A szerzett formák eredete nem tisztázott, de a kórkép manifesztálódására hatással lehet a hormonális stimuláció, a hormonális fogamzásgátlás és a terhesség [1, 3, 6].

A cervicalis haemangioma szerzett formái a fertilis korban alakulnak ki, így volt ez mind a négy saját esetünkben is. Az irodalmi adatok szerint a daganat kialakulásában sebészi trauma, méhen végzett műtétek, IUD, fertőzés (krónikus cervicitis) [13, 14], leiomyoma okozta vascularis distortio [15], méhtest- és méhnyakrák, trophoblastlaesiók [16] játszhatnak szerepet. A kórállapot gyakran, a közölt esetek mintegy felében társul terhességgel [3, 16, 17]. Megfigyelték, hogy a cervicalis haemangioma a terhesség során progrediál, majd szülés után visszafejlődik [1, 12, 16]. A folyamat összefüggésben állhat a cervix állományának terhesség alatti érésével [18].

2 esetünkben a cervicalis haemangioma terhességben fordult elő. A várandós betegek szülését a cervicalis elváltozás sérülésének elkerülése érdekében császármetszéssel fejeztük be. Eseteink is bizonyítják, hogy a terhesség alatt progrediáló folyamat a gyermekágyban viszonylag gyorsan visszafejlődik. Ez is a hormonok szerepét támasztja alá, bár a császármetszés után szinte napokkal megindul regresszió a hemodinamikai viszonyok megváltozásával is magyarázható. Kiemelendő a 2. esetünk, melyben kolposzkópos makrofotókkal dokumentáltuk a terhesség előrehaladtával a haemangioma progresszióját, majd a szülést követő látványos regresszióját. Hasonló cervicalis felszíni papillaris szerkezetű deformitással és a folyamat időbeli változásának monitorizálásával a hozzáférhető szakirodalomban nem találgattunk.

Érdeemes rámutatni, hogy 2 esetünkben a cervicalis intraepithelialis laesióval társulva észleltük a haemangio-

mát szövettani vizsgálattal, igazolva, hogy a malignus és a benignus folyamat jól megfér egymás mellett.

Az erek típusa, az érfal felépítése alapján capillaris (cavernosus) típusú és arteriovenosus malformatio egyaránt előfordul a méhnyak-haemangiómák eseteiben [19, 20]. A haemangioma capillare a hajszálerek rendellenessége, torlódó, vérrel telt, tágult (cavernosus), endothelbélésű haemocapillarisok burjánzása. Érfali simaizomzat gyakorlatilag alig van [2]. Viszonylag új megfigyelés szerint a WT1-pozitivitás az endothel citoplazmájában valódi benignus érdaganatra utal, míg ez a plazmafestődés hiányzik a malformatióknál [21]. A haemangioma arteriovenosum (AVM) eseteiben a rendellenes érgomoly a capillarrendszer megkerülő, gyakran többszörös arteriovenosus shuntök, kiserek (kisartériák és -vénák, a capillarinnál nagyobb erek) konglomerátumából áll [5, 16]. Az erek falában változó vastagságú simaizomréteg, illetve simaizomsejtek jelenléte, immunhisztokémiai vizsgálattal SMA-pozitivitás igazolható. Érdemes megjegyezni, hogy az SMA a capillarissok falában lévő pericytákat is konzekvensen festi, éppen ez különíti el a malignus endothelproliferációktól. Az AVM patogenezisében a rendellenes angiogenezisért felelős vascularis növekedési faktorok állhatnak a háttérben [2, 22]. Eseteink közül 2 az első, 2 a második csoportba tartozott.

A cervicalis haemangioma egyes esetekben kis mérete és nem jellegzetes tünetei miatt véletlen leletként vagy hysterectomiás anyag utólagos szövettani feldolgozása során vagy a conisatum szövettani vizsgálata kapcsán derül ki [11]. Ez történt a 3. és 4. esetünkben is. Panaszos betegekben vezető tünet a változatos formában jelentkező vérzés és/vagy kismencedei fájdalom [23–25]. Okozhat életveszélyes vérzést is [14]. A betegek általában végleges diagnózis nélkül kerülnek műtetre, a próbaexcisio ugyanis nehezen ellátható vérzést idézhet elő. Saját esetünkben a conisatiót követően a 4-ből 2 esetben kapunk nehezen uralható vérzést; a szülések befejezése császármetszéssel utólag helyes döntésnek bizonyult, hiszen ezáltal sikerült megelőznünk a súlyosabb vérzéseket.

A kórkép klinikai diagnózisa szokványos nőgyógyászati, hüvelyi vizsgálattal nem állítható fel [26], nagyobb biztonságúak a képalkotó diagnosztika módszerei (Doppler-ultrahangvizsgálat, CT, MRI, angiográfia) [16, 27, 28], bár ezek a szövettanilag már diagnosztizált elváltozás kiterjedését igazoló kiegészítő diagnosztikus eljárásoknak tekinthetők. Mindenesetre betegek ellátása során ezeket a módszereket mi is igénybe vettük. Ugyanakkor saját eseteink kapcsán szerzett tapasztalataink mellett szólunk, hogy a nagyobb méretű kóros elváltozás felismerésében a kolposzkópos vizsgálatnak szerepe lehet, jóllehet a végső/definitív diagnózis a műtétes beavatkozást követő szövettani vizsgálattal állítható fel.

Az általunk áttekintett irodalomban kevés szó esik a cervicalis haemangioma kolposzkópos diagnosztikájáról. Első 3 saját esetünkben a kolposzkópos kép alapján gyanítható volt az ereket érintő elváltozás, továbbá a kolposzkópia segítségünkre volt a folyamat – különösen a

terhességhez társult eseteinkben lezajló – pro-, illetve regressziójának nyomon követésében. A differenciáldiagnosztikai szempontból felmerülő endometriosis, haematoma, varicositas, krónikus gyulladás, degenerálódó myoma és rosszindulatú daganat [3, 10, 16, 23, 24, 29, 30] kizárása után a diagnózis az immunhisztokémiával kiegészített szövettani vizsgálaton nyugszik. Saját esetünkben is meghatározó volt a hisztopatológiai vizsgálat.

A kezelés szervmegtartó céllal lokális excisio, conisatio (mint esetünkben is) vagy trachelectomia lehet. Az arteria hypogastrica/uterina lekötése, illetve embolisatiója, továbbá invazív radiológiai módszerek [27], lézeres [31, 32], krioterápia, elektrocauterizáció, propranolol [9], tranexámsav, GnRH-agonisták [30], szteroidok a konzerváló terápia szintén hasznos lehetőségei. Eseteinkben is csaknem mindegyik módszert együttesen alkalmaztuk, és sikerült megőriznünk a betegek fertilitását és elkerülni a hysterectomiát, melyre súlyos esetben szükség lehet [26, 33, 34]. Egy betegünkön a sugárterápiával petefészek-elégtelenséget idéztünk elő, de a beteg a részletes felvilágosítás után nem a trachelectomiát, hanem a sugárkezelést választotta, nem tervezve a továbbiakban terhességet.

Következtetés

A visszatérő rendszertelen hüvelyi vérzések háttérében a fertilis korban, igaz ritkán, számítani lehet a méhnyak haemangiómájára is. A kóros elváltozás felismerésében a kolposzkópos, valamint az ultrahangvizsgálatnak szerepe lehet, de a diagnózis csak szövettani vizsgálattal állítható fel. A conisatiót ilyenkor nagy körültekintéssel kell végezni a makacs, nehezen uralható vérzések lehetősége miatt. A cervicalis haemangioma terhességben is előfordulhat, kolposzkópos vizsgálattal a bizarr papillaris növedék progressziója, majd a szülés utáni regressziója nyomon követhető. Ez is amellettszól, hogy terhességben kerülendő a conisatio végzése, hiszen az elváltozás spontán is visszafejlődik, viszont helyes ilyen esetekben a haemangioma sérülésének elkerülése céljából császármetszéssel befejezni a szülést. A diagnózis felállításában az immunhisztokémiai reakciókkal kiegészített szövettani vizsgálat a döntő. Ezáltal elkülöníthető a capillaristípusú és az arteriovenosus malformatiós haemangioma is.

Anyagi támogatás: A cikk megírása anyagi támogatásban nem részesült.

Szerzői munkamegosztás: Cs. K.: Az esetek gyűjtése és kivizsgálása, kolposzkópos vizsgálatok és felvételek készítése és a dolgozat megírása. Cs. Sz., P. R. és J. A.: Az esetek gyűjtése és kivizsgálása. N. I. és R. B.: A szövettani vizsgálatok végzése. Z. Z.: Képpalkotó diagnosztika. A cikk végleges változatát minden szerző elolvasta és jóváhagyta.

Érdekeltségek: A szerzőknek a közleménnyel kapcsolatos érdekelttségük nincs.

Köszönetnyilvánítás

Első szerző: köszönetemet fejezem ki *Papp Zoltán* professor emeritusnak, témavezetőmnek, tanáromnak, barátomnak, aki most is, jelen közleményünkben is segítségemre volt az esetek átbeszélésében és a kézirat megszerkesztésében.

Irodalom

- [1] Busca A, Parra-Herran C. Hemangiomas of the uterine cervix: association with abnormal bleeding and pain in young women and hormone receptor expression. Report of four cases and review of the literature. *Pathol Res Pract.* 2016; 212: 532–538.
- [2] Neto CA, Durans M. Arteriovenous malformation: concepts on physiopathology and treatment. *J Vasc Endovasc Ther.* 2019; 4(1): 6.
- [3] Mahapatra S, Das BP, Kar A, et al. Cervical hemangioma of uterine cervix in pregnancy mimicking cervical fibroid. *J Obstet Gynaecol India* 2013; 63: 288–290.
- [4] Bonetti RL, Boselli F, Lupi M, et al. Expression of estrogen receptor in hemangioma of the uterine cervix: reports of three cases and review of the literature. *Arch Gynecol Obstet.* 2009; 280: 469–472.
- [5] Koizumi T, Shiraishi T, Hagihara N, et al. Expression of vascular endothelial growth factors and their receptors in and around intracranial arteriovenous malformations. *Neurosurgery* 2002; 50: 117–126.
- [6] Weed JC. Hemangioma of the cervix. *Am J Obstet Gynecol.* 1948; 56: 991–993.
- [7] Mastilović K, Rajović J, Zikić, D, et al. Hemangioma of the uterus. *Arch Oncol.* 2005; 13: 148–149.
- [8] Mares AJ, Ben-Aderet N, Cohen W. Capillary hemangioma of the uterine cervix: an unusual cause of vaginal bleeding in a child. *J Pediatr Surg.* 1976; 11: 105–106.
- [9] Ganti AK, Ray J, Mooney KL, et al. Unusual cause of pediatric vaginal bleeding: infantile capillary hemangioma of the cervix. *J Pediatr Adolesc Gynecol.* 2019; 32: 80–82.
- [10] Lee EJ, Kim SH, Kim YH. Uterine cavernous haemangioma in a post-menopausal woman: CT and MRI findings mimicking uterine myoma with degeneration. *Br J Radiol.* 2011; 84: e68–e71.
- [11] Djolai M, Bošković T, Djurdjević S, et al. Hemangioma of uterine cervix associated with high-grade squamous intraepithelial lesion. *Vojnosanit Pregl.* 2015; 72: 541–544.
- [12] Tanaka N, Tsuda M, Samura O, et al. Blue rubber bleb nevus syndrome: report of a patient with hemangiomas of the vaginal portion of the cervix appearing during pregnancy. *J Obstet Gynaecol Res.* 2007; 33: 546–548.
- [13] Pereira N, Wishall KM, Hawkins GM, et al. Arteriovenous malformation of the cervix: a rare cause of vaginal bleeding after supracervical hysterectomy. *Obstet Gynecol Cases Rev.* 2015; 2: 1.
- [14] Riggs J, Bertoni M, Schiavello H, et al. Cavernous hemangioma of the cervix with intractable bleeding. A case report. *J Reprod Med.* 2003; 48: 741–743.
- [15] Val-Bernal JF, Hermana S. Arteriovenous malformation of the uterine cervix. *Pathol Res Pract.* 2016; 212: 226–228.
- [16] Kim SM, Jang WK, Park JC, et al. Arteriovenous malformation in uterine cervix during pregnancy. *Obstet Gynecol Sci.* 2014; 57: 155–159.
- [17] Jackson J. Natural history of a cervical cavernous hemangioma through two pregnancies. *J Am Board Fam Pract.* 1993; 6: 283–287.
- [18] Csécssei K. Physiological changes of the cervix during pregnancy and delivery. Cervical ripening. In: Papp Z. (ed.) *Manual of perinatology.* Second edition. [Csécssei K. A méhnyak élettani változásai terhesség és szülés alatt. Cervixérlelés. In: Papp Z. (szerk.) *A perinatológia kézikönyve. Második kiadás.*] Medicina Könyvkiadó, Budapest, 2018; pp. 111–117. [Hungarian]
- [19] Wassef M, Blei F, Adams D, et al. Vascular anomalies classification: recommendations from the International Society for the Study of Vascular Anomalies. *Pediatrics* 2015; 136: e203–e214.
- [20] Flucke U, Karanian M, Broek RW, et al. Soft tissue special issue: perivascular and vascular tumors of the head and neck. *Head Neck Pathol.* 2020; 14: 21–32.
- [21] Trindade F, Tellechea O, Torrello A, et al. Wilms tumor 1 expression in vascular neoplasms and vascular malformations. *Am J Dermatopathol.* 2011; 33: 569–572.
- [22] Sandalcioglu IE, Wende D, Eggert A, et al. Vascular endothelial growth factor plasma levels are significantly elevated in patients with cerebral arteriovenous malformations. *Cerebrovasc Dis.* 2006; 21: 154–158.
- [23] Shah MB, Raju K. Haemangioma of cervix. A case report. *J Clin Diagn Res.* 2018; 12: ED4–ED5.
- [24] Gada RP, Simmons PS, Wilson TO, et al. A hemangioma of the cervix in childhood can be a harbinger of menorrhagia and infertility as an adult. *J Pediatr Adolesc Gynecol.* 2014; 27: e139–e141.
- [25] Ozyer S, Uzunlar O, Gocmen M, et al. Cavernous hemangioma of the cervix: a rare cause of vaginal bleeding. *J Low Genit Tract Dis.* 2006; 10: 107–108.
- [26] Chou WY, Chang HW. Uterine hemangioma: a rare pathologic entity. *Arch Pathol Lab Med.* 2012; 136: 567–571.
- [27] Lam K, Pillai A, Reddick M. Peripheral arteriovenous malformations: classification and endovascular treatment. *Appl Radiol.* 2017; 46: 15–21.
- [28] Hawes DR, Hemann LS, Cornell AE, et al. Hemangioma of the uterine cervix: sonographic and MR diagnosis. *J Comput Assist Tomogr.* 1991; 15: 152–154.
- [29] Kouach J, Benabdejlil Y, Raïteb H, et al. Haemangioma of the cervix mimicking cervical endometriosis: a case report. *J Gynecol Obstet.* 2015; 3: 66–68.
- [30] Wang S, Lang JH, Zhou HM. Venous malformations of the female lower genital tract. *Eur J Obstet Gynecol Reprod Biol.* 2009; 145: 205–208.
- [31] Powell JL, Zwirek SJ, Sankey HZ. Hemangioma of the cervix managed with the Nd:YAG laser. *Obstet Gynecol.* 1991; 78: 962–964.
- [32] Davis GD, Patton WS. Capillary hemangioma of the cervix and vagina: management with carbon dioxide laser. *Obstet Gynecol.* 1983; 62(3 Suppl): 95S–96S.
- [33] Lowenstein L, Solt I, Deutsch M, et al. A life-threatening event: uterine cervical arteriovenous malformation. *Obstet Gynecol.* 2004; 103: 1073–1075.
- [34] Elkhateb S, Idrissi MA, Laabadi K, et al. Cavernous hemangioma of the cervix and pregnancy: a case report. *Open J Obstet Gynecol.* 2011; 1: 221–224.

(Csécssei Károly Péter dr.,
Hegykö, Bartók Béla u. 8.; 9437
 e-mail: csecseinogyogaszat@gmail.com)