

A „nyakon fogott” syncope esete

Hankovszky Péter dr. ■ Rudas László dr.

Szegedi Tudományegyetem, Általános Orvostudományi Kar, Szent-Györgyi Albert Klinikai Központ,
Aneszteziológiai és Intenzív Terápiás Intézet, Szeged

A carotis sinus syncope a carotismasszázsra adott túlzott mértékű válasz, melyet markáns vérnyomásesés és változó mértékű bradycardia, esetenként másodpercekig tartó asystolia jellemez, s ezek összességükben rövid eszméletvesztéshez vezetnek. A carotissyncopével rokonságban áll az a helyzet, amikor parapharyngealis térfoglaló folyamat manifesztrálódik reflexes eredetű keringési instabilitás formájában. Esetismertetésünkben egy olyan beteget mutatunk be, akinél az ájulás keringési komponensei különösen jól dokumentáltak. Az eset felhívja a figyelmet az ájulás és a pulzus nélküli elektromos aktivitás tünetei közötti esetleges átfedésre. Bemutatunk egy egyszerű megoldást is a nyak átmeneti immobilizálására s ezen keresztül az ijesztő klinikai kép kontrollálására.
Orv Hetil. 2022; 163(44): 1763–1765.

Kulcsszavak: syncope, pulzus nélküli elektromos aktivitás

A syncope collared

Carotid sinus syncope is a temporary, exaggerated circulatory response to carotid massage, characterized by marked drop in arterial pressure, and varying degree of bradycardia, or even asystole lasting for several seconds, resulting in short lasting loss of consciousness. A related reflex mediated disorder is a fainting precipitated by a parapharyngeal space-occupying lesion, manifests in prolonged episodes of hemodynamic instability. We report a case, where the hemodynamic features of the syncope are well documented. The case illustrates the potential overlap between pulseless electrical activity and syncope, and a simple noninvasive solution for the frightening symptoms is also suggested.

Keywords: syncope, pulseless electrical activity

Hankovszky P, Rudas L. [A syncope collared]. Orv Hetil. 2022; 163(44): 1763–1765.

(Beérkezett: 2022. június 16.; elfogadva: 2022. július 29.)

Rövidítések

EKG = elektrokardiográfia

A syncope a laikusok szemében ijesztő esemény. Valóban, a cardialis syncope rokonságban állhat a hirtelen szívhálállal, s olykor az orvosnak sem egyszerű eldöntenie, hogy életveszélyes vagy kevésbé kockázatos formával áll-e szemben [1]. A töprengésre nem sok időnk van. A teendőket a jól begyakorolt algoritmusok diktálják, de ha minden jól megy, a józan ész is szerepet kap. Ezt a szerepet szemlélteti esetünk.

Esetismertetés

A 80 éves férfi, aki nem rendelkezett cardiovascularis kórelőzménnyel, már hónapokkal aktuális rosszullete előtt észlelte a nyaka jobb oldalán növekvő fájdalomtalan, tö-

mör tapintatú duzzanatot. Szövetteni mintavétel történt, mely a nyirokcsomókat infiltráló epitheliomát igazolt, s feltételezték, hogy ennek kiindulási helye a hypopharynx. Műtéti megoldásra előjegyezték egyetemünk Fül-Orr-Gégészeti és Fej-Nyaksebészeti Klinikájára. A kérdéses időpont előtt néhány héttel a beteg az otthonában váratlanul eszméletét veszítette. Rövidesen magához tért, a rosszullet azonban további két alkalommal ismétlődött, s családja értesítette a mentőszolgálatot. A mentőszolgálat épp egy újabb rosszullethez érkezett. Az eszméletlen beteg pulzusa nem volt tapintható, az EKG-n 28/perc frekvenciájú sinusbradycardiát láttak, melyet asystolia követett. A mellkaskompressziókkal indított újraélesztés első perceit követően a keringés helyreállt, a beteg öntudata visszatért. Stabil állapotban került a területileg illetékes sürgősségi osztályra. Itt a sürgősségi szakorvos nyaki tumorról összefüggő reflexsyncope-t véleményezett, és felvette a kapcsolatot a műtétet

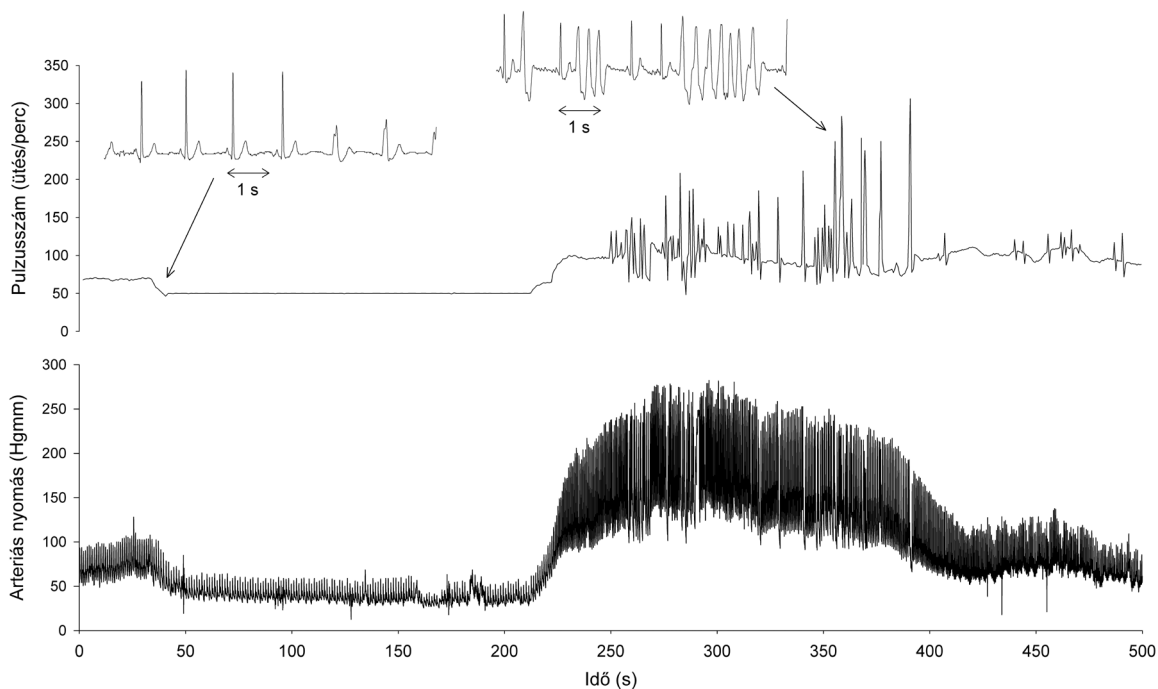
tervező állapotintézzettel. Döntés született a beteg azonnali átvételéről, és intézetünkől kérték preoperatív intenzív osztályos elhelyezését, valamint ideiglenes pacemakerkezelését. Az átszállítás nem bizonyult egyszerűnek, mert a beteg ekkor már a megmozdítására tett minden kísérletre újabb és újabb ájulással válaszolt. A mentőorvos ekkor úgy döntött, hogy nyakrögzítő gallér felhelyezésével védi ki a fejfördítást. E pillanattól kezdve az ájulások megszűntek, s bár készenléte helyezett külső pacemakkal utaztak tovább, annak használatára nem került sor. Intenzív osztályunkra érkezve az ügyeletes orvos felmérte a beteg állapotát, majd gallérját levették, és a bal vena (v.) jugularis internán keresztül bevezettek egy ideiglenes kamrai pacemakerelektrodát. Jó ingerküszöböt mértek, s beállítottak egy kisebb háttérfrekvenciát. A vérnyomás monitorozására radiális artériás kanült helyeztek be, majd az ügyeletes csapat elhagyta a kórtermet. Ekkor jött a nem várt fordulat – a beteg jobbra fordította a fejét. Osztályunk betegőrző monitorairól folyamatosan rögzítjük a jeleket (csatornánként 200 Hz mintavételezéssel), így az eseményekről pontos képet adhatunk (1. ábra). A rövid pulzuslassulást pillanatokon belül 50/perces kamrai pacemakeritmus váltotta fel, ugyanekkor a systolés vérnyomás 60 Hgmm-re s további 2 percen belül 50 Hgmm alá süllyedt. A beteg eszméletét veszítette, s a nővér azonnal resuscitációhoz, „pulzus nélküli elektromos aktivitáshoz” hívta vissza a nemrég távozott orvost. Az újraélesztést 1 mg adrenalin intravénás adásával és mellkas-kompressziókkal indították, de ezzel egy időben a beteg

feje is egyenesbe került. A vérnyomás innentől már jelentősen emelkedett, s meg sem állt 300 Hgmm-ig. A sinusritmus 100/perc körüli frekvenciával visszatért, ezt azonban hosszabb-rövidebb ideig tartó kamrai sorozatok tarkították (1. ábra). A keringési túlcsapás – bár az ügyeletes orvos egy „örökkévalóság”-nak érezte – két perc múltán lecsengett. Az első mondat, amit kollégánk kimondott: „Vissza a gallér!”

Betegünk innentől kezdve stabil maradt, a keringési zavarnak nem lettek következményei, és másnap reggel gallérostul szállítottuk a műtőbe. A teniszlabda nagyságú konglomerátumot itt sikeresen lefejtették az arteria (a.) carotis bifurkációról. A jobb a. carotis externa ág és a v. jugularis interna lekotásra került, egyéb ereket nem érintettek. A jobb oldali hypoglossus és accesorius idegek a tumormasszában futottak, így ezek pályája a műtéttel megszakadt, a n. vagus sértetlen maradt. A műtétet követően a kezdetben bátortalanul, majd egyre határozottabban kivitelezett fejfördítési manővereinket már nem kísérte keringési válasz. A pacemakert eltávolítottuk, s másnap a beteg is általános osztályra távozott.

Megbeszélés

Az, hogy a carotis sinus tájék nyomására megsédülés vagy ájulás is bekövetkezhet, már az ókorban ismert volt [2]. Maga a „carotis-hyeraesthesia” kifejezés csak 1930-ban született [3]. A carotissyncope kórelletani hátterének megismerésére, a diagnosztika és a terápia történe-



1. ábra

A beteg regisztrátuma a betegőrző monitoron. A betegőrző monitor által rögzített keringési regisztrátum dokumentálja a beteg fejének elfordításával kiváltott rosszulletet. A 4–5 szív ciklusnyi bradikardizálódást követően 50/perc körüli frekvenciával működésbe lép a kamrai pacemaker. Csak ezt követően csökken a systolés vérnyomás 100 Hgmm-ről 60–70 Hgmm-re, majd a regisztrátum 160. másodpercét követően 50 Hgmm alá. Feltételezhető, hogy az eszméletvesztés ekkor már bekövetkezett. Tonogon hatására 220 másodpercnél gyorsul fel a sinusritmus a pacemakerfrekvencia fölé, s ezt követi a 2 perces vérnyomáskiugrás kamrai tachycardiás sorozatok kíséretében

tére itt csak utalhatunk [2, 4]. *Weiss és Baker* 1933-ban ismertették 15 carotissyncopés beteget bemutató sorozatukat, s ezek közül 3 eset kis nyaki tumorhoz társult [5]. Ezt követően számos további nyaki teriméhez kapcsolódó syncopés esetet közöltek [6–9]. Bár az esetek zöme látszólag provokáló tényező nélkül jelentkezett, előfordult nyakfordításra bekövetkező ájulás is [6]. A feltételezett patomechanizmus összetett, és a baroreceptív érszakasz elhúzódnak, fokozott stimulációja mellett a glossopharyngeus idegnek, illetve ágainak a közvetlen ingerlését is magában foglalja. A tartós stimuláció magyarázhatja egyébként az irodalomban ismertett nyaki tumorhoz tartozó ájulások makacs, gyakran elhúzódnak, visszatérő jellegét.

Mint esetünk illusztrálja, a neuralisan közvetített ájulás nem feltétlenül kerülhető el a bradycardia megelőzésével. Erre már *Sir Thomas Lewis*, a vasovagalis syncopé definíciójának megalkotója is felhívta a figyelmet 1932. évi közleményében, megemlítve, hogy atropin adásával nem lehet szükségképpen kivédeni a syncopét [10]. A markáns vérnyomásesés, mint esetünkben láttuk, önmagában is okozhat súlyos agyi keringészavart. Ez persze az egyéb reflexes ájulásokra is igaz. A vérnyomásesés háttérében a szimpatikus vasomotoros átmeneti csökkenése áll [11], ennek mértéke egyénenként változó lehet [12]. Erre való tekintettel nemzetközi vezérfonalak hosszú sora ajánlja a diagnosztikus célból végzett carotissz masszázs kiegészítését folyamatos vérnyomásméréssel.

Szót kell ejtenünk az olykor megtévesztő „pulzus nélküli elektromos aktivitás” kifejezésről. Hajdanában gyakran (és sokszor pontatlanul) használtuk az „elektromechanikus disszociáció” megnevezést. Ez ténylegesen létező, súlyos állapotot ír le, amelyben a szív elektromos aktivitását nem követi érdemleges kamrakontrakció. Ezt csak akkor lehet kimondani, ha látjuk az EKG mellett magát a szívet, annak ultrahangképét vagy legalább az artériásnyomás-görbét, mely a legrosszabb esetekben egyáltalán nem görbül, hanem inkább egyenes. A világban a kórházon kívüli újraélesztések döntő többségében nem áll rendelkezésre vérnyomásgörbe, így csak annyit mondhatunk, hogy az EKG-jeleket nem kíséri tapintható pulzus. A tapintható pulzus nélküli elektromos aktivitás jelezhet különböző eredetű sokkállapotot, vagy ritkán, mint esetünkben is, egy jóval ártalmatlanabb ájulást. Az ájulást spontán normalizálódás követi, sürgősségi helyzetben azonban az ellátóknak nincs idejük várni. A valódi pulzus nélküli elektromos aktivitással járó hirtelen szívhalál nagyon rossz prognózisú kép, s a vezérfonalak meggyőző bizonyítékok alapján késedelem nélküli intravénás adrenalinadást írnak elő [13].

Végül elismerés illeti a mentős leleményes megoldását. A nyakrögzítő gallér „off-label” alkalmazása kitűnő megoldásnak bizonyult: „nyakon fogtuk” a syncopét.

A sürgősségi ellátásban lépéseinket szükségszerűen a vezérfonalak irányítják, de nem árt, ha időnként a józan ész is rendelkezésünkre áll!

Anyagi támogatás: A közlemény megírása anyagi támogatásban nem részesült.

Szerzői munkamegosztás: H. P.: A bemutatott eset észlelője, az esethez kapcsolódó dokumentáció elkészítője. R. L.: Irodalomfeldolgozás és a közlemény megszövegezése. A cikk végleges változatát mindkét szerző elolvasta és jóváhagyta.

Érdekltségek: A szerzőknek nincsenek érdekltségeik.

Irodalom

- [1] Lőrincz I. Syncopé: definitions, classifications, diagnostics. [Syncopé: definíciók, osztályozás, diagnosztika.] *Cardiol Hung.* 2017; 47: 262–270. [Hungarian]
- [2] Parry SW. Should we ever pace for carotid sinus syndrome? *Front Cardiovasc Med.* 2020; 7: 44.
- [3] Roskam J. A new syndrome. Serious cardiac syncopes and repetitions by hyperreflective carotid sinus. [Un syndrome nouveau. Syncopes cardiaques graves et syncopes répétées par hyperreflectivité sino-carotidienne.] *Presse Med.* 1930; 38: 590–591. [French]
- [4] Krediet CT, Parry SW, Jardine DL, et al. The history of diagnosing carotid sinus hypersensitivity: why are the current criteria too sensitive? *Europace* 2011; 13: 14–22.
- [5] Weiss S, Baker JP. The carotid sinus reflex in health and disease: its role in the causation of fainting and convulsions. *Medicine* 1933; 12: 297–354.
- [6] Patel AK, Yap VU, Fields J, et al. Carotid sinus syncopé induced by malignant tumors in the neck. Emergence of vasodepressor manifestations following pacemaker therapy. *Arch Intern Med.* 1979; 139: 1281–1284.
- [7] Cicogna R, Curnis A, Dei Cas L, et al. Syncopé and tumours in the neck: carotid sinus or glossopharyngeal syndrome? *Eur Heart J.* 1985; 6: 979–984.
- [8] Osswald S, Trouton TG. Images in clinical medicine. Neurocardiogenic (vasodepressor) syncopé. *N Engl J Med* 1993; 329: 30.
- [9] Rudas L, Fogas J, Zöllei É, et al. Parapharyngeal space occupying lesion induced syncopé. [Parapharyngealis terime indukálta syncopé.] *Cardiol Hung.* 2000; 29: 91–92. [Hungarian]
- [10] Lewis T. A lecture on vasovagal syncopé and the carotid sinus mechanism. *Br Med J.* 1932; 1(3723): 873–876.
- [11] Urbancsek R, Forgács IN, Papp TB, et al. Theory and history of the study of muscle sympathetic nerve activity. [Az izom szimpatikus idegaktivitás vizsgálatának elméleti alapjai és története.] *Orv Hetil.* 2020; 161: 1190–1199.
- [12] Makai A, Sztrihá L, Vörös E, et al. Haemodynamic instability induced by carotid stent implantation. [Carotis stent beültetés kísérő keringési válaszok.] *Orv Hetil.* 2006; 147: 2515–2521. [Hungarian]
- [13] Perkins GD, Graesner JT, Semerano F, et al. European Resuscitation Council guidelines 2021: executive summary. *Resuscitation* 2021; 161: 1–60.

(Rudas László dr.,
Szeged, Semmelweis u. 6., 6725
e-mail: rudas.laszlo@med.u-szeged.hu)