

# Kezdeti tapasztalataink az infrarenalis aorta atherothromboticus obliteratív megbetegedéseinek sztentgraftokkal történő kezelésében

Takács Tibor dr.<sup>1</sup> ■ Mihalovits Gábor dr.<sup>1</sup> ■ Váradi Rita dr.<sup>1</sup>  
Nagy András dr.<sup>2</sup> ■ Palásthy Zsolt dr.<sup>1</sup>

<sup>1</sup>Szegedi Tudományegyetem, Általános Orvostudományi Kar, Szent-Györgyi Albert Klinikai Központ, Sebészeti Klinika, Szeged

<sup>2</sup>Szegedi Tudományegyetem, Általános Orvostudományi Kar, Szent-Györgyi Albert Klinikai Központ, Radiológiai Klinika, Szeged

**Bevezetés:** A perifériás érbetegségek kezelésében napjainkban az endovasculáris technikák az elsőként választandó módszerek. Az infrarenalis aorta atherothromboticus betegségeinek kezelésében a nyitott műtéteknek is van létjogosultságuk, különösen, amikor már kritikus szűkületet, illetve perifériás embolisatiót okoznak. Ezekben az esetekben a hagyományos sztentek használata nagyobb szövődémmel járna, ugyanakkor újabb közlemények szerint sztentgraftok alkalmazásával kitűnő eredmények érhetők el.

**Célkitűzés:** Retrospektíven elemeztük az infrarenalis aorta atherothromboticus érbetegsége miatt sztentgraftbeültetésen átesett betegeinket és kezdeti tapasztalatainkat.

**Módszer:** Vizsgálatunkba a Szegedi Tudományegyetem Érsebészeti Osztályán sztentgraftbeültetésen átesett betegeket válogattuk be. A beavatkozásokat az infrarenalis aortában kialakult tünetképző atherothromboticus betegség miatt végeztük, melynek endovasculáris rekonstrukcióra való alkalmasságát előzetes CT-angiográfiás vizsgálat alapján döntöttük el. Valamennyi esetben a beavatkozást követően 6 héttel kontroll-CT-angiográfia történt.

**Eredmények:** Osztályunkon 2021. február 25. és 2021. szeptember 15. között az infrarenalis aorta atherothromboticus érbetegsége miatt 6 betegnél végeztünk sztentgrafttal rekonstrukciót, 2 esetben krónikus kritikus végtagi ischaemia, 4 esetben claudicatiós panaszok miatt. Korai posztintervenciós szövődés nem fordult elő. A kontrollvizsgálaton minden beteg jelentős klinikai javulásról számolt be; a kontroll-CT-angiográfia minden esetben átjárható sztentgraftrendszerrel igazolt, jó pozícióban, szűkület nélkül. Késői posztintervenciós szövődést 1 esetben észleltünk: a jobb arteria iliaca communisba helyezett sztentgraft elzáródott, mely 24 órás perifériás thrombolysist követően átjárhatóvá vált, további beavatkozásra nem volt szükség.

**Következtetés:** Saját kezdeti tapasztalataink a nemzetközi irodalmi adatokkal egybecsengően megerősítik, hogy a sztentgraftok jó eredménnyel alkalmazhatók az infrarenalis aorta atherothromboticus szűkületeinek kezelésében. Az eszközök magas ára miatt azonban a perifériás obliteratív megbetegedések sztentgraftokkal történő kezelése hazánkban még nem rendelkezik megfelelő finanszírozással, jelenleg ezek a kezeléseket csak egyedi finanszírozással vehetik igénybe, ami korlátozza rutinszerű alkalmazásukat.

Orv Hetil. 2022; 163(34): 1353–1361.

**Kulcsszavak:** az aorta atherothromboticus érbetegség, sztentgraftbeültetés

## Early experiences with stentgrafts in the treatment of atherothrombotic diseases of the infrarenal aorta

**Introduction:** Endovascular interventions have become the first-line treatment for peripheral arterial diseases. Atherothrombotic disorders in the infrarenal aorta are also treated with open surgery, especially if it causes critical stenosis or embolization. The use of traditional stents leads to much more complications in such lesions; however, stentgrafts can provide excellent results.

**Objectives:** We retrospectively analyzed our patients undergoing stentgraft implantation due to atherothrombotic diseases in the infrarenal aorta and our early experiences.

**Methods:** We included patients undergoing stentgraft implantation at our department due to symptomatic infrarenal aortic atherothrombotic diseases. We established the suitability for endovascular reconstruction with CT-angiography. Control CT-angiography was performed 6 weeks after the intervention.

**Results:** 6 patients underwent successful stentgraft implantation between 25 February 2021 and 15 September 2021 at our department due to infrarenal aorta atherothrombotic diseases. 2 patients had critical limb ischaemia and 4 had claudication. Early postoperative complications did not occur. During the follow-up, the patients reported significant walking improvement. Control CT-angiography showed good stentgraft position without stenosis in all patients. Only 1 late postoperative complication (right iliac stent occlusion) occurred. Peripheral thrombolysis was performed for 24 hours; the stent opened and there was no need to perform further interventions.

**Conclusions:** Both our early experiences and international studies have showed that this method is suitable for the treatment of atherothrombotic diseases in the infrarenal aorta. The use of stentgrafts in the treatment of peripheral atherosclerotic diseases is hindered by the high costs of the device, so at present it is subject to individual funding in Hungary.

**Keywords:** aorta atherothrombotic diseases, stentgraft implantation

Takács T, Mihalovits G, Váradi R, Nagy A, Palásthy Zs. [Early experience with stentgrafts in the treatment of atherothrombotic diseases of the infrarenal aorta]. *Orv Hetil.* 2022; 163(34): 1353–1361.

(Beérkezett: 2022. április 1.; elfogadva: 2022. május 19.)

#### Rövidítések

ASA = (American Society of Anesthesiologists) Amerikai Aneszteziológusok Társasága; CERAB = (covered endovascular reconstruction of the aortic bifurcation) aortabifurkáció rekonstrukciója fedett sztentekkel; COVID-19 = (coronavirus disease 2019) koronavírus-betegség 2019; CT = (computed tomography) számítógépes tomográfia; EFI = egyedi finanszírozási; ePTFE = (expanded polytetrafluoroethylene) kiterjesztett poli(tetrafluor-etilén); ESVS = (European Society for Vascular Surgery) Európai Érsebészeti Társaság; EVAR = (endovascular aneurysm repair) endovascularis aortarekonstrukció; LMWH = (low-molecular-weight heparin) kis molekulatömegű heparin; NEAK = Nemzeti Egészségbiztosítási Alapkezelő; PAD = (peripheral arterial disease) perifériás érbetegség; SVS = (Society for Vascular Surgery) Amerikai Érsebészeti Társaság; TASC = (Trans-Atlantic Inter-Society Consensus Document on Management of Peripheral Arterial Disease) Transatlanti interdiszciplináris konszenzusnyilatkozat a perifériás érbetegség kezeléséről

A perifériás érbetegségek (peripheral arterial diseases – PADs) érsebészeti kezelési stratégiájában a minimálinvazív endovascularis módszerek kerültek előtérbe. Ezt az irányvonalat már a PAD kezelésének 2005-ben több nemzetközi munkacsoport együttműködésével publikált irányelvei (Trans-Atlantic Inter-Society Consensus Document on Management of Peripheral Arterial Disease – TASC II) is megerősítették [1]. Az irányelvek elsősorban az elváltozások morfológiája alapján tettek ajánlásokat a kezelési módszerek választására. Alapelvük volt a rövid szakaszú érszűkületek vagy elzáródások kezelésére a katéteres megoldások, míg hosszabb érszakasz érintettsége esetén inkább a hagyományos érsebészeti módszerek ajánlása. Az Európai Érsebészeti Társaságnak (European Society for Vascular Surgery – ESVS) a PAD

kezelésére vonatkozó legújabb irányelvében már több esetben javasolják az endovascularis módszerek használatát az aortoiliacalis érszakasz atheroscleroticus érbetegségeinek kezelésében; akár hosszabb szakaszú érelváltozások esetén is választható a módszer, amennyiben az operáló team megfelelő endovascularis jártassággal rendelkezik, és az endovascularis rekonstrukció után egy esetleges érsebészi beavatkozás elvégezhető [2]. Ennek ellenére vannak olyan esetek, amelyeknél a hagyományos érsebészeti beavatkozások alkalmazása is rutinszerűen szóba jön – akár elsődlegesen választandóan – az elváltozás kiterjedésétől függetlenül, mint például az infrarenalis aorta atherothromboticus elváltozásai, melyek teljes elzáródást még nem okoznak, ugyanakkor az érszűkületre jellemző tünetekkel járhatnak, súlyosabb esetben macro- vagy microembolisációhoz is vezethetnek. Korábban ezen esetek kezelésében kizárólag hagyományos érsebészeti műtéti megoldásokat alkalmaztunk (aortathrombectomia vagy műér-bypass készítés), hagyományos ballonokat és sztenteket az embolisációs kockázat miatt nem használtunk. Az endovascularis intervenciók eszköztár fejlődésének köszönhetően manapság az ilyen esetek is eredményesen kezelhetők minimálinvazív módon, sztentgraftok alkalmazásával.

A sztentgraftokat eredetileg a hasi aortaaneurysmák kezelésére fejlesztették ki (endovascular aneurysm repair, EVAR), ennek sikeres alkalmazásáról 1991-ben publikáltak először [3]. Két évvel később, 1993-ban egy New York-i érsebészeti munkacsoport publikált elsőként egy esettanulmányt, amelyben sikeresen alkalmaztak sztentgraftot egy traumás femoralis arteriovenosus sipoly kezelésére [4]. Ezt követően már egyre szélesebb körben és indikációban használtak sztentgraftokat, beleértve az atheroscleroticus érbetegségek indikációját is [5]. Ennek ellenére az aortoiliacalis atheroscleroticus érbetegségek

kezelésében csak több mint másfél évtizeddel később, 2011-ben publikálták az első prospektív multicentrikus tanulmányt, mely igazolta a sztentgraftok előnyét a hagyományos sztentekkel szemben mind a restenosisok, mind a reocclusiók előfordulásában (Covered *Versus* Balloon Expandable Stent Trial – COBEST) a 18 hónapos utánkötés során. Részletesebben vizsgálva az alcsoportokat, ez az előny a TASC szerinti C- és D-laesiókra bizonyult igaznak, míg a TASC B-laesiók esetén az eredményekben nem volt különbség a fedett és a hagyományos sztentek között [6]. A tanulmányt folytatva ugyan ezen munkacsoport igazolta hosszabb távon is – 5 év utánkötéssel – a sztentgraftok előnyét a hagyományos sztentekkel szemben mind az átjárhatóság, mind a reintervenciók tekintetében, az amputációk arányában azonban már nem igazolódott különbség a két csoport között [7]. Egy 2017-ben publikált prospektív, multicentrikus tanulmány az újabb generációs VIABAHN VBX sztentgrafttal (Gore Medical, Newark, DE, USA) végzett arteria (a.) iliaca rekonstrukciók során 95% feletti primer átjárhatóságot igazolt a TASC-morfológiától függetlenül [8]. A kedvező tapasztalatok ellenére a kiterjedt (TASC D) aortoiliacalis laesiók kezelésében a jelenleg érvényes irányelveknek megfelelően inkább a hagyományos érsebészeti rekonstrukciós módszerek használatosak, a sztentgraftok elsődleges alkalmazására vonatkozó egyértelmű irányelv jelenleg még nem létezik. A minimálinvazív megoldások térnyerésével azonban – „endovascular first” – ez a módszer egyre inkább előtérbe helyeződik az aortoiliacalis érbetegségek kezelésében is.

Klinikánkon 2021. február óta használunk sztentgraftokat (szükség esetén további perifériás fedett sztentekkel kiegészítve – covered endovascular reconstruction of aortic bifurcation, CERAB) az infrarenalis aorta elsődlegesen atherothromboticus érbetegségeinek kezelésében, amennyiben a páciensek az előzetes képalkotó vizsgálatok – CT-angiográfia – alapján erre alkalmasnak bizonyulnak. Korábban sztentgraftokat döntően az aorta dilatatív megbetegedéseinek kezelésében alkalmaztunk rutinszerűen. Tanulmányunk célja a rövid távú eredményeink áttekintése, tapasztalataink megosztása a hazai érgyógyászok közösséggel, ami reményeink szerint előmozdíthatja ennek a betegek számára jóval kisebb megterhelést jelentő, ugyanakkor kiváló eredményeket biztosító módszernek a meghonosítását.

## Módszerek

Retrospektív vizsgálatunkba a Szegedi Tudományegyetem Sebészeti Klinikájának Érsebészeti Osztályán elvégzett, az infrarenalis aorta atherothromboticus obliteratív betegsége miatti sztentgraftbeültetésen átesett betegeket válogattuk be. A tervezett beavatkozások előtt a betegeknél kis rétegvastagságú CT-angiográfia történt. Vizsgálatunk során dokumentáltuk a betegek életkorát, rizikófaktorait (ischaemiás szívbetegség, krónikus légző-

szervi betegségek, krónikus veselégtelenség, hypertonia, diabetes, hyperlipidaemia, cerebrovascularis érbetegség, dohányzás). Az indikáció tekintetében a beavatkozásokat rövid szakaszú (<50 m) claudicatiós panaszok vagy kritikus végtagi ischaemia miatt végeztük. Rögzítettük az aneszteziológus által preoperatíván megállapított rizikóbecslést, az ASA- (Amerikai Aneszteziológusok Társasága – American Society of Anesthesiologists) pontszámot, az érelváltozások TASC szerinti klasszifikációját, valamint a beültetett sztentgraftok fő műszaki paramétereit.

## A műtét menete

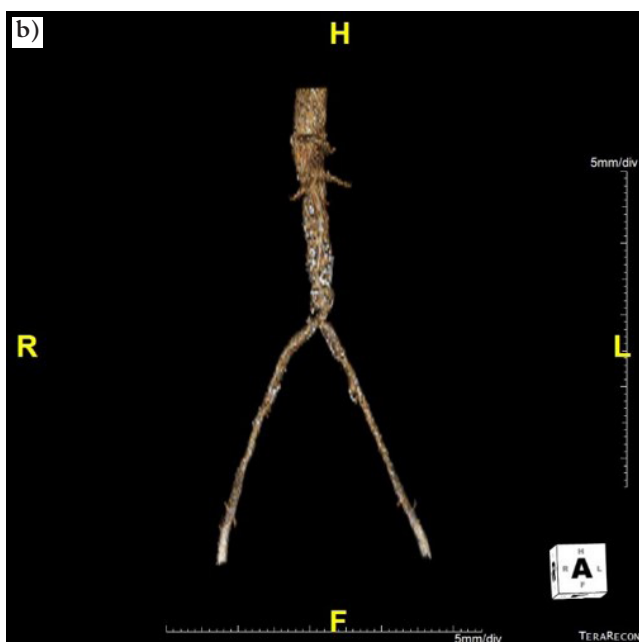
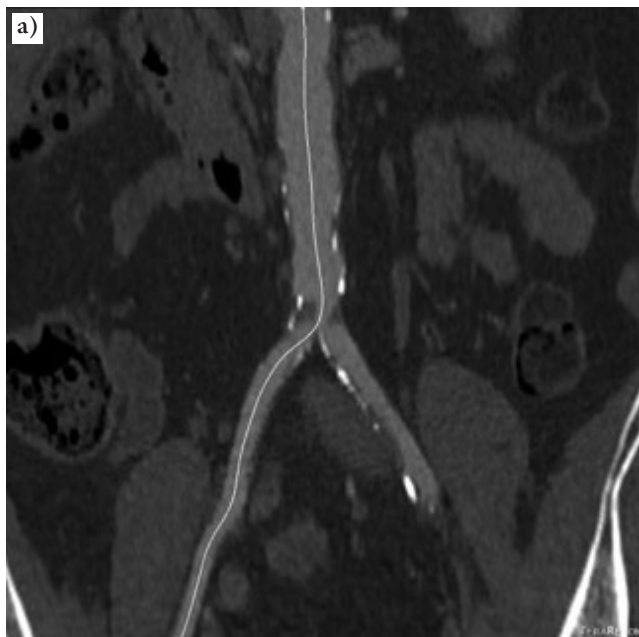
A beavatkozás első lépésében mintegy 3 cm-es haránt femoralis metszésből kipreparáljuk az a. femoralis communist. 2 ml intravénás heparin adását követően az ér plakktmentes részén direkt punkcióval 0.035" TDOC (Nashville, TN, USA) (szükség esetén hidrofí) vezetődrótot vezetünk fel az aortába. A 6 Fr átmérőjű „sheath”-et az a. iliaca externákba pozicionáljuk. „Pig-tail” katéteren diagnosztikus angiográfiát végzünk, melyen lokalizáljuk az a. renalisok eredését, a bifurkációt és magát a laesiót. A teflon vezetődrótot keményre – Amplatz Stiff™ Guidewire (Boston Scientific; Natick, MA, USA) – cseréljük, majd a „sheath”-et Flexor® Ansel Guiding Sheath-re (Cook Medical; Bloomington, IN, USA) cseréljük ki. Ezt követően felvezetjük a méretezés alapján előkészített fedett sztentet (BeGraft Aortic, Bentley; Crewe, Egyesült Királyság), pozicionáljuk azt, majd a „sheath”-et visszahúzza kinyitjuk; végül amennyiben a kontrollangiográfián residuális szűkület igazolódott, „non-compliant” ballonnal (Osypka; Rheinfelden, Németország) utótágítást végzünk. Amennyiben az

1. táblázat | A sztentgraftbeültetésen átesett betegek jellemzői

| Kor (év) átlag (min.–max.)      | 58,1 (45,0–68,4) |      |
|---------------------------------|------------------|------|
| Rizikófaktorok                  | Esetszám         | %    |
| Ischaemiás szívbetegség         | 1                | 16,7 |
| Krónikus légzőszervi betegségek | 1                | 16,7 |
| Krónikus veselégtelenség        | 0                | 0    |
| Hypertonia                      | 4                | 66,7 |
| Dohányzás                       | 6                | 100  |
| Diabetes                        | 1                | 16,7 |
| Hyperlipidaemia                 | 4                | 66,7 |
| Cerebrovascularis betegség      | 1                | 16,7 |
| <b>Indikáció</b>                |                  |      |
| Claudicatio                     | 4                | 66,7 |
| Kritikus végtagi ischaemia      | 2                | 33,3 |
| <b>ASA-osztályozás*</b>         |                  |      |
| ASA 2.                          | 4                | 66,7 |
| ASA 3.                          | 2                | 33,3 |

ASA = Amerikai Aneszteziológusok Társasága

a. iliacák rekonstrukciója is indokolt, akkor mindkét oldalról egy-egy fedett sztentet (BeGraft Peripheral, Bentley) pozicionálunk proximalisan a szükséges mértékben az aortabifurkáció fölé terjedően, majd azokat megfelelő méretű ballonokkal, „kissing” módszerrel megtágítjuk. Végül angiográfiát végzünk; amennyiben residualis stenosis nincs, és további beavatkozás nem szükséges, az eszközöket eltávolítjuk. A femoralis artériákat 5/0-s Prolene varrattal zárjuk. A műtét további menete természetesen változhat, amennyiben a perifériás ereken további beavatkozás is szükséges (endarterectomia, bypass stb.). A beavatkozásokat narcosisban végeztük.



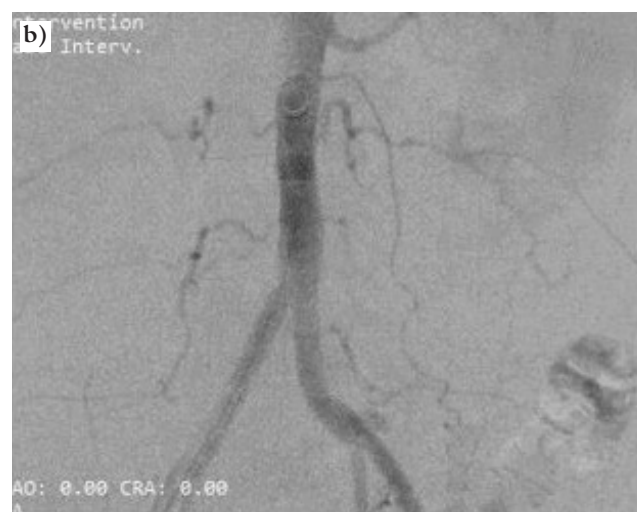
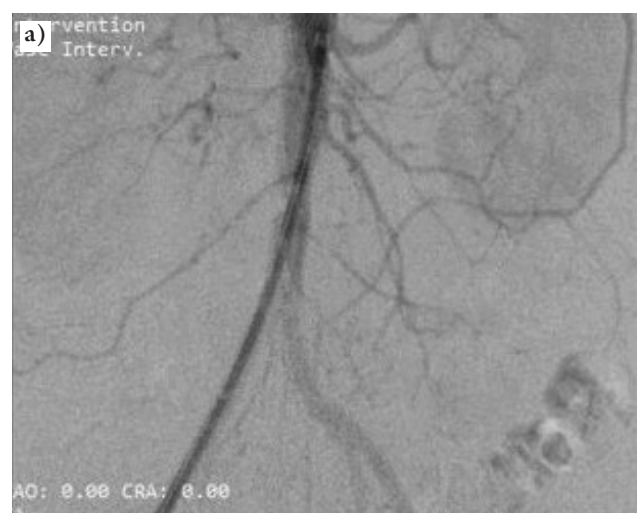
1. ábra | Az 5. beteg preoperatív CT-angiográfás képe; a) coronalis rekonstrukció; b) háromdimenziós rekonstrukció  
CT = számítógépes tomográfia

Dokumentáltuk a hospitalizációs időt, illetve a posztoperatív szövődmények előfordulását. A beavatkozást követően 6 héttel később hasi kontroll-CT-angiográfia történik a sztentgraft helyzetének és átjárhatóságának ellenőrzésére. Betegeinknél a beavatkozást követően ketős thrombocytaaggregáció-gátló terápiát alkalmaztunk legalább 3 hónapon át (az alapbetegségektől függően akár hosszabb távon), valamint a beavatkozást követően 10 napig LMWH-thrombosisprofilaxist is.

Vizsgálatunkat a személyes adatok védelméről és a közérdekű adatok nyilvánosságáról szóló hatályos törvények figyelembevételével a Szegedi Tudományegyetem etikai bizottsága által rendelkezésünkre bocsátott, 122/2018-as számú etikai engedély birtokában végeztük.

## Eredmények

A Szegedi Tudományegyetem Sebészeti Klinikájának Érsebészeti Osztályán 2021. február 25-én végeztük el az első „Bentley BeGraft” sztentgraft beültetését, melyet



2. ábra | A 2. betegnél készített a) diagnosztikus intraoperatív angiográfia; b) záró angiográfia – sztentgraftbeültetés után

2021. szeptember 15-ig további 5 eset követett. A beavatkozásokat az infrarenalis aorta panaszokat okozó atherothromboticus érbetegségei miatt végeztük. A betegek korát tekintve az atherothromboticus betegség inkább a fiatalabb korosztályt érinti; súlyosabb rizikófaktorok nem fordultak elő nagyobb arányban (1. táblázat).

Minden esetben kis rétegvastagságú, nagy felbontású preoperatív CT-angiográfia készült (1. ábra). 3 esetben az elváltozást elegendő volt kezelni aortasztentgrafttal, míg a másik 3 betegnél további perifériás sztentgraftok beültetésére is szükség volt az a. iliaca communisokba (2. táblázat, 2. és 3. ábra). Közvetlen posztoperatív szövődmények nem fordultak elő. A posztoperatív időtartam minden esetben 5 nap volt.

A kontrollvizsgálatokon a betegek jelentős járástávolság-növekedésről számoltak be; a fizikális vizsgálat során a perifériás pulzusok minden esetben tapinthatóvá váltak, a boka-kar index 0,9–1,1 között volt minden betegnél. A microembolisatio okozta bőrelváltozások mindkét esetben gyógyultak. A 6 hetes kontroll-CT-angiográfia minden esetben megtörtént. A CT minden esetben a sztentgraftok jó pozícióját mutatta, restenosis nélkül (4. és 5. ábra).

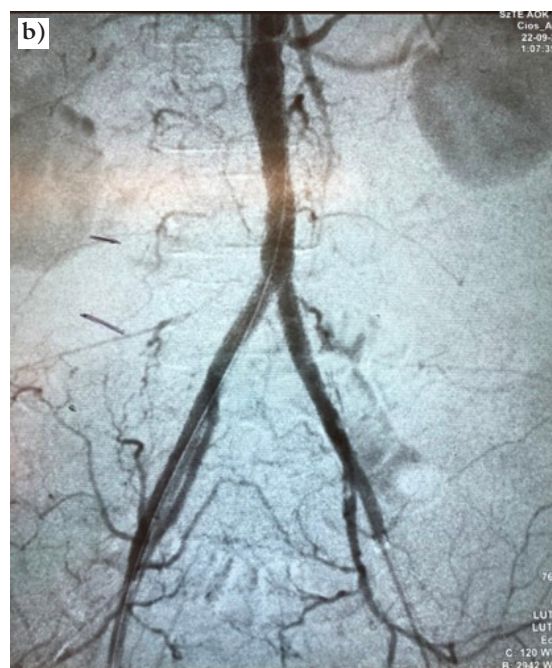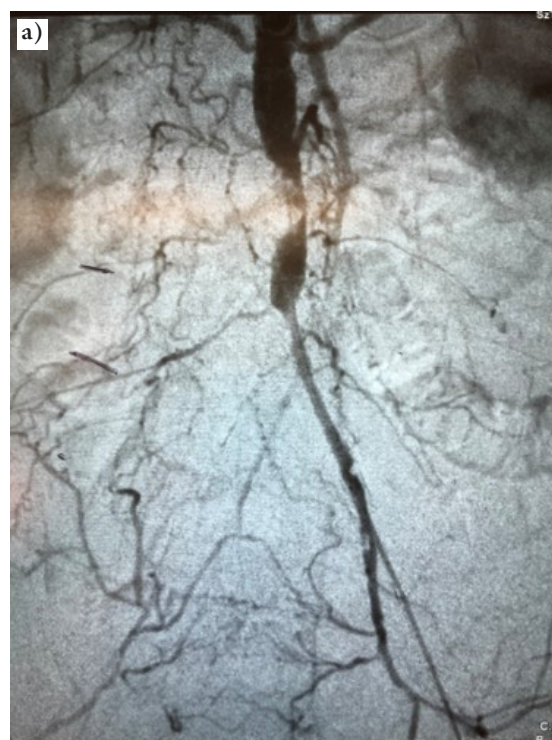Egy esetben (3. beteg) a beavatkozást követően 3 hónap múlva jobb graftszár akut elzáródását észleltük, inkomplett végtagi ischaemiával. A beteg panaszai egy nappal a felvétele előtt kezdődtek. Sürgősséggel felvételt követően invazív radiológiai laborban lysiskatéter behelyezése történt, majd osztályunkon perifériás thrombolysist indítottunk, mely 24 órán keresztül tartott. A lysis altepláz hatóanyagú készítménnyel végeztük 2 mg/óra dózisban perfúzorral. A lysis során a klinikai tünetek megszűntek, a perifériás pulzus tapinthatóvá vált. A következő napon elkészített kontrollangiográfia már nyitott viszonyokat igazolt restenosis nélkül (6. ábra).

Az elzáródás hátterében a nem megfelelő gyógyszerzedés állt, a beteg a klopidoგრélit az orvosi javaslat ellenére 1 hónap után abbahagyta. A 3 hónappal későbbi kontroll-CT-angiográfia átjárható sztentgraftot igazolt szűkület nélkül.

2. táblázat | A kezelt érelváltozások morfológiája és a felhasznált sztentgraftok jellemzői

| Esetszám | A laesio típusa | A BeAortic graft mérete | A BePeripheral graft mérete   |
|----------|-----------------|-------------------------|---|
| 1. beteg | TASC C          | 14 × 49 mm              | – (femorális endarterectomia történt)   |
| 2. beteg | TASC B          | 16 × 38 mm              | –   |
| 3. beteg | TASC B          | 12 × 49 mm              | 2 darab 8 × 57 mm   |
| 4. beteg | TASC B          | 12 × 59 mm              | –   |
| 5. beteg | TASC B          | 12 × 29 mm              | 2 darab 8 × 57 mm   |
| 6. beteg | TASC C          | 12 × 59 mm              | 1 darab 8 × 57 mm és 1 darab hagyományos, 8 × 57 mm ballonos sztent az ellenoldalra |

TASC = Transzatlanti interdiszciplináris konszenzusnyilatkozat a perifériás érbetegség kezeléséről

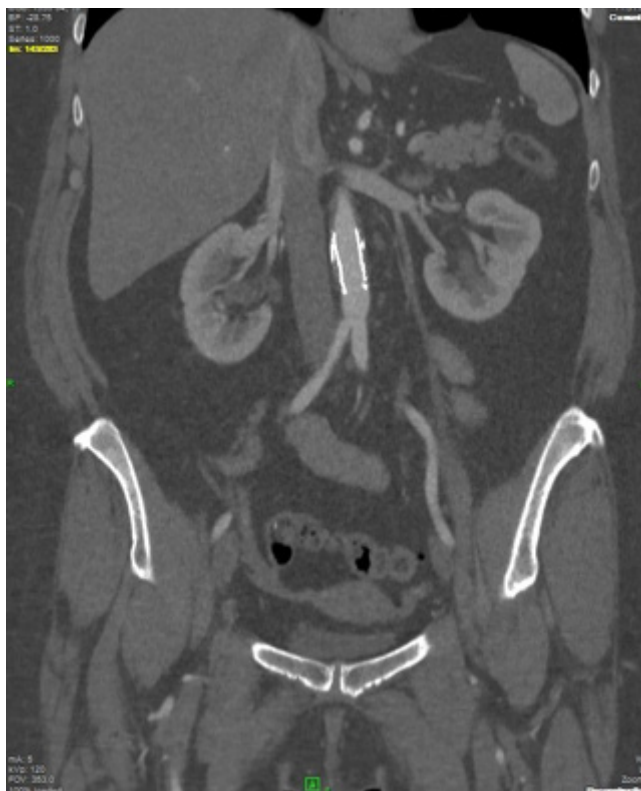

3. ábra | A 6. betegnél készített a) diagnosztikus intraoperatív angiográfia; b) záró angiográfia (CERAB)

CERAB = aortabifurkáció rekonstrukciója fedett sztentekkel

## Megbeszélés

Az infrarenalis aorta kiterjedt, a renalis artériák szintjét megközelítő obliteratív megbetegedése esetén inkább a nyitott érsebészeti rekonstrukciós műtétek választandók, azonban a rövidebb szakaszú TASC B- és akár C- és D-laesiók (például az aorta atherosclerosis talaján kialakult

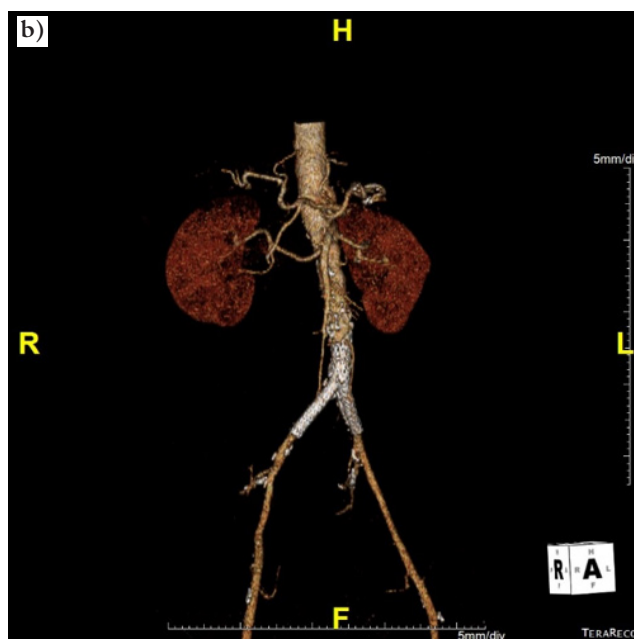
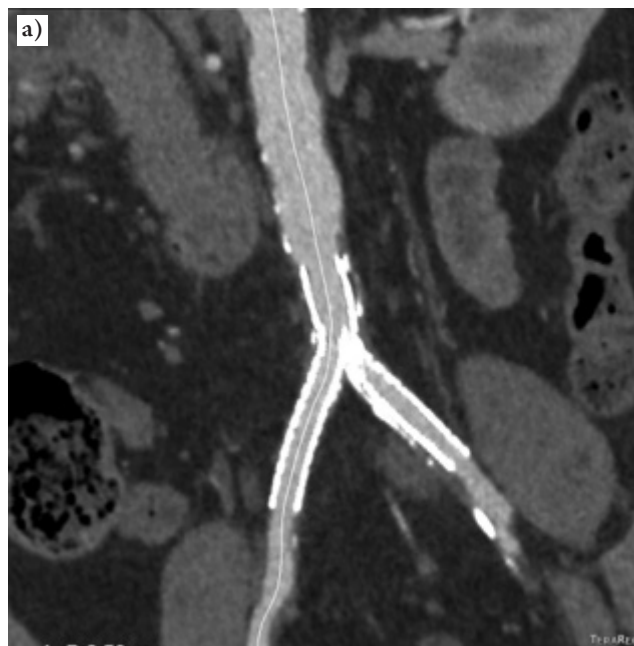


4. ábra A 2. beteg 6 hetes kontroll-CT-angiográfias képe – coronalis rekonstrukció  
CT = számítógépes tomográfia

thromboticus occlusio) kezelésére egyre inkább az intervenció módszer ajánlható. Az alsó végtagi atheroscleroticus érbetegség indikációjával végzett sztentgraftbeültetés az aortoiliacalis rekonstrukció céljából relatív újdonság, így a hosszú távú eredmények még nem ismertek. A rövid és középtávú eredményekről több vizsgálat számolt be, azonban nagyobb számú – 100 eset feletti – beteganyagról szóló közleményt kevés számban publikáltak, azok is inkább retrospektív elemzések és több centrumban végzett beavatkozások.

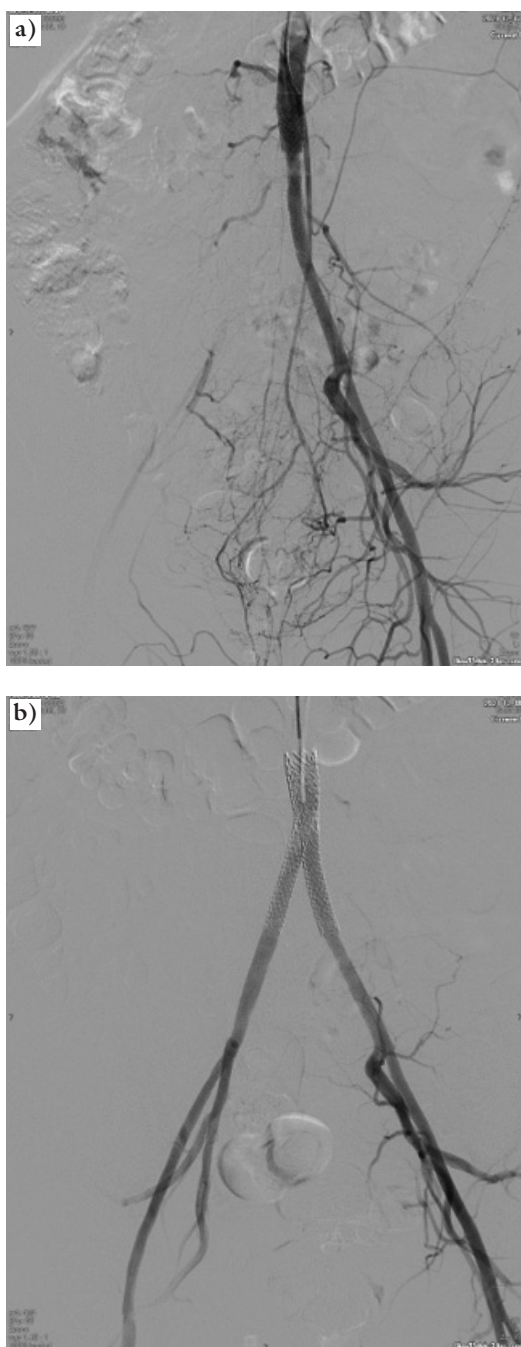
Az első nagyobb esetszámú eredményeket 2015-ben tette közzé a holland *Grimme és munkacsoportja*. 2009 és 2014 között 103 betegnél végeztek aortabifurkációra lokalizálódó obstruktív atheroscleroticus érbetegség miatt CERAB-módszerrel rekonstrukciót ballonos tágítású ePTFE-alapú fedett sztentekkel. Esetükben döntően TASC D-típusú elváltozásokat kezeltek 95%-os technikai sikerességgel. Az egyéves primer átjárhatóság 87,3%, míg a másodlagos 95% volt. Ez volt az első olyan tanulmány, amely igazolta a CERAB-módszer biztonságát és hatékonyságát kiterjedt, az aortabifurkációt érintő atheroscleroticus érbetegségek esetén [9].

2021-ben egy angol munkacsoport retrospektív multicentrikus tanulmányban vizsgálta a CERAB-módszer rövid és középtávú eredményeit. 2012 és 2020 között 6 központban összesen 116 beteget kezeltek CERAB-módszerrel hasonló indikációval, 82%-ban TASC D-tí-



5. ábra A 5. beteg 6 hetes kontroll-CT-angiográfias képe; a) coronalis rekonstrukció; b) háromdimenziós rekonstrukció  
CT = számítógépes tomográfia

pusú elváltozásokat. Az egyéves elsődleges és a másodlagos átjárhatóság ezen esetekben is hasonló eredményeket igazolt (88% és 98%), mint a korábbi tanulmány. Tekintettel arra, hogy mostanáig nem történt randomizált, kontrollált tanulmány a két módszer (nyitott érműtét és CERAB) összehasonlítására, valamint arra, hogy többségében az ilyen beavatkozásokat még az érsebészeti centrumok is eleve nyitott módszerrel végzik, a CERAB-módszert egyelőre alternatív lehetőségként javasolják azoknak a betegeknek, akiknél a sebészeti megoldás nem jön szóba [10].



6. ábra | A 3. beteg diagnosztikus angiográfiai képe; a) a perifériás thrombolysis előtt; b) 24 órával később, a thrombolysis befejezését követően

Egy másik holland munkacsoport két centrumban, 2009 és 2016 között 130, CERAB-módszerrel és hasonló indikációval kezelt beteg hároméves utánkötésének eredményeit prezentálta. A betegek döntő többsége – 89%-a – szintén TASC D-laesio volt, a primer és a szekunder átjárhatóság 86% és 97% volt az első, 84% és 97% a második, valamint 82% és 97% a harmadik év végén [11].

A *Salem és mtsai* által 2021-ben publikált metaanalízisben az aortoiliacalis érbetegségek kezelési módszereit

3. táblázat | A *Salem és mtsai* által 2021-ben végzett metaanalízis a nyitott, a standard endovascularis és a CERAB-módszer összehasonlítására

| Az aortoiliacalis rekonstrukciók kimenetele | Nyitott rekonstrukció<br>n = 5875 | Standard endovascularis rekonstrukciók<br>n = 3204 | CERAB<br>n = 240 |
|---|-----------------------------------|--|------------------|
| 30 napos morbiditás                         | 15%                               | 9%   | 10%              |
| 30 napos mortalitás                         | 3%                                | 0,79%  | 0                |
| Egyéves primer átjárhatóság                 | 96%                               | 90%  | 88%              |
| Egyéves szekunder átjárhatóság              | 97%                               | 96%  | 97%              |
| Hároméves primer átjárhatóság               | 93%                               | 78%  | 82%              |
| Hároméves szekunder átjárhatóság            | 97%                               | 93%  | 97%              |
| Ötéves primer átjárhatóság                  | 89%                               | 71%  | –                |
| Ötéves szekunder átjárhatóság               | 95%                               | 88%  | –                |

CERAB = aortabifurkáció rekonstrukciója fedett sztentekkel

vizsgálták a TASC C- és D-laesiók kezelésére, összehasonlítva a nyitott revascularisatiót (bypass), a standard endovascularis kezelési módszert és a CERAB-ot (3. táblázat). Eredményeik alapján az endovascularis módszerek előnye igazolódott a rövid távú szövődmények tekintetében. Habár a primer átjárhatóság jobb eredményeket mutatott a nyitott rekonstrukciókat követően, a szekunder átjárhatóság már kiegyenlített volt, ami alapján az endovascularis és a CERAB-módszer szintén alternatíva lehet azon betegeknél, akik sebészi megoldásra nem alkalmasak [12].

Hosszabb távú, de kisebb esetszámú eredményeket közölt egy szintén holland munkacsoport. *De Cort és mtsai* még 2021-ben 44 beteget kezeltek CERAB-módszerrel 2012 és 2018 között, és 32 esetben öt éves utánkötést végeztek. A kezelt érelváltozások 78%-a TASC D-típusú volt. Az öt éves primer átjárhatóság 83,3%, míg a szekunder 95% volt, ami megközelítette a nyitott rekonstrukciók eredményeit [13].

A nemzetközi irodalmi adatok is azt mutatják, hogy a CERAB-módszer biztonságos és hatékony a komplex atheroscleroticus laesiók kezelésében. Ugyanakkor az esetszám még nemzetközi szinten sem magas annak ellenére, hogy a fejlett nyugati országokban az endovascularis beavatkozások már évtizedekkel ezelőtt uralkodóvá váltak. Hazánkban ez a tendencia sajnos még nem általános, bár vannak vascularis centrumok, ahol a perifériás intervenciók egyre jelentősebb részét már érsebészek végzik. Klinikánk érsebészeti osztályán is hasonló irányvonalat képviselünk, melynek része volt a CERAB-módszer bevezetése is.

Az ESVS-nek a perifériás érbetegségek kezelésére vonatkozó irányelve, valamint az erre épülő legújabb magyar egészségügyi szakmai irányelv a perifériás verőérmegbetegedések ellátásáról is javasolja az endovascularis módszerek alkalmazását a claudicatiós panaszokat okozó

aortoiliacalis laesiók kezelésében, a laesio kiterjedésétől, a kísérő betegségektől, illetve a beavatkozást végző munkacsoport jártasságától függően akár hosszabb érszakasz kezelésére. Az ajánlások alapvetően a primer sztentelést javasolják ezen érszakasz endovascularis kezelése esetén, azt azonban nem részletezik, hogy milyen eszközökkel végezzük ezeket a beavatkozásokat [2, 14]. Az Amerikai Érsebészeti Társaság (Society for Vascular Surgery – SVS) erre vonatkozó irányelvében már egyértelműen javasolják a sztentgraftok használatát súlyos atheroscleroticus aortoiliacalis érbetegségekben, ha ott a hagyományos angioplastica nagyobb rupturaveszélyt okozna [15].

Ezek az irányelvek nem jelentenek akadályt a sztentgraftok használatában perifériás atheroscleroticus érbetegségek esetén, nem rendelkezünk azonban olyan hosszú távú randomizált, prospektív vizsgálatokkal, mint a hagyományos sztentek esetén, melyek alapján a módszer hosszú távú hatékonysága igazolható lenne, így még nem terjedt el széles körben a mindennapi gyakorlatban.

A beavatkozás során minimálisan invazív metszésből femoralis feltárást végeztünk, melyet egyértelműen előnyösnek tartunk: a femoralis éret direkt vizualizálva és tapintva tudjuk megválasztani a punkció helyét, ami a gyakorta szintén igen beteg a. femoralis esetében csökkentheti a szövődmények kockázatát; ezen esetekben az a. femoralis percutan punkciók sikertelensége is gyakoribb [16]. A direkt érvarrattal történő zárást követően nem szükséges a végtagi perfúzió csökkentését eredményező, olykor (vérzéses) szövődmények kockázatát is hordozó nyomókötés felhelyezése, a beteg korán mobilizálható, ettől a beavatkozás minimálinvazivitása nem hiúsul meg. Az ESVS-nek a hasi aortaaneurysma kezelésére vonatkozó irányelve javasolja EVAR során az a. femoralis ultrahangvezérelt punkcióját a katéterezés alatt, bár ez az ajánlás nem a legerősebb (IIa/B), és az ezzel kapcsolatos tanulmányok sem egységesek [17]. A *Gimzewska és mtsai* által végzett vizsgálat két randomizált tanulmány eredményét prezentálta: EVAR során az a. femoralis sebészi feltárából vagy percutan punkcióból végzett eseteket hasonlították össze a szövődmények tekintetében. Az eredmények nem mutattak különbséget a két módszer között, sem a rövid távú szövődmények (sebfertőzés, vérzések), sem a hosszabb távú (6 hónapos) komplikációk gyakoriságában [18]. Egy újabb, több tanulmány adatait prezentáló metaanalízis már a percutan módszer előnyét írta le, ezeknek a tanulmányoknak a többsége azonban inkább tapasztalati tényeken alapuló bizonyítékokkal érvelt a módszer mellett [19].

A módszer másik előnye, hogy a beavatkozást követően esetlegesen kialakuló késői reocclusió – thromboticus – szövődmények is sikeresen kezelhetők minimálinvazív módon, amennyiben azokat időben diagnosztizálják. A beavatkozásokat klinikánkon érsebészeti műtőben végezzük, ami azért előnyös, mert az esetek egy részében, ha a betegség több anatómiai régiót érint, azokat egy ülésben tudjuk kezelni.

Magyarországon a CERAB-beavatkozások szervezése komplex feladat, melynek finanszírozási háttere nincs teljesen megoldva. Tekintettel a nagy költségigényű beavatkozásra, és mivel egyedi finanszírozási (EFI-) eszközként és beavatkozásként nincs befogadva, esetenként külön engedély szükséges a Nemzeti Egészségbiztosítási Alapkezelőtől (NEAK). A beavatkozás jelenleg nincs érsebészeti tevékenységhez kötve, ami azt jelenti, hogy lényegében más, vascularis intervencióban járatos szakma is elvégezheti, ahol az ehhez szükséges technikai és anyagi feltételek adóttak, előzetes érsebészeti egyeztetés nélkül. Egy invazív kardiológiai munkacsoport 2021-ben már publikált egy esettanulmányt, melyben sikeres sztentgraftbeültetést végeztek az aorta tüneteket okozó atheroscleroticus érbetegsége miatt [20]. Célszerű lenne ezeket a beavatkozásokat érsebészeti indikációhoz kötni, tekintettel az alternatívaként felmerülő nyitott érműtét lehetőségének mérlegelésére. A centralizálás azért is fontos, mivel jelenleg eleve kisszámú beavatkozásról van szó, továbbá az esetleges szövődmények ellátása többnyire érsebészeti kompetenciakörbe tartozik mind a korai, mind a késő szövődmények tekintetében.

A beavatkozást követő hospitalizációs idő rövidebb, mint egy nyitott aortarekonstrukciós műtétet követően. Ennek előnye a kedvezőbb posztoperatív morbiditási és mortalitási adatokon túl a gyorsabb rehabilitációban, a munkaképesség gyorsabb visszaszerzésében, valamint a jelen járványügyi helyzetben is igazolódik. A 2019 óta zajló koronavírus-járvány (COVID-19) idején jelentős műtéti korlátozást, illetve ágyszámcsökkentést vezettek be, ugyanakkor az ellátandó érbetegek száma a COVID-19 okozta thromboticus szövődmények miatt inkább növekedett [21]. A betegellátás folyamatos fenntartásának egyik lehetősége a posztoperatív hospitalizációs idő rövidítése, melynek kulcsa a minimálinvazív beavatkozások arányának növelése, így a CERAB-módszer a jelen járványügyi helyzetben még inkább előnyös választás.

Jövőbeli célunk ezen beavatkozások indikációjának bővítése, kiváltva ezzel a hagyományos érműtétek egy részét, amennyiben ez technikailag kivitelezhető és előnyös a beteg számára, valamint a finanszírozási keretek is lehetővé teszik.

## Következtetés

Saját kezdeti tapasztalataink azt mutatják, hogy a sztentgraftok biztonságosan alkalmazhatók az infrarenalis aorta atherothromboticus érbetegségeinek kezelésében, azonban nagyobb esetszám és hosszabb utánkötési idő szükséges a módszer késői eredményeinek igazolására. Nemzetközi vizsgálatok igazolták a módszer hatékonyságát kiterjedt aortoiliacalis atheroscleroticus érbetegségek kezelésében is. A minimálinvazív eljárás a betegnek kisebb műtéti terhelést okoz, kisebb posztoperatív fájdalommal jár, a hospitalizációs idő is rövidebb, így gyorsabb visszatérést tesz lehetővé a normális életvitelhez,



illetve a munkaképességhez, továbbá a nyitott műtét esetleges későbbi szövődésével sem kell számolni (posztoperatív sérv, ileus, graftinfekció).

*Anyagi támogatás:* A közlemény megírása, illetve a kutatómunka anyagi támogatásban nem részesült.

*Szerzői munkamegosztás:* T. T.: Adatgyűjtés, irodalomkutatás. P. Zs.: Szakmai vezető, ellenőrzés, javítási javaslatok. M. G.: Irodalmi háttérkutatás. N. A.: Radiológiai képi dokumentáció gyűjtése. V. R.: Radiológiai képi anyagok szerkesztése és rekonstrukciója, irodalmi háttérkutatás. A cikk végleges változatát valamennyi szerző elolvasta és jóváhagyta.

*Érdekltségek:* A szerzőknek nincsenek érdekltségeik.

## Irodalom

- [1] Norgren L, Hiatt WR, Dormandy JA, et al. Inter-Society Consensus for the Management of Peripheral Arterial Disease (TASC II). *J Vasc Surg.* 2007; 45(Suppl): S5–S67.
- [2] Aboyans V, Ricco JB, Bartelink ME, et al. 2017 ESC guidelines on the diagnosis and treatment of peripheral arterial diseases, in collaboration with the European Society for Vascular Surgery (ESVS): Document covering atherosclerotic disease of extracranial carotid and vertebral, mesenteric, renal, upper and lower extremity arteries. Endorsed by: the European Stroke Organization (ESO). The Task Force for the Diagnosis and Treatment of Peripheral Arterial Diseases of the European Society of Cardiology (ESC) and of the European Society for Vascular Surgery (ESVS). *Eur Heart J.* 2018; 39: 763–816.
- [3] Parodi JC, Palmaz JC, Barone HD. Transfemoral intraluminal graft implantation for abdominal aortic aneurysms. *Ann Vasc Surg.* 1991; 5: 491–499.
- [4] Marin ML, Veith FJ, Panetta TF, et al. Percutaneous transfemoral insertion of a stented graft to repair a traumatic femoral arteriovenous fistula. *J Vasc Surg.* 1993; 18: 299–302.
- [5] Marin ML, Veith FJ, Cynamon J, et al. Initial experience with transluminally placed endovascular grafts for the treatment of complex vascular lesions. *Ann Surg.* 1995; 222: 449–469.
- [6] Mwapatayi BP, Thomas S, Wong J, et al. A comparison of covered *vs* bare expandable stents for the treatment of aortoiliac occlusive disease. *J Vasc Surg.* 2011; 54: 1561–1570.
- [7] Mwapatayi BP, Sharma S, Daneshmand A, et al. Durability of the balloon-expandable covered *versus* bare-metal stents in the Covered *Versus* Balloon Expandable Stent Trial (COBEST) for the treatment of aortoiliac occlusive disease. *J Vasc Surg.* 2016; 64: 83–94.e1.
- [8] Bismuth J, Gray BH, Holden A, et al. Pivotal study of a next-generation balloon-expandable stent-graft for treatment of iliac occlusive disease. *J Endovasc Ther.* 2017; 24: 629–637.
- [9] Grimme FA, Goverde PC, Verbruggen PJ, et al. First results of the covered endovascular reconstruction of the aortic bifurcation (CERAB) technique for aortoiliac occlusive disease. *Eur J Vasc Endovasc Surg.* 2015; 50: 638–647.
- [10] Saratzis A, Salem M, Sabbagh C, et al. Treatment of aortoiliac occlusive disease with the covered endovascular reconstruction of the aortic bifurcation (CERAB) technique: results of a UK multicenter study. *J Endovasc Ther.* 2021; 28: 737–745.
- [11] Taeymans K, Groot Jebbink E, Holewijn S, et al. Three-year outcome of the covered endovascular reconstruction of the aortic bifurcation technique for aortoiliac occlusive disease. *J Vasc Surg.* 2018; 67: 1438–1447.
- [12] Salem M, Hosny MS, Francia F, et al. Management of extensive aorto-iliac disease: a systematic review and meta-analysis of 9319 patients. *Cardiovasc Intervent Radiol.* 2021; 44: 1518–1535.
- [13] de Cort BA, Salemans PB, Fritschy WM, et al. Long-term outcome for covered endovascular reconstruction of aortic bifurcation for aortoiliac disease: a single-center experience. *J Endovasc Ther.* 2021; 28: 906–913.
- [14] Farkas K, Járαι Z, Kolossváry E, et al. Professional guideline of the Hungarian Ministry of Human Capacities for the treatment of peripheral arterial diseases. [Az Emberi Erőforrások Minisztériuma egészségügyi szakmai irányelve a perifériás verőér megbetegedések ellátásáról.] *Eü Közl.* 2022; LXXII(4): 541–593. [Hungarian]
- [15] Conte MS, Pomposelli FB, Clair DG, et al. Society for Vascular Surgery practice guidelines for atherosclerotic occlusive disease of the lower extremities: management of asymptomatic disease and claudication. *J Vasc Surg.* 2015; 61(3 Suppl): 2S–41S. Erratum: *J Vasc Surg.* 2015; 61: 1382.
- [16] Pratesi G, Barbante M, Pulli R. IPER Registry Collaborators. Italian Percutaneous EVAR (IPER) Registry: outcomes of 2381 percutaneous femoral access sites' closure for aortic stent-graft. *J Cardiovasc Surg (Torino)* 2015; 56: 889–898.
- [17] Wanhainen A, Verzini F, Van Herzele I, et al. European Society for Vascular Surgery (ESVS) 2019 clinical practice guidelines on the management of abdominal aorto-iliac artery aneurysms. *Eur J Vasc Endovasc Surg.* 2019; 57: 8–93. Erratum: *Eur J Vasc Endovasc Surg.* 2020; 59: 494.
- [18] Gimzewska M, Jackson AI, Yeoh SE, et al. Totally percutaneous *versus* surgical cut-down femoral artery access for elective bifurcated abdominal endovascular aneurysm repair. *Cochrane Database Syst Rev.* 2017; 2: CD010185.
- [19] Hajibandeh S, Hajibandeh S, Antoniou SA, et al. Percutaneous access for endovascular aortic aneurysm repair: a systematic review and meta-analysis. *Vascular* 2016; 24: 638–648.
- [20] Olajos D, Nemes B, Ruzsa Z. Bentley BeGraft stentgraft implantation in infrarenal aortic stenosis. [Kritikus infrarenalis aortaszűkület tágítása Bentley BeGraft beültetésével.] *Cardiol Hung.* 2021; 51: 261–263. [Hungarian]
- [21] Avila J, Long B, Holladay D, et al. Thrombotic complications of COVID-19. *Am J Emerg Med.* 2021; 39: 213–218.

(Takács Tibor dr.,  
Szeged, Semmelweis u. 8., 6720  
e-mail: drtakacs77@gmail.com)