

Semmelweis Egyetem, Fogorvostudományi Kar, Fogpótlástani Klinika, Budapest

## Mandibularezekált páciens protetikai ellátása

DR. JÁSZ BÁLINT, DR. KÖNIG JÁNOS, DR. DÉRI TAMÁS,  
DR. KÁDÁR LÁSZLÓ, DR. HERMANN PÉTER, DR. KÖRMENDI SZANDRA

Hazánk európai szinten első helyen áll a szájüregi daganatok számát tekintve, melyek felismerése legtöbbször meglehetősen későn történik, így sokszor rezektív műtétekre kerül sor. Az ezek eredményeként létrejött állapot helyreállítása komoly feladat, ami csapatmunkát igényel. Ebben a teamben fontos szerepe van a fogorvosnak is. A helyreállító protetika a fogpótlástan egy kevésbé előtérben lévő és a hétköznapiakban kevésbé tárgyalt ága, holott a páciensek száma hazánkban a fenti okok miatt európai viszonylatban magasnak mondható, ellátásuk pedig sok tervezést, találmányosságot, egyéni megoldást követel. Ebben a közleményben egy mandibula segment resektion átesett páciens rehabilitációján keresztül szeretnénk bemutatni az ellátás nehézségeit. Ilyen esetekben a műtét során eltávolított mandibula segment hiányából ered az összes kompenzálható probléma, így ugyanis a rágóizmok tapadása megszűnik, ezáltal húzóerejük hatására malocclusio, nyitáskor pedig egy erős deflexió alakul ki. Ezek kompenzálása dupla fogoros vagy vezetőfel-színnel rendelkező lemezes fogpótlással lehetséges. Az ellátáshoz ez utóbbit választottuk. A hosszas előkészítést követően, a kivitelezés alatti kisebb problémákat leküzdve, egy orvosi szempontból is megfelelő és a páciens számára is komfortos restaurációt tudtunk készíteni.

**Kulcsszavak:** helyreállító protetika, hemimandibulectomia, ferdesíkos pótlás, vezető nyelv

### Bevezetés

Európában Magyarországon a legmagasabb a szájüregi daganatok előfordulási gyakorisága és az ezzel összefüggésbe hozható halálozás [1]. Az elváltozások felismerése sokszor késői stádiumban történik, így csak a radikális műtéti megoldások jelenthetik a túlélést a páciens számára. Bár a csonkoló műtétek többségét a fenti csoport teszi ki, más állapotokhoz és terápiákhoz kapcsolódóan is szükség lehet rezektív műtéti megoldásra. Idetartoznak a balesetek következményei, a gyógyszer indukálta állcsont oszteonekrózis (MRONJ), valamint az oszteoradioneokozta állcsontelhalás (ORNJ) [2, 3]. Valamennyi rezektív műtét után rendkívül fontos a rehabilitáció, ami igazi csapatmunkát igényel, ugyanis együtt kell dolgoznia sebész, onkológus, protetikus, pszichiáter és logopédus kollégáknak [4, 5].

### Esetbemutató

A Semmelweis Egyetem Fogpótlástani Klinikáján, a társklinikákkal együttműködve minden évben nagyszámú ilyen komplex rehabilitáció történik. Az esetismertetés során bemutatott páciens is protetikai rehabilitáció céljából érkezett Klinikánkra. A 73 éves férfi páciens anamnézisében szerepel egy 1981-ben elszenvedett 30%-os II. fokú égési sérülés a bal felső testfelén, egy 1990-ben elvégzett inguinalis sérvműtét, 2007-ben diagnosztizált

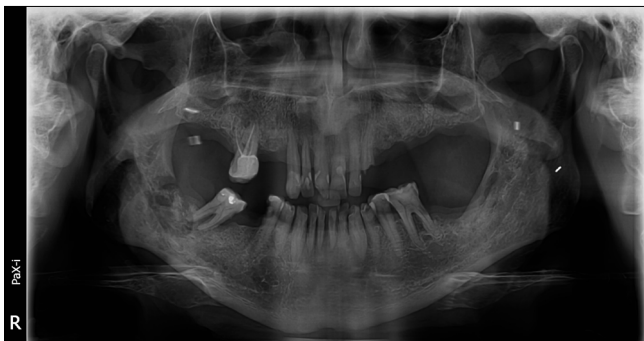
carcinoma planocellulare in regio pharyngis melynek kezelése radiokemoterápiával történt, illetve egy 2017-ben elvégzett aorta carotis communis (ACC) stent behelyezése. A páciens először 2017 nyarán jelentkezett a mandibula jobb oldalán érzett fájdalommal és rossz szájszaga miatt a Semmelweis Egyetem Arc-, Állcsont-, Szájsebészeti és Fogászati Klinikáján. Ekkor elmondása szerint 60 éve napi 10 szál cigarettát szívott, illetve 5 éve napi 2-3 dl tömény alkoholos italt fogyasztott, melyek fogyasztását csökkenteni tudta, de felhagyni nem tudott velük. Az ekkor készült orthopantomogramon jól látszik a mandibula jobb oldali részén a radiokemoterápia következtében kialakult ORNJ miatti sequester képződés (1. kép).

A sequester eltávolításával együtt a 47-es fog eltávolítása is megtörtént 2017 augusztusában (2. kép).

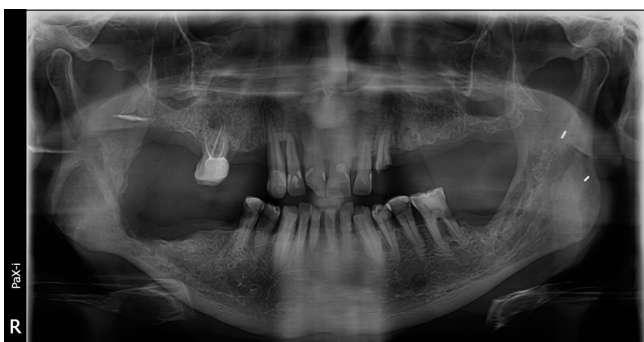2018 márciusában a páciens fájdalommal és állkapocsmozgási korlátozottsággal jelentkezett újra a Klinikán. Patológiás fracturát diagnosztizáltak a mandibula bázisának jobb középső részén (3. kép).

Ekkor derült fény az arteria carotis interna (ACI) szűkületére, ezért szükségessé vált segment resectio előtt a bal oldali ACI stentelése is. A műtét után, 2019 májusában megtörtént a mandibula jobb oldali segment resectiója (4. kép).

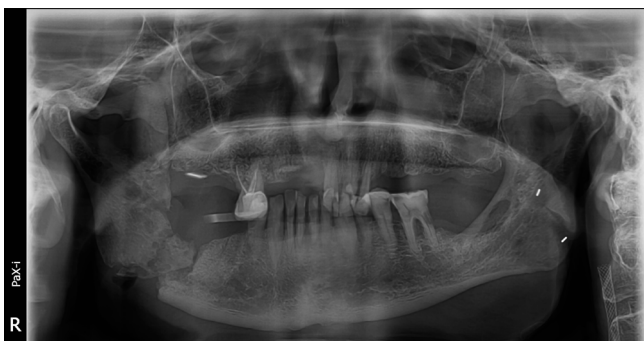A műtét utáni gyógyulási idő alatt a páciensnek felajánlották a műtéti rekonstrukció lehetőségét. A rekonstrukció ilyen esetben történhet alloplastikus anyaggal (különböző titánlemezek), vagy autológ nem vaszkularizált és vaszkularizált grafftal. Az alloplastikus anyag-



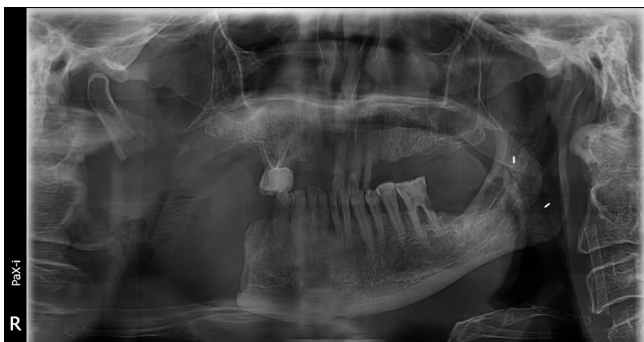
1. kép: Kiindulási orthopantomogram, 2017. június.



2. kép: Kontroll orthopantomogram 2017 augusztusában a sequester és a 47-es fog eltávolítása után



3. kép: 2018 tavaszán a páciens erős fájdalommal jelentkezett. Az elkészült felvételen jól látható a patológiás fractura, illetve a 2017-ben behelyezett accu-stent.

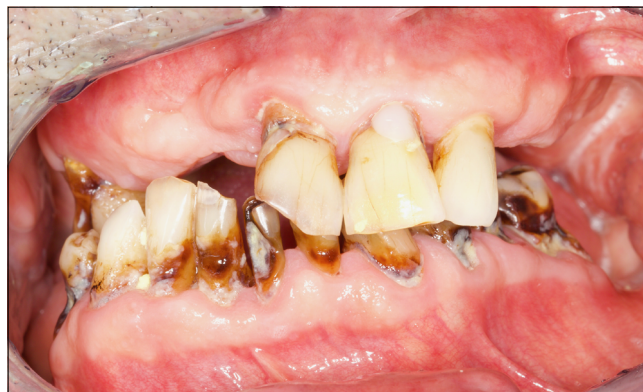
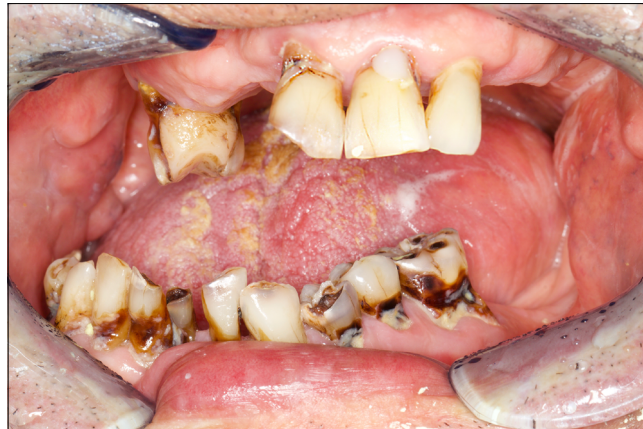
4. kép: A segment rezekció utáni kontroll felvétel

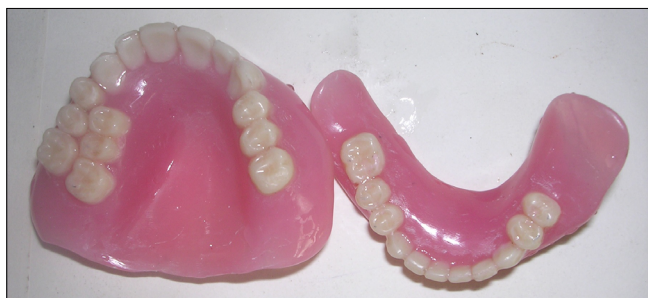gal végzett rekonstrukció jelen esetben az anamnézisben szereplő irradiatio miatt kontraindikált volt. Az autológ nem vaszkularizált lebenyek esetében nagy a felszívódás esélye, így nagyon ritkán alkalmazott technika. Az autológ vaszkularizált lebenyekkel kiváló tapasztalatok vannak, szinte teljes rekonstrukció érhető el ilyen esetekben. Ennek során fibulából eltávolított éryneles lebennyel történik a rekonstrukció. A gyógyulási idő után ezekben az esetekben a fibula vertikális disztrakciójával implantátum behelyezésére is elég csontmagasság érhető el [6]. A páciens azonban ezt a nagy műtéti megterhelés miatt visszautasította, így 2019 októberében került beutalásra a Semmelweis Egyetem Fogpótlástani Klinikájára, protetikai rehabilitáció céljából.

A protetikai kezelés a protokoll szerint az anamnézis felvételével, extra- és intraorális szájvizsgálattal kezdődött (5. kép).

Ilyen esetekben a műtét során eltávolított mandibula segment hiányából ered az összes kompenzáló probléma, így ugyanis a rágóizmok tapadása megszűnik, ezáltal húzóerejük hatására malocclusio és nyitáskor pedig egy erős deflexió alakul ki. Ezek ellátására két lehetőség áll a protetikai rendelkezésére. Az első az úgynevezett dupla fogoros részleges vagy teljes lemezes pótlás készítésének a lehetősége. Ezen pótlások esetében a deflexiót ellensúlyozandó a premolaris és molaris régióban két sorban helyezkednek el műfo-



5. kép: A kiindulási állapot ikp és maximális szájnyitás mellett



6. kép: Dupla fogsoros protézis (sahu et al.)

gak, így a páciens számára lehetségessé válik a rágás a kialakult pozícióban is, valamint az esztétikai eltérések is korrigálhatók ilyen módon (5. kép). Ezen pótlások előnye, hogy viszonylag könnyen, rövid idő alatt elkészíthetők, nem igényelnek erős elhorgonyzást (fogatlan állcsont esetén is alkalmazhatóak) és olcsóbbak. Hátrányuk viszont, hogy az ép ízület és az izmok egy kóros pozícióban maradnak, illetve a dupla fogsor miatt a nyelvteret jelentősen szűkítik [7, 8].

A másik lehetőség egy vezetőfelszínnel rendelkező alsó és esetlegesen egy ferdesíkkal kialakított felső fogpótlás [9]. Az ilyen típusú fogműnél elsősorban az érintett (rezekált) oldallal ellenoldali, alsó vezetőfelszín kiépítésére kell törekedni. Amennyiben ez nem lehetséges, akkor a vezetőfelszínnel antagonista felső protézisen ferdesík kialakításával segíthetjük a vezetőfelszín működését. Ilyen esetben ez a felszín segíti az alsó pótlás és azon keresztül a mandibula megfelelő pozícióba vezetését [10]. Ennek előnye, hogy a kóros pozíciót is korrigálja, sokkal kényelmesebb a páciens számára, hátránya az időigényes elkészítés és a magasabb ár. A kevés, de releváns irodalom ezeket a protetikai megoldásokat átmeneti fogpótlásoknak írja le, addig, amíg a páciens neuromuscularis rendszere hozzá nem szokik a megfelelően vezetett pozíciókhoz és nyitó-csukó mozgáshoz. A rövidebb-hosszabb átmeneti idő után a vezetőfelszín a pótlásról eltávolítható, ha a páciens neuromuscularis rendszere képes volt adaptálódni a helyes nyitó-csukó mozgáshoz. Sok esetben azonban hozzátesszik, hogy bizonyos mértéken túli eltérések esetében ez az adaptáció szinte soha nem valósulhat meg [11, 12, 13]. Ilyen jellegű restaurációk készítésekor jelentős protetikai kihívásoknak kell megfelelni. Egyrészt a már fent említettek szerint a készülő fogművekre a vezetőfelszín és a ferdesík miatt nem a megszokott erők hatnak, így ezek elhorgonyzásának, megtámasztásának és billenésátlásának tervezésekor különös tekintettel kell lenni erre a szempontra. Másrészt ezen páciensek semmilyen ideálshoz közelítő és könnyen reprodukálható alsó-felső állcsontviszonnyal nem rendelkeznek. Végül, de nem utolsósorban a megmaradt izmok húzóerejének eredményeként nyitáskor erős deflexiót láthatunk a páncieseknél az érintett oldal irányába. Mindezek bonyolulttá és számos korrekciót, újratervezést igénylővé teszik az ilyen defektusok ellátását.

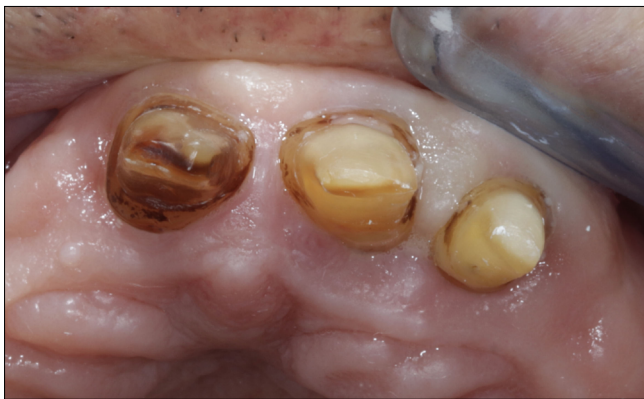A kezelés előkészítésében fontos szerepet kapott a parodontológiai ellátás; a szájhygiénias instruálás és motiválás. A szájhygiénia állapota javult ugyan, de a kezelés alatt nyilvánvalóvá vált, hogy a páciens által rendkívül nagy mennyiségben fogyasztott tápszerek, melyeket az elégtelen rágófunkció miatt fogyasztani kényszerült, azok állaga és rendkívül magas szénhidráttartalma miatt, a páciens a képességeit meghaladó kihívások elé állítják. A szájszészeti kezeléseket számát a páciens korábbi kezelése miatt igyekeztünk minimálisra csökkenteni. A felső fogíven kérdéses volt az 16-os fog prognózisa, de végül a fog megtartása mellett döntöttünk. Az alsó reménytelen prognózisú fogak (31, 41, 36) extrakciójára végül egy ülésben került sor antibiotikus védelem mellett (az extrakciót megelőző két napban, majd azt követően egy hétig napi 2 x 1 g amoxicillin + klavulánsav) [14]. A páciens szájában, főként az alsó fogakon, jól megfigyelhetőek voltak az atípusos helyeken (csücsökcsücsokon és fognyakakon) kialakult irradiatios cariesek. Ezek közül az aktív szuvasodások ellátása történt meg. A 45-ös fogat a szuvas dentin eltávolítása közbeni pulpaexpozíció miatt gyökérkezeltük. Végül szakirodalmi kutatást követően az inaktív cariesek nem kerültek ellátásra, mivel ezek szoros kontrollja, rendszeres professzionális fluoridálása megoldható volt [15]. Tovább nehezítette dolgunkat a szintén irradiatio miatt kialakuló xerostómia. Ennek kezelése az Egyetem Orális Diagnosztika Tanszékén történt, a panaszok enyhítésére a páciens műnyálát kapott (magisztrális készítmény: Artificialis saliva I., D.S. szükség szerint).

A fogazat szanálása után készültek tanulmányi lenyomatok az alsó és felső állcsontokról szék mellett módosított műanyag gyári kanállal, Tropicalgin (Zhermack, Badia Polesine, Olaszország) lenyomatanyag felhasználásával. A lenyomatokból nyert tanulmányi mintákat a szájban viasszal rögzített IKP pozícióban artikulátorba gipszeltük, hogy a fogpótlásokat megtervezhessük. Az alsó állcsontra egy dentomucosális megtámasztású, kapocs elhorgonyzású, mintára öntött fémlemez tervezünk, ahol a bal oldalon kialakított vezetőfelszín segíti a mandibulát a megfelelő pozícióba. A felső állcsontra kombinált fogpótlást tervezünk. Ennek rögzített része az 11, 21, 22-es fogakon elhorgonyzott fémkerámia sín pótlás, a kivehető rész egy dentomucosális megtámasztású, rejtett és kapocs elhorgonyzású mintára öntött fémlemez, a bal hátsó molaris régióban ferdesíkkal, amely a vezetőfelszint segíti.

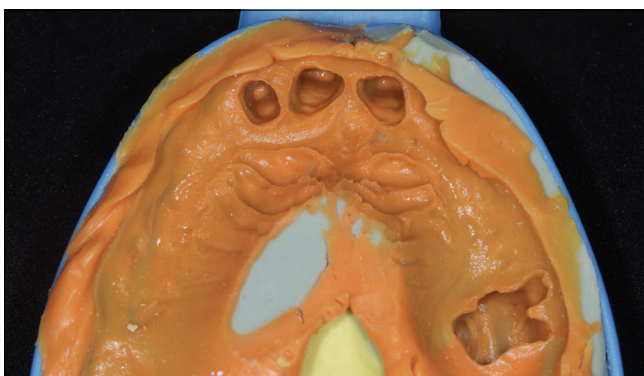
Megtörtént a felső frontfogak (11, 21, 22-es) előkészítése, illetve szék mellett elkészített azonnali ideiglenes koronával való ellátása. A már említett parodontális szempontokat, illetve az esztétikát figyelembe véve paraginivális vállas előkészítési módot alkalmaztunk (7. kép).

Ezzel párhuzamosan a meglévő tanulmányi mintára került berajzolásra az egyéni kanál határa, amit ennek alapján készített el a laboratórium, fényre kötő akrilából.





7. kép: A paragingivalis chamfer vállal előkészített 11, 21, 22-es fogak



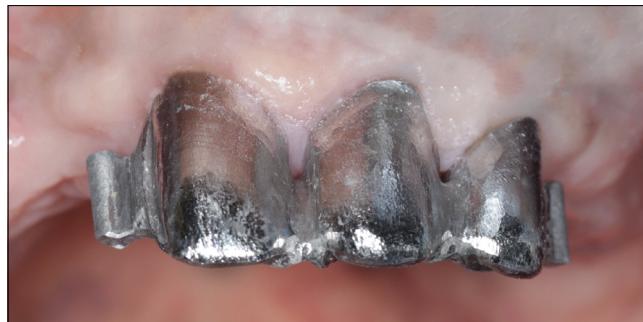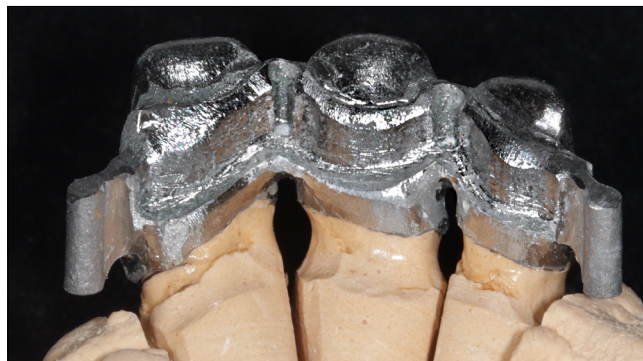8. kép: Precízós-szituációs lenyomat

A felső állcsonton előkészített fogakról C-szilikon lenyomatanyaggal – Zetaplus, Oranwash L (Zhermack, Badia Polesine, Olaszország) – kétfázisú, kétidejű, precíziós-szituációs lenyomatot készítettünk, ahol az al-lenyomatban a dekompresziót elfolyási barázdákkal biztosítottuk (8. kép).

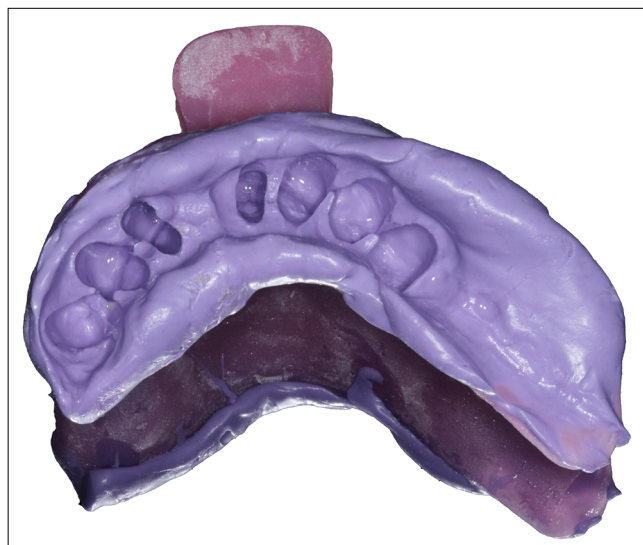A laborban a szekciós mintára öntéssel készült a felső 3 tagú sín fémváza. Mivel vertikálisan megfelelő mennyiségű hely állt rendelkezésre, ezért csúsztatók – Preci-Vertex (Alphadent, Waregem, Belgium) – beépítését kértük a labortól. A sín minden tagjának palatinalis felületén végigfutó frézelt váll rendszer és az 11–21, illetve a 21–22 fogak közt elhelyezkedő interlock furatok készültek (9.a, b kép).

A felső lenyomattal egy időben került sor az alsó szituációs lenyomat elkészítésére is, ezt egyéni kanállal, monofázisos lenyomatvételi technikával, közepes konzisztenciájú C-szilikon lenyomatanyaggal – Thixoflex M (Zhermack, Badia Polesine, Olaszország) – végeztük (10. kép).

A végleges rágófelszín kialakítása előtt szükséges volt az alsó-felső állcsontviszony meghatározására. Ehhez a felső állcsontra egy hagyományos, míg alulra csak egy részleges harapási sablon készült. Ezek segítségével határoztuk meg először a vertikális, majd a horizontális állcsontviszonyt, a végső pozíció Colorbite D



9. a, b. kép: Fémváz a mintán (a) és a szájban (b)

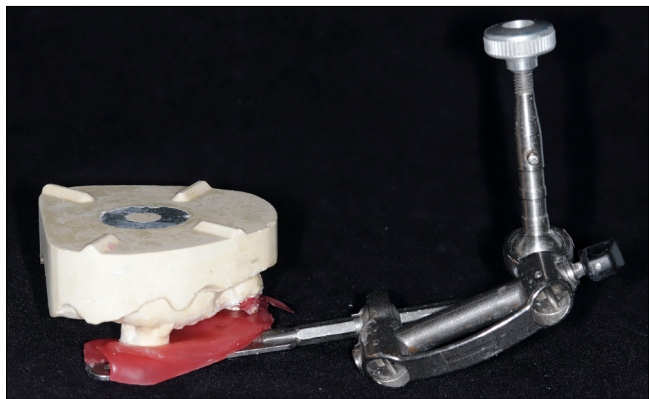


10. kép: Közepes konzisztenciájú szilikonon készült szituációs lenyomat a rezekált mandibula formáját követő egyéni kanállal

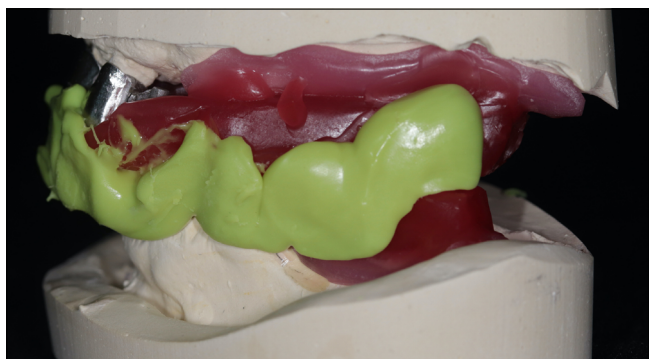
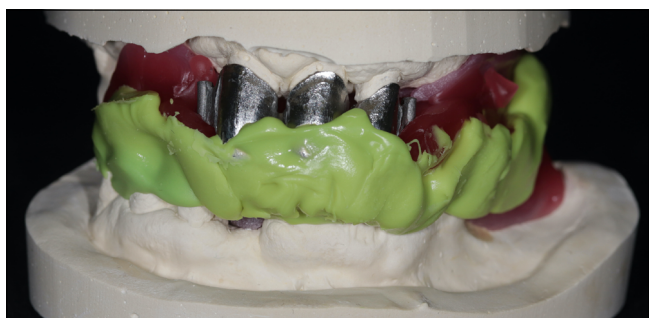harapásrögzítő szilikonon (Zhermack, Badia Polesine, Olaszország) került rögzítésre (12. kép). Végül arcív segítségével meghatároztuk a maxilla és az állkapocsi-forgástengely egymáshoz való viszonyát (11. kép).

Az így rögzített pozícióban kerültek az alsó és felső minták beartikulálásra részlegesen egyéni értékű Protar 5B artikulátorba (KaVo, Bieberach, Németország). Ezt követően a labor elkészítette a felső sín kerámialeplezését, illetve egy felső akrilát egyéni kanalat. A mattpróba során az elkészült leplezést megfelelőnek találtuk, így

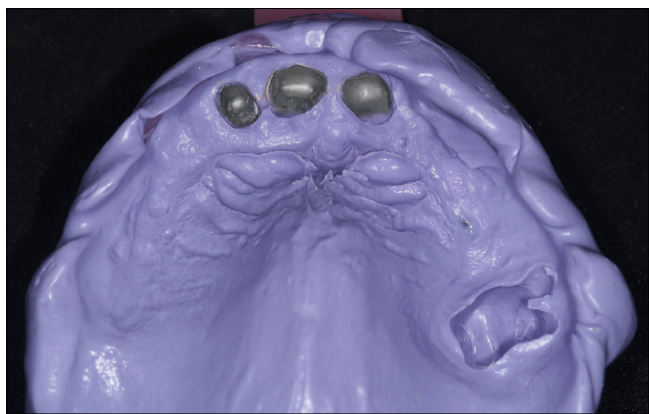




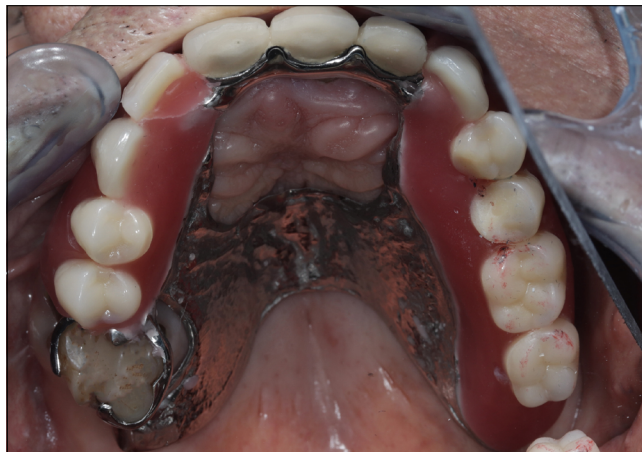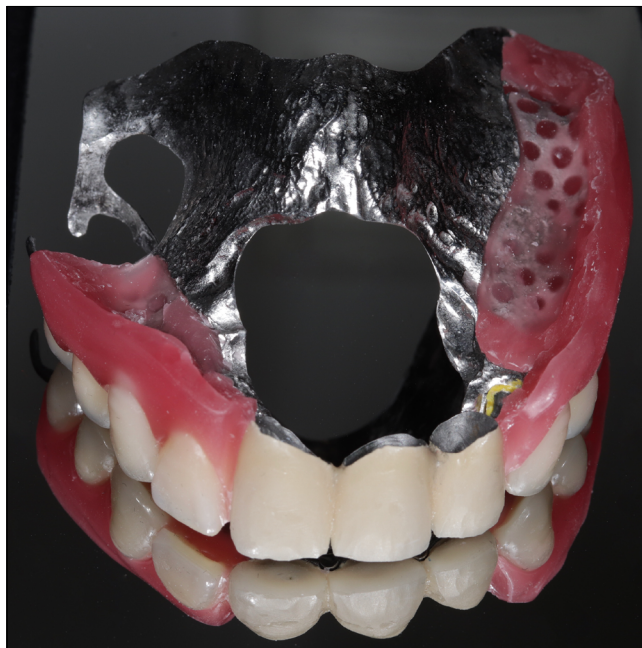11. kép: Az arcívés regisztráció segítette a maxilla valós térbeli helyzetének átvitelét az artikulátorba.



12. kép: Jelölő bemetszések után harapásrögzítő szilikonral összerögzített alsó és felső harapási sablon



13. kép: Szilikon szituációs lenyomat a felső fogívről a sínrel

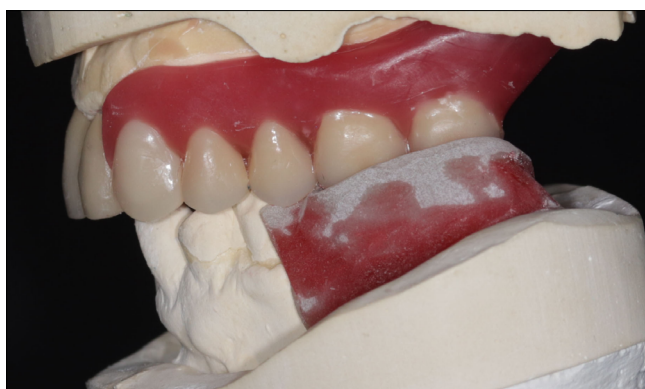
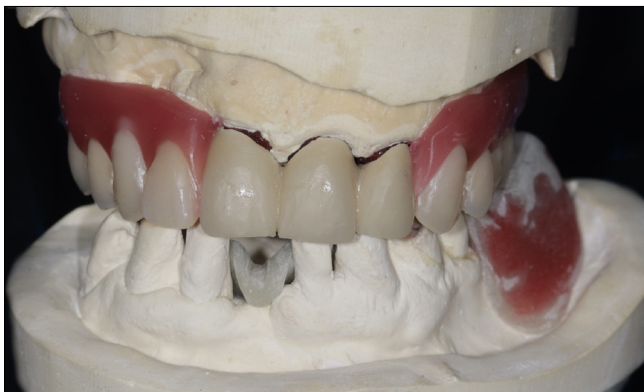
14. kép: A felső fogpróba szájon kívül és szájon belül

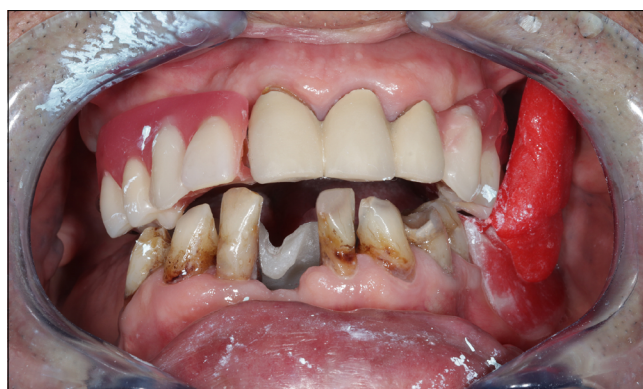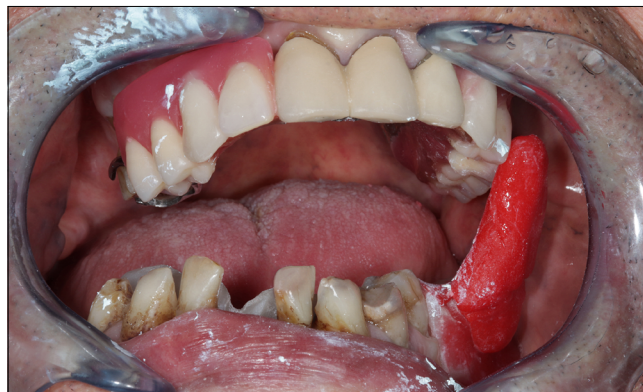az egyéni kanál segítségével elkészítettük a felső állcsontról is a szükséges szituációs lenyomatot közepes konzisztenciájú C-szilikon lenyomatanyaggal – Thixoflex M (Zhermack, Badia Polesine, Olaszország) (13. kép).

A labor elkészítette a felső állcsontra a mintára öntött, rejtett elhorgonyzású fémelemezt. Mivel az előzőleg meghatározott állcsontviszonyt megfelelőnek találtuk, így rögtön kértük a fogfelállítást is (14. kép). Ezzel együtt az alsó állcsontra egy olyan, akrilátból készült részleges harapási sablon került kialakításra, amin az antagonista fogak benyomata benne volt, így lehetővé vált szájon visszaellenőrizni az előzőleg meghatározott alsó-felső állcsontviszonyt. Ez a lépés nem tűnt hiábavalónak, ugyanis az elsőként meghatározott állcsontviszony a páciens számára nem volt kényelmes, és túlzottan kis overbite-ot és túlzottan nagy overjetet láthattunk a páciens szájában. Ennek oka az volt, hogy a páciens bizonytalan izomvezetése miatt kézi vezetéssel segítettük meghatározni a helyesnek vélt centrális





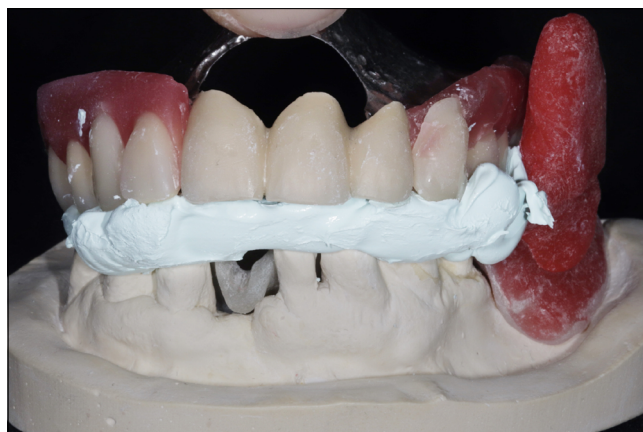15. kép: Felső fogpróba és alsó harapási sablon az artikulátorban



16. kép: Vezetőfelszín kialakítása szájbán pattern resinből

relációs helyzetet, ami a számos nehezítő körülmény mellett nem sikerült maradéktalanul (15. kép).

Ezek alapján egyértelmű volt, hogy az állcsontreláció meghatározását újra el kell végezni. Ehhez az alsó teljes anyagában fényre kötő részleges harapási sablont alakítottuk át úgy, hogy elfrészeltük az antagonista fogak benyomatait, majd, hogy a páciens számára is megfelelő, kényelmes, illetve szakmailag is megfelelő pozícióba kerüljön a mandibula, a szék mellett Pattern Resin LS önkötő akrilátból (GC Corporation, Hongo, Japán) rétegről rétegre elkezdtük kiépíteni a sérült oldallal ellentétes – bal – oldalon, a vestibulum irányába tartó vezetőfelszín, amely a felső fogakkal érintkezve megfelelő helyre vezette a mandibulát. Nyitott pozíció felől indultunk, és arra kértük a páciens, hogy csukjon a begyakorolt, újonnan meghatározott CR pozícióba, így a zárás által meghatározott utat ki tudtuk alakítani az anyag rétegzésével. Az első elképzelésünk szerint a mandibula megfelelő pozícióba vezetéséhez csupán az alsó pótláson kialakított vezető nyelvet használtuk volna. Ennek előzetes szék melletti kiépítése során nyilvánvalóvá vált, hogy a felépített méret túlságosan nagy, a páciens is jelezte, hogy erősen zavaró. A vezetőfelszín magasságának csökkentése úgy vált lehetségessé, hogy a felső pótlásról a bal felső molarisokat a labor eltávolította, és ferdesíkot alakított ki ezek helyén. Ez a palatinalis oldal felől a buccalis oldal felé lejtő sík segíti a vezetőfelszín, hogy a lehető legideálisabb úton vezesse a mandibulát a kívánt pozícióba (16., 17. kép).

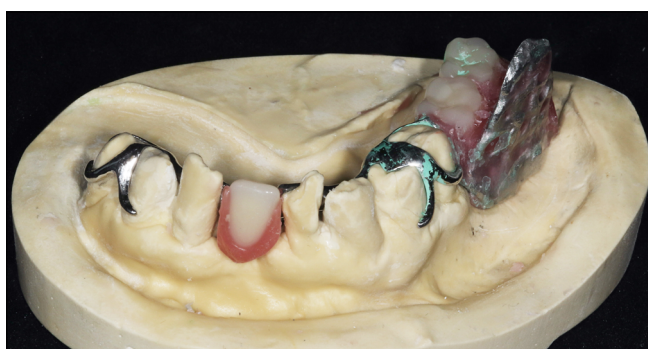
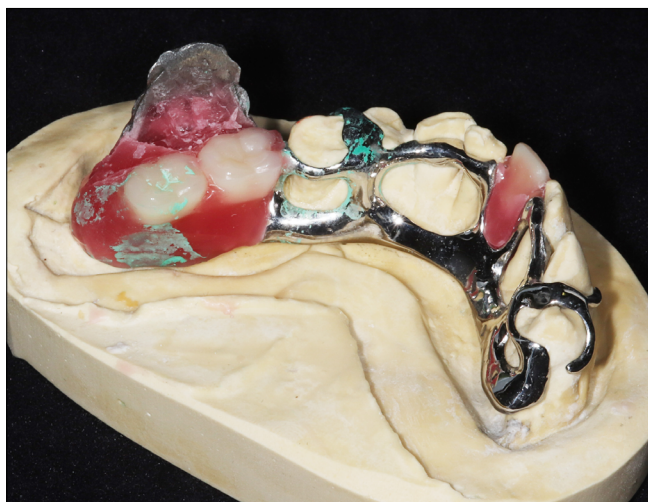

17. kép: Újonnan meghatározott állcsontviszony

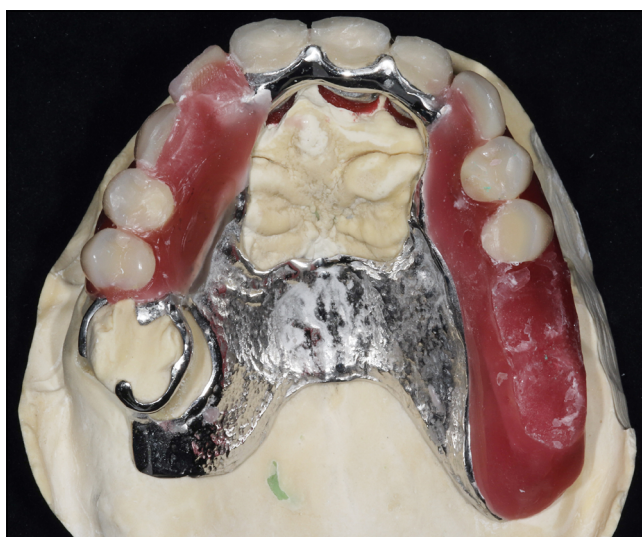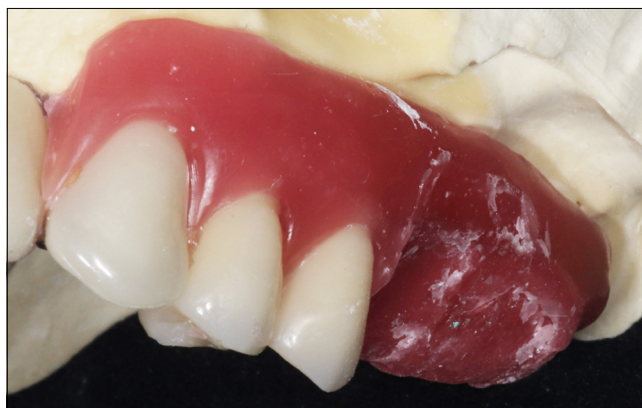A laborban ezután elkészült az alsó fémlemez, aminek a különlegessége az volt, hogy az alaplemezből ki-nyúlva a vezetőfelszín bázisa is megformázásra került. Mivel egy meghatározott és visszaellenőrzött állcsontviszony állt rendelkezésünkre, az elkészült fémlemezre is fogpróbát kértünk. Így a rendelőben immáron mindkét próbafogor ellenőrzése megtörténhetett (18. kép).

Ennél a munkafolyamatnál, az occlusio ellenőrzése mellett, nagy jelentősége volt annak is, hogy lehetőségünk nyílt a ferdesík és a vezető nyelv felszínének pontos kialakítására is, mivel ezek ekkor még viaszból voltak megmintázva (19., 20., 21. kép).





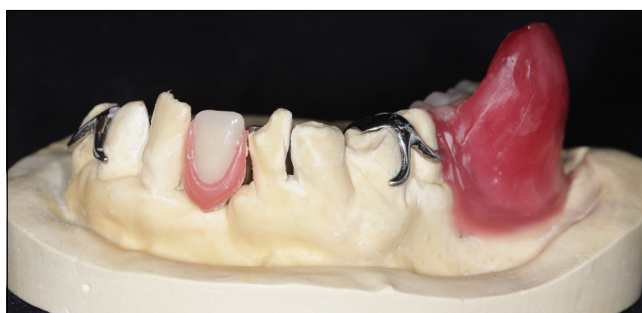18. kép: Az alsó féMLEmez a vezetőfelszín fémvázával és a műfogakkal



19. kép: Felső próbafogsor ferdesíkkal

Ezzel kapcsolatban két dologra kellett figyelni. Az egyik, hogy a felső fogpótláson lévő ferdesík megfelelően vezesse az alsó pótlás vezetőfelszínét, illetve hogy IKP-ban a ferdesík palatinalis felszíne érintkezzen az antagonista műfogakkal, és így a rágásban is részt tudjon venni. A másik fontos tényező az volt, hogy IKP-ban a vezetőfelszín és a ferdesík ne érintkezzen, hanem ez a pozíció a fogak által egyértelműen meghatározott és rögzített pozíció legyen. Ezek pontos beállítása után a labortól a fogpótlások készre vitelét kértük. (22., 23. kép)

Az átadáskor a páciens elláttuk a fogpótlás behelyezésére, eltávolítására, tisztítására és használatára vonatkozó tanácsokkal, illetve egyeztetettük a kontrollok időpontját. Az átadását követő egy hónapban heti rendszerességgel járt kontrollokra a páciens, majd ezt kétheti, végül havi rendszerességre váltottuk. Elmondása alapján a páciens az új fogpótlást hamar megszokta, a rágóizmok hamar hozzászoktak és alkalmazkodtak a ferdesík működéséhez. Fél évvel a rehabilitáció befejezése után a páciens elégedett, panaszai nincsenek. Dohányzása és alkoholos ital fogyasztása tovább csökkent, de elhagyni ezeket nem tudta. Szájhygiéje javult, főként a táplálkozásbeli pozitív változások következményeként. [https://kultura.semmelweis.hu/media/Kész\\_pótlás.mp4/1\\_oaylbcn0](https://kultura.semmelweis.hu/media/Kész_pótlás.mp4/1_oaylbcn0)

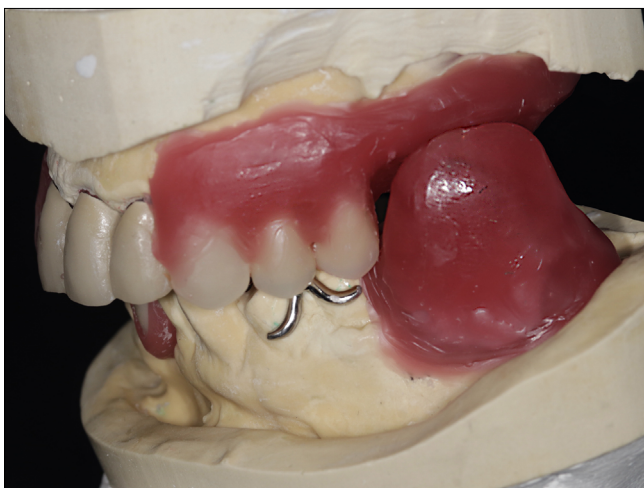

20. kép: Az alsó próbafogsor és vezetőfelszín viaszmintázata

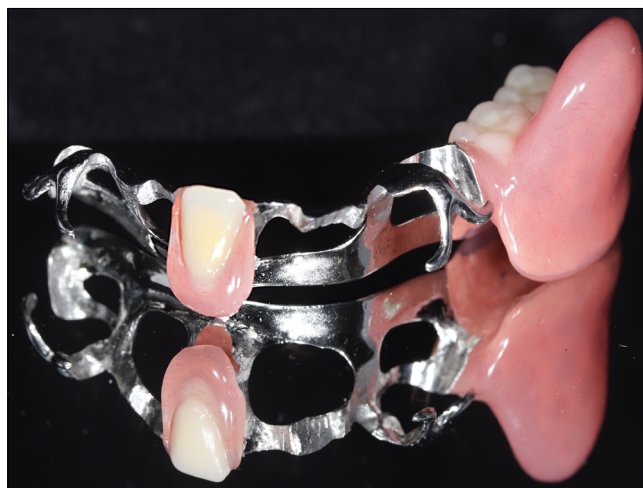## Összefoglalás

A mandibula segment resectio következményeinek kezelésére a műtét mellett megbízható protetikai megoldások is rendelkezésünkre állnak. A következmények legideálisabban egy vezető felszínnel rendelkező pótlással korrigálhatóak. Ilyen fogművek megvalósítása nagy felkészültséget igényel mind orvosi, mind fogtechnikai oldalról, a beteg számára azonban ez biztosítja a legkevesebb kompromisszummal járó megoldást egy hagyományos fogpótláshoz képest.

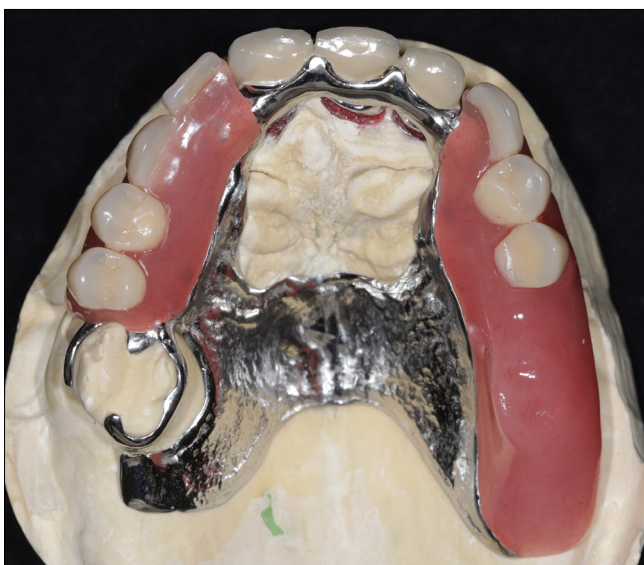
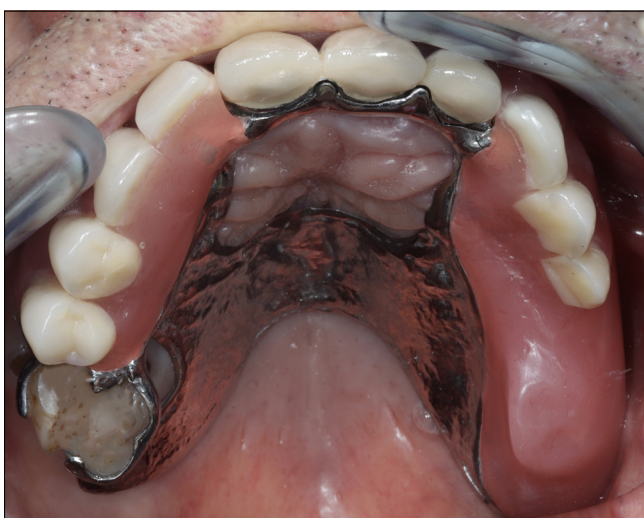


21. kép: Alsó és felső próbatagsor artikulátorban



23. kép: Az elkészült alsó pótlás

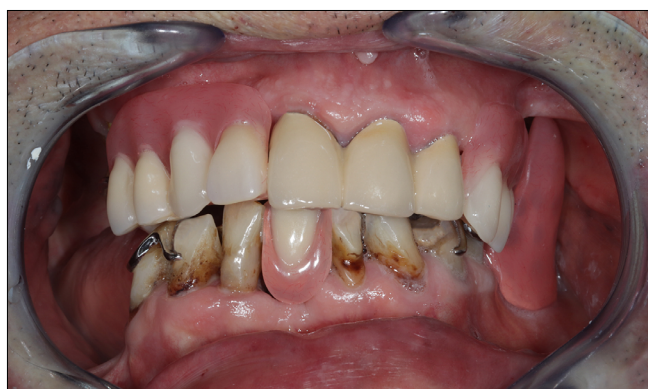
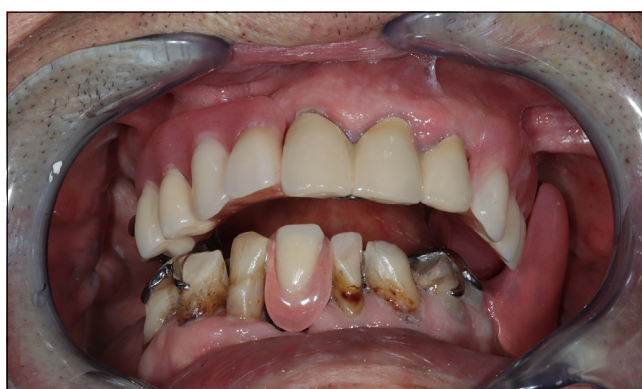
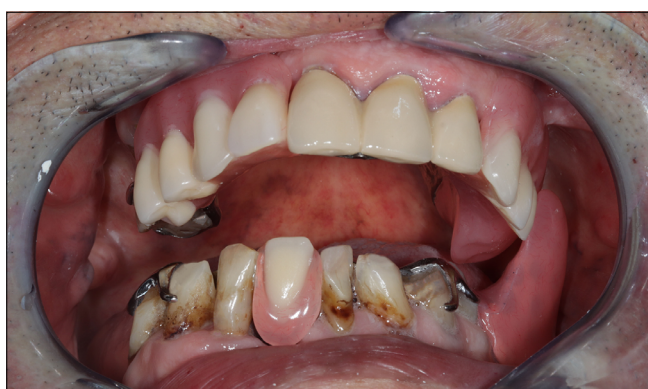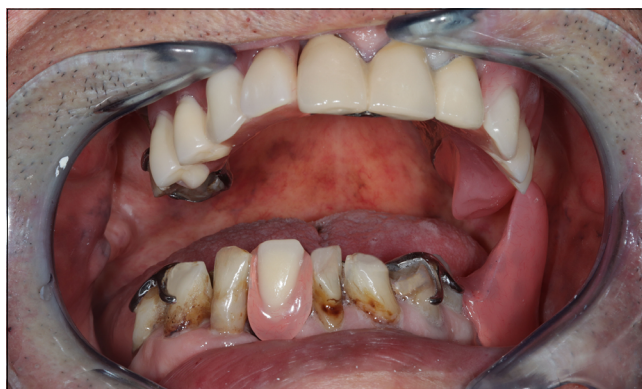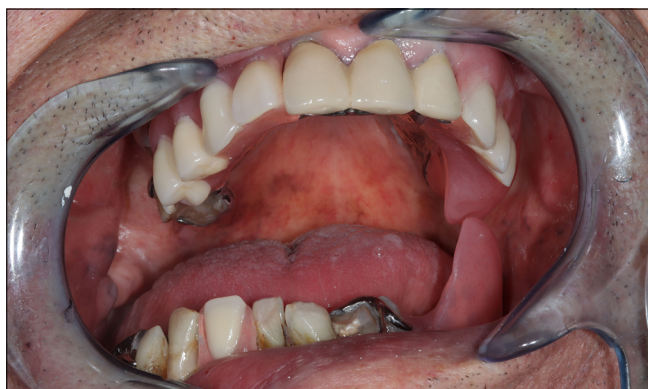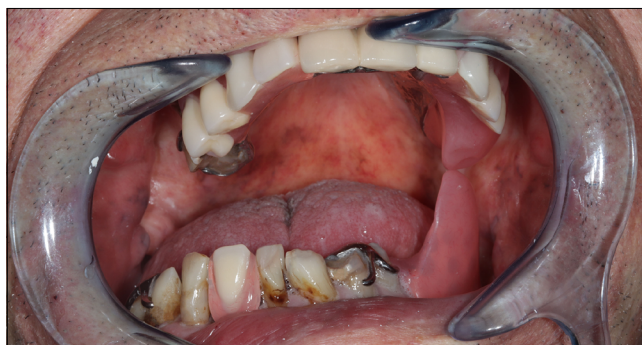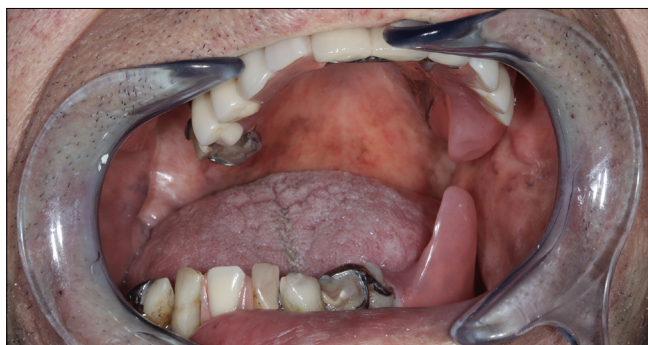22. kép: Az elkészült felső fogpótlás mintán és szájban

## Irodalom

1. LA VECCHIA C, LUCCHINI F, NEGRI E, LEVI F: Trends in oral cancer mortality in Europe. *Oral Oncol* 2004; 40 (4): 433–439. <https://doi.org/10.1016/j.oraloncology.2003.09.013>
2. CHRONOPOULOS A, ZARRA T, EHRENFELD M, OTTO S: Osteoradionecrosis of the jaws: definition, epidemiology, staging and clinical and radiological findings. A concise review. *Int Dent J* 2018; 68 (1): 22–30. <https://doi.org/10.1111/idj.12318>
3. HAROUN K, COBLENS OM: Reconstruction of the mandible for osteoradionecrosis. *Curr Opin Otolaryngol Head Neck Surg* 2019; 27 (5): 401–406. <https://doi.org/10.1097/MOO.0000000000000571>
4. PETROVIC I, ROSEN EB, MATROS E, HURYN JM, SHAH JP: Oral rehabilitation of the cancer patient: A formidable challenge. *J Surg Oncol* 2018; 117 (8): 1729–1735. <https://doi.org/10.1002/jso.25075>
5. KOVÁCS A, FEHÉR A, KISS G, RADNAI M: Daganatműtét miatti marginális mandibulareszekció utáni sebészi és protetikai rehabilitáció. *Fogorv Szle* 1994; 87 (6): 179–182.
6. OBERNA F, CZUCZOR M, FÜZES A: Mandibula angulusz-ramuszés ízületi fejecs pótlása éryneves fibulalebennyel. *Magy Onkol* 2018; 62: 169–174. <https://huon.hu/2018/62/3/0169/0169a.pdf>
7. SAHU SK, MOTWANI BK, DANI A: Prosthetic rehabilitation of edentulous hemimandibulectomy patient: a clinical report. *Clin Case Rep* 2017; 5 (11): 1739–1742. <https://doi.org/10.1002/ccr3.1125>
8. KORALAKUNTE PR, SHAMNUR SN, IYNALLI RV, SHIVMURTHY S: Prosthetic management of hemimandibulectomy patient with guiding plane and twin occlusion prosthesis. *J Nat Sci Biol Med* 2015; 6 (2): 449–453. <https://doi.org/10.4103/0976-9668.160036>
9. MOCHIZUKI Y, OMURA K, HARADA H, MARUKAWA E, SHIMAMOTO H, TOMIOKA H: Functional outcomes with dental prosthesis following simultaneous mandibulectomy and mandibular bone reconstruction. *J Prosthodont Res* 2014; 58 (4): 259–266. <https://doi.org/10.1016/j.jpor.2014.05.001>
10. MARATHE AS, KSHIRSAGAR PS: A systematic approach in rehabilitation of hemimandibulectomy: A case report. *J Indian Prosthodont Soc* 2016; 16 (2): 208–212. <https://doi.org/10.4103/0972-4052.164914>





24. kép: A zárás folyamata, a vezetőnyelv és ferdesík együttesen vezeték a megfelelő helyzetbe a mandibulát.

11. CARR A, BROWN D: *McCracken's Removable Partial Prosthodontics*. (13th ed.) Elsevier, St. Louise, 2015; 315–336.
12. NAIR SJ, APARNA IN, DHANASEKAR B, PRABHU N: Prosthetic Rehabilitation of Hemimandibulectomy Defect with Removable Partial Denture Prosthesis Using an Attachment-Retained Guiding Flange. *Contemp Clin Dent* 2018; 9 (1): 120–122. <https://pubmed.ncbi.nlm.nih.gov/29599597>

13. LINGESHWAR D, APPADURAI R, SSWEDHENI U, PADMAJA C: Prosthodontic management of hemimandibulectomy patients to restore form and function – A case series. *World J Clin Cases* 2017; 5 (10): 384–389. <https://doi.org/10.12998/wjcc.v5.i10.384>
14. Felhívás. A biszfoszfonátok által indukált állcsont oszteonekrózisok megelőzésére és kezelésére II. *Fogorv Szle* 2014; 107: 106–107.
15. SROUSSI HY, EPSTEIN JB, BENSADOUN RJ, SAUNDERS DP, LALLA RV, MIGLIORATI CA, HEAVILIN N, ZUMSTEG Zs: Common oral complications of head and neck cancer radiation therapy: mucositis, infections, saliva change, fibrosis, sensory dysfunctions, dental caries, periodontal disease, and osteoradionecrosis. *Cancer Med* 2017; 6 (12): 2918–2931. <https://doi.org/10.1002/cam4.1221>

JÁSZ B, KÖNIG J, DÉRI T, KÁDÁR L, HERMANN P, KÖRMENDI SZ

### The prosthodontic rehabilitation of a hemimandibulectomy patient

Across Europe, Hungary ranks first in the incidence and the prevalence of oral cancers, which are usually detected in a relatively late stage. Consequently, major resective surgeries are often the only final solution. Due to the complexity of restoration, a multi-disciplinary team approach with close interaction amongst several health science disciplines is required, in which dentist's contribution is crucial.

Maxillofacial prosthodontics, which deals with rehabilitation of patients with deficit and defects of jaws and surrounded soft tissue, is a less known specialty of dentistry. Unfortunately those patients are scarcely referred to these specialists. Yet, as the number of affected patients in Hungary is significantly higher than a European average, such patient's care requires complex treatment planning and creativity to deliver a custom made, individual solution.

This case report presents a review of a successful solution to patient rehabilitation following a mandibular segment resection. Following the resection, several deficiencies caused by the absence of the segment, required compensation. In order to achieve normal function and aesthetics Normally, lack of masticatory muscles attachment causing severe malocclusion and a strong deflection during the opening could be compensated with either a double denture or a removable prosthesis with a guiding flange. In this case report, the latter solution is presented.

After a successful completion of the mandibular resection and the prosthodontic treatment planning, the lower and upper dentures were prepared simultaneously. A combined, fixed and partially removable denture with a palatal ramp was devised for the upper jaw. For the lower jaw, a removable partial denture with a guiding flange was fabricated. After the first two steps, - preparation and impression taking – an extremely challenging registration of the lower-upper jaw relationship was performed, which was repeated several times using different set of tools. Subsequently, the guiding flange and the palatal ramp were constructed and individualized. During the insertion, the occlusion and the proper function of the guiding flange were checked. As a result, completed upper and lower dentures functioned properly, resulting in the patient's satisfaction with the final outcome. During the short and the long-term recalls only minor corrections were performed

*Keywords:* jaw relation record, dental prosthesis design, guiding flange, palatal ramp