

A termékenység megőrzése céljából gyermekkorban végzett petefészekszövet-fagyasztás első hazai esete

Sükösd Zita dr.¹ ■ Fancsovits Péter dr.² ■ Gács Zsófia dr.⁴
Jenővári Zoltán dr.¹ ■ Erdélyi Dániel dr.³

¹Semmelweis Egyetem, Általános Orvostudományi Kar,

II. Gyermekgyógyászati Klinika, Gyermeksebészeti Osztály, Budapest

²Semmelweis Egyetem, Szülészeti és Nőgyógyászati Klinika, Asszisztált Reprodukciós Osztály, Budapest

³Semmelweis Egyetem, Általános Orvostudományi Kar,

II. Gyermekgyógyászati Klinika, Hematológiai Osztály, Budapest

⁴Semmelweis Egyetem, Általános Orvostudományi Kar,

II. Gyermekgyógyászati Klinika, Endokrinológiai Osztály, Budapest

A gyermek onkohematológiai ellátás fejlődésével, a javuló gyógyulási eredményekkel előtérbe kerültek a betegek hosszú távú életminőségében szerepet játszó tényezők. Bizonyos, az onkohematológiában használt kezelések gonadotoxikus hatásúak, károsíthatják a fertilitást, emiatt nemzetközi szinten a termékenységmegőrző eljárások egyre nagyobb teret hódítanak. Magyarországon ezek az eljárások gyermekek számára jelenleg csak részben érhetők el. Az egyik ilyen fontos termékenységmegőrző eljárás a petefészekszövet-fagyasztás és az ezt követő autotranszplantáció. Közleményünkben bemutatjuk a Semmelweis Egyetem II. Gyermekgyógyászati Klinikája, valamint Szülészeti és Nőgyógyászati Klinikája közti együttműködés keretében történt petefészekszövet-fagyasztást, mely az első prepubertáskorban alkalmazott hazai eset. A II. Gyermekgyógyászati Klinikán recidív lymphomatoid granulomatosis miatt kezelt, csontvelő-transzplantációra felterjesztett gyermek a kezelése során tervezetten olyan kemoterápiás kondicionáló kezelésben részesül, mely magas kockázattal petefészek-elégtelenséghez, következményes meddséghez vezethet. Emiatt a család kérését figyelembe véve, a gonadotoxikus kezelést megelőzően, az onkoteam és a szakmai grémium a termékenység megőrzése céljából történő petefészekszövet-fagyasztás (ovarium-krioprezerváció) mellett döntött. A szükséges engedélyek birtokában 2021 decemberében a Gyermekgyógyászati Klinikán a gyermek jobb oldali petefészkét laparoszko-pos úton eltávolítottuk, és a Szülészeti és Nőgyógyászati Klinika Asszisztált Reprodukciós Osztályára szállítottuk, ahol előkészítést követően a szövetmintákat mélyfagyasztottuk hosszú távú tárolás és későbbi autotranszplantáció céljából. Az onkohematológia fejlődésével növekszik az igény a fertilitásmegőrző eljárások iránt. Ezek egy része Magyarországon a felnőtt lakosság számára elérhető, de gyermekkorú betegeknél ilyen beavatkozásokra rutinszerűen még nincs lehetőség. A cikkben bemutatott, egyedi engedélyeztetéssel elvégzett eljárást jelenleg ma Magyarországon gyermekek esetében úttörőnek számít. A szerzők célja a jövőben egy olyan onkofertilitási hálózat létrehozása, mely a későbbiekben alapul szolgálhat a hasonló esetek minél gördülékenyebb ellátásához. *Orv Hetil.* 2023; 164(3): 104–109.

Kulcsszavak: petefészek-krioprezerváció, infertilitás, kemoterápia, onkofertilitás, termékenységmegőrzés

The pioneering case of ovarian cryopreservation in childhood in Hungary

With the development of the paediatric oncohaematological care and improving healing results, the focus on survival with high quality of life increases. Some oncohaematological treatments have a high gonadotoxicity and can cause infertility, therefore the fertility preservation is gaining ground worldwide. Most of the fertility preservation procedures are not yet available in childhood in Hungary. One of the main fertility preservation methods is the ovarian cryopreservation followed by ovarian autotransplantation. The aim of this article is to introduce the first prepubertal ovarian cryopreservation procedure in Hungary. The procedure was a collaboration between the 2nd Department of Paediatrics and the Department of Obstetrics and Gynaecology of Semmelweis University. The patient treated with lymphoblastic granulomatosis was accepted for allogenic bone marrow transplantation, which condi-

tional therapy has a very high gonadotoxic impact, with a consequential infertility. Also responding to the patient's family request, the oncoteam decided to carry out a fertility preservation procedure, an ovarian cryopreservation. With the necessary permits, we carried out the first laparoscopic ovarian removal for cryopreservation in a prepubertal girl at the 2nd Department of Paediatrics of Semmelweis University, resulting the tissue deep frozen at the Department of Obstetrics and Gynaecology of Semmelweis University. With the development of oncohaematological treatments, there is a growing need for fertility preservation methods. Most of these are already available for women, but not for the age group under eighteen. The presented ovarian cryopreservation method for the 13-year-old girl is the pioneer case in Hungary. In the future, the authors aim to create a national oncofertility network that can serve as a basis for the smoothest care of similar cases.

Keywords: ovarian cryopreservation, infertility, chemotherapy, oncofertility, fertility preservation

Sükösd Z, Fancsovits P, Gács Zs, Jenővári Z, Erdélyi D. [The pioneering case of ovarian cryopreservation in childhood in Hungary]. *Orv Hetil.* 2023; 164(3): 104–109.

(Beérkezett: 2022. október 23.; elfogadva: 2022. november 13.)

Rövidítések

APDS = (activated phosphoinositide 3-kinase delta syndrome) aktivált-foszfoinozítid-3-kináz-delta-szindróma; CHOP = ciklofoszfamid, doxorubicin, vinkrisztin, prednizolon; DMSO = dimetil-szulfoxid; EBV = Epstein–Barr-vírus

Az egészségügyi ellátás során nemzetközi szinten mindenhol megfigyelhető gyors fejlődés az onkohematológiai ellátás rohamos javulásában is észlelhető. A gyermekkori daganatos megbetegedések kezelése során az elmúlt évtizedekben a gyógyulási esély egyre növekvő tendenciája miatt előtérbe kerülnek az életminőség kérdései is. Már nemcsak a túlélés, hanem a hosszú távú, jó életminőségű túlélés a cél [1, 2].

A gyermekkori daganatos megbetegedések során alkalmazott daganatellenes kezelések – mint a kemoterápia és a radioterápia – gonadotoxikus hatása a petefészek és a hereszövet elégtelen működéséhez vezethet. Bár a kezelések során évről évre egyre szélesebb körben használhatók az olyan, kevésbé vagy egyáltalán nem gonadotoxikus kezelések, mint az immunterápia vagy a molekuláris genetikai eljárásokon alapuló célzott kezelés, sajnos ezek igazi térhódítása előreláthatólag még hosszú ideig várat magára.

Az ivarszervek korai károsodása a későbbiekben, a daganatos megbetegedésből való gyógyulást követően hormonális működési zavarokhoz, valamint infertilitáshoz vezethet [3, 4]. A gyermekkori hematológiai megbetegedések közül a leggyakrabban a leukaemia és egyes lymphomák terápiás protokolljai esetén kell nagyon magas kockázattal (>80%), korai petefészek-kimerüléssel és következményes infertilitással számolnunk.

Az onkológiai tumorok esetén bizonyos központi idegrendszeri tumorok és a sarcoma protokollja jelent igen magas kockázatot [3, 5]. Egyes szolid tumoros megbetegedések esetén egyre nő az autológcsontvelő-transzplantációk száma, ami az előzetes kondicionáló kezelés, illetve teljes test-besugárzás révén jelentős mér-

tékben növelheti a korai petefészek-kimerülés kockázatát. A meddőség kialakulásának lehetősége mint a daganatellenes terápia egyik legsúlyosabb szövődménye kifejezett lelki terhet jelent a pszichésen egyébként is erősen érintett gyermeknek, családoknak [6].

Míg nemzetközi szinten gyermekkorban már több elfogadott és alkalmazott termékenységmegőrző eljárás ismert, addig Magyarországon ezen eljárások nagy része egyelőre csak a felnőtt lakosság számára férhető hozzá. A különböző daganatos megbetegedések, a kor, a nem, a választott kemoterápiás kezelés, valamint a sugárterápia kumulatív dózisa mind egyedileg befolyásolják a gonadotoxicitást, vagyis az adott ivarmirigy károsodásának mértékét, a korai petefészek-kimerülés és ezzel az infertilitás kialakulásának esélyét [2, 7]. Emiatt minden egyes betegnél egyénileg kell megítélni a jövőbeli károsodás, a meddőség kialakulásának várható mértékét, és erről, illetve ennek jelenlegi megelőzési lehetőségeiről a családot tájékoztatni kell [3].

Amennyiben csak a lokális radioterápia termékenységre gyakorolt hatását kell kiküszöbölnünk, és a gonádokra káros citotoxikus kezelésben a gyermek nem részesül, úgy a legegyszerűbb és gyermekekben is elérhető módszer a gonádok eltakarása a sugárzás károsító hatása elől, illetve a petefészek transzpozíciója (oophoropexia), mely a petefészek sugárzónán kívülre helyezését jelenti egy műtéti eljárással [3, 8]. A termékenység megőrzésére irányuló eljárások között nők esetében rutinszerűen alkalmazott módszer a petesejt vagy embrió fagyasztása. Ez azonban csak a pubertáskor után végezhető el, erre Magyarországon egyelőre nincs törvényi engedély 18 éves kor alatt [5, 9].

Felnőtt nők esetében az onkológiai kezeléseket megelőzően ma már egyre több intézetben végzik el a petefészek egészének vagy egy részének eltávolítását és a petefészek kéregállományának mélyfagyasztását. A fagyasztott petefészekszövet-darabok a későbbiekben a beteg saját szervezetébe visszaültethetők. Az autotranszplantáció végezhető ortotopikus vagy heterotop

helyzetben [10–13]. Petefészekszövet-krioprezerváció a felnőtt lakosság számára jelenleg kutatási program keretében Magyarországon is elérhető [14]. Gyermekes esetében a módszer alkalmazásáról még kevés információ áll rendelkezésünkre, de a nemzetközi ajánlások az ő esetükben is indokoltnak tartják az eljárás elvégzésének mérlegelését gonadotoxikus kezeléseket megelőzően [12].

Cikkünk a termékenység megőrzése céljából elvégzett petefészekszövet-mélyfagyasztás első hazai, gyermekkori alkalmazását hivatott bemutatni.

Felnőttek vonatkozásában a nemzetközi irodalomban már több mint 100 eset ismert, melyben az onkológiai kezelés alatt álló betegek eltávolított petefészekszövetének a gyógyulást követő autotranszplantációja eredményeként egészséges gyermek született [10, 15, 16].

Bár gyermekek esetében nemzetközi szinten, nagy onkológiai centrumokban elvégzik a fent említett beavatkozásokat, és már ismert több eset, amikor gyermekből eltávolított, majd autotranszplantált petefészekkel született egészséges gyermek, az eljárás gyermekek esetében egyelőre még kutatási stádiumban van [17–20]. Ennek ellenére a legtöbb nemzetközi onkohematológiai protokoll már a gyermekkorra vonatkozóan is magában foglalja a kezelés megkezdése előtt a szükséges onkofertilitási kockázat felmérésének szükségességét és a kockázattól függően a termékenység megőrzésére irányuló eljárás elvégzését.

Az elmúlt években nemzetközi szinten használt Edinburgh-kritériumrendszer alapján petefészekszövet-fagyasztást javasolt végezni azokban az esetekben, amelyeknél több mint 50%-ban kell korai petefészek-kimerüléssel számolni, de legalább 80% feletti 5 éves túlélést remélhetünk. Bár az Edinburgh-kritériumrendszert a felnőttellátásban is egyre több támadás éri, gyermekekben bizonyos esetekben, főként prepubertáskorban a rendszer nem minden esetben alkalmazható pontosan, ezért nagyon fontos az esetek egyedi mérlegelése, az eljárásban és az onkológiai kezelésben jártas szakemberek bevonásával történő közös, egyedi döntés a petefészekszövet-fagyasztás szükségességét illetően.

Esetismertetés

A rendelkezésre álló irodalmi adatok alapján hazánkban gyermekkorban első alkalommal végzett petefészek-krioprezervációs eljárás során szerzett tapasztalatainkat foglaljuk össze. Az eljárásban részt vevő 13 éves lánygyermeket EBV-asszociált, Grade 2 típusú lymphomatooid granulomatosis miatt kezeltük Klinikánkon. Kezelése során a gyermek kezdetben rituximabterápiában részesült, s az ennek eredményeként észlelt gyors klinikai javulást követően három hónappal a betegség progresszióját észleltük a proliferáló sejtek korábbinál magasabb arányával. Emiatt a kezelő munkacsoport döntése alapján CHOP- (ciklofoszfamid, doxorubicin, vinkrisztin,

prednizolon) és brentuximab-, vedotinkezelés indult, melyre a gyermek betegsége újra remisszióba került.

Ezt követően a gyermeknek súlyos vírusos encephalitis zajlott, melyből maradványtünetek nélkül gyógyult. Emiatt, valamint kisgyermekkora óta ismert gyulladásoos bélbetegsége miatt genetikai vizsgálatokat indítottunk veleszületett immunhiány irányában, melyek aktivált-PI3K-delta-szindrómát (APDS) igazoltak. A betegség harmadik prezentációja során a testszerte megjelenő subcutan lymphoid csomók mellett a submandibularis, axillaris régióban, valamint az emlőben és a bal tüdőben is észleltünk gócot. A gyermek ezt követően interferon-alfa- és rituximabkezelésben, valamint APDS-e miatt sztirolimuskezelésben részesült.

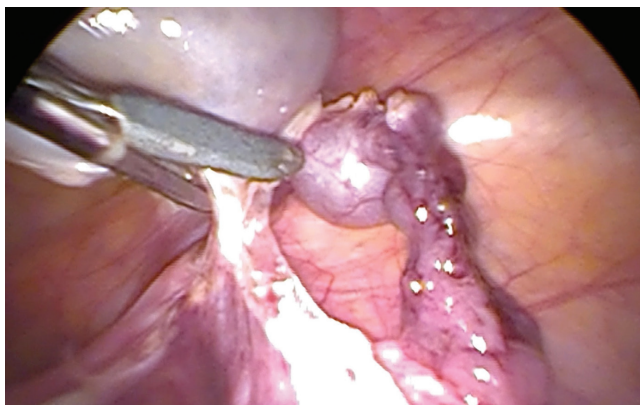
Elsősorban a lymphoproliferatív betegség 2. recidívája miatt allogén haemopoeticus őssejt átültetése mellett döntött a kezelő munkacsoport, de az életveszélyes vírusinfekciókkal járó immundefektus és a gyermek kisdédkora óta zajló, szinte folyamatos kezelést igénylő gyulladásoos bélbetegség gyógyulását is reméltük a transzplantációtól.

Ismert tény, hogy az allogén haemopoeticus őssejt transzplantációjára előkészítő, úgynevezett kondicionáló kezelés olyan magas fokú rizikóval lehet gonadotoxikus hatású, hogy ez a későbbi gyermekvállalást lehetetlenné teheti. A redukált kondicionáló kezelést követően a meddség kialakulásának esélye több mint 50%-ra tehető [3].

A szülőket és a gyermeket is tájékoztattuk a kezelésnek a lehetséges termékenységet érintő káros késői szövődeményeiről, ami lelkileg megviselte a családot. A nemzetközi szakirodalomban elérhető termékenységmegőrző lehetőségekről adott részletes tájékoztatást követően a család maga kérvényezte egy lehetséges fertilitásmegőrző eljárás elvégzését. A gyermek 13 évesen még prepubertáskorban, menarche előtt volt, így esetében az egyetlen, nemzetközileg is elfogadott, ajánlott és végzett termékenységmegőrző eljárás a petefészekszövet mélyfagyasztása.

Magyarországon állami keretek között, érvényes kutatási engedély birtokában a 18 év feletti felnőtt lakosság számára ezeket a beavatkozásokat kutatási program keretében a Semmelweis Egyetem Szülészeti és Nőgyógyászati Klinikáján végzik, míg a petefészekszövet fagyasztása a Klinika Embriológiai Laboratóriumában történik. Hematológusból, endokrinológusból, embriológusból és sebészből összeállt csapat tervezte meg a beavatkozás elvégzésének megteremtéséhez szükséges feltételeket. A beavatkozáshoz egyedi engedélyezési kérelmet nyújtottunk be a Nemzeti Népegészségügyi Központhoz, mely az Egészségügyi Tudományos Tanács Humán Reprodukciós Bizottságának szakhatósági állásfoglalása alapján engedélyezte a prepubertáskorban lévő gyermek petefészekszövetének eltávolítását és fagyasztását.

A beavatkozást minimálinvazív, laparoszkópos úton végeztük el a Semmelweis Egyetem II. Gyermekgyógyászati Klinikáján. A műtét során egy optikai (5 mm) és két



1. ábra | A petefészek laparoszkópos eltávolítása

munkaporton (5 mm) keresztül operáltunk. Mindkét oldali petefészek makroszkóposan ép volt. A jobb petefészeket a petevezeték megkímélésével mobilizáltuk, majd a köldökön keresztül távolítottuk el (1. ábra). Az eltávolítást követően a szövetet szoba-hőmérsékletű Custadiol transzplantációs folyadékba (Essential Pharmaceuticals, LLC, Durham, NC, USA) helyeztük, majd +4 °C-os hőmérsékletre lehűtve az Asszisztált Reprodukciós Osztály Embriológiai Laboratóriumába szállítottuk.

A petefészek feldolgozása során a szöveteket mindig hűtött és steril körülmények között kezeltük. A feldolgozás alatt a petefészek velőállományát eltávolítottuk, a kéregállományból pedig 25 darab, körülbelül 5 × 10 mm-es szövetdarabot fagyasztottunk le (2. ábra). A fagyasztást DMSO-tartalmú fagyasztóoldatban, programozható fagyasztókészülékkel végeztük a munkacsoportunk által korábban leírt módon [14]. A lefagyasztott szövetmintákat folyékony nitrogéngőzben, -196 °C-on tároljuk. A feldolgozás során létrejött, visszaültetésre nem alkalmas apróbb szövetdarabokat a fagyasztást-felolvasztást követő túlélés ellenőrzésére, valamint a szövetminták daganatmentességének ellenőrzésére használjuk fel. A petefészek velőállományát, valamint pár kéregállományi mintát szövettani vizsgálatra küldtünk, mely vizsgálat tumoros sejteket a feldolgozott anyagban

nem talált. A gyermek a posztoperatív időszakot jól töltötte, a műtétet követő 2. napon távozott otthonába.

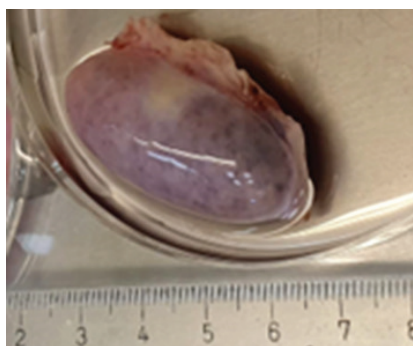
A szövetek túlélését a fagyasztás előtti, valamint a fagyasztás-felolvasztás utáni minták hormontermelésének összehasonlításával igazoltuk a korábban leírt módszerekkel [14]. Ehhez 3 mm átmérőjű cortexdarabokat 21 napon keresztül tenyésztettünk G-TL embriótenyésztő tápoldatban (Vitrolife, Göteborg, Svédország). A tenyésztőoldatból a 3., 7., 14. és 21. napon mintát vettünk, és megmértük az oldatok ösztradiol- és progeszteronkoncentrációját. A fagyasztott-felolvasztott szövetminták hormontermelése hasonló felfutást mutatott, mint a fagyasztás nélküli friss mintáké (3. ábra). Ez arra utal, hogy a fagyasztás, a folyékony nitrogénben történő tárolás és a felolvasztás folyamata nem csökkentette jelentősen a szövetminták életképességét, így várhatóan a visszaültetés céljából fagyasztott szövetek is megőrzik majd életképességüket a felolvasztás után. A túlélés megítéléséhez, valamint a daganatmentesség igazolásához további lefagyasztott szövetminták állnak rendelkezésre.

A mélyfagyasztva tárolt petefészekdarabok a beteg teljes gyógyulását követő 5. tumormentes évtől ültethetők vissza a szervezetébe, amennyiben gyermeket szeretne vállalni.

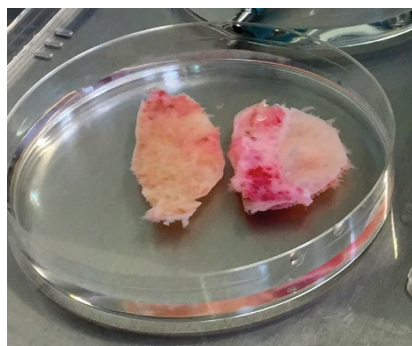
Megbeszélés

Az onkofertilitás az elmúlt 20 évben létrejött olyan orvosszakmai interdiszciplináris terület, mely az onkohematológiai kezelések termékenységre gyakorolt negatív hatásaival, a fertilitásmegőrzés lehetőségeivel foglalkozik [21]. A tumoros betegek gyógyításának rohamos fejlődésével mindinkább előtérbe kerül a betegek megfelelő, hosszú távú életminőségének biztosítása. A jövőbeli meddőség kialakulásának kockázata egyénileg megbecsülhető, ezt a gyermek daganatos megbetegedésének típusa és a választott kezelési protokoll befolyásolja [3, 4].


Az onkohematológiai betegeknél alkalmazott kemoterápiás kezelések, valamint a medence- vagy a teljestestbesugárzás a gonádokat károsíthatja, ami miatt korai



A)

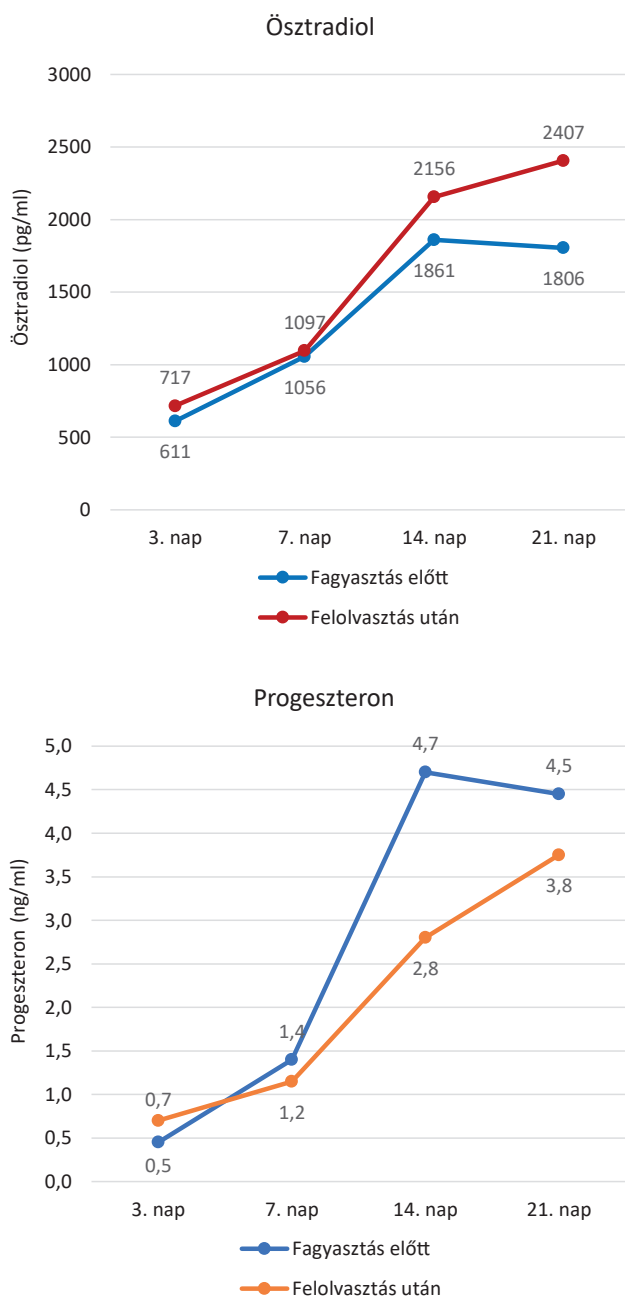


B)



C)

2. ábra | A petefészekszövet feldolgozása és előkészítése mélyfagyasztásra. A) A teljes petefészek a feldolgozás előtt. B) Kéregállomány. C) Fagyasztáshoz előkészített ~5 × 10 mm-es szövetdarabok



3. ábra | Friss és fagyasztott-felolvasztott szövetminták ösztadiol-, valamint progesterontermelése 21 napos szövettényésztés során

petefészkek-kimerülés, következményes infertilitás alakulhat ki. A meddőség kialakulásának lehetősége mint az előbb említett kezelések hosszú távú szövődménye nagy lelki terhet ró a tumoros megbetegedés miatt egyébként is jelentős pszichés terheket viselő gyermekekre és családjára. Ezért az onkohematológiai megbetegedés miatt kezelt gyermekeket és szüleit a citotoxikus kezelés megkezdése előtt részletesen tájékoztatni kell a gonádkárosodás, illetve a fertilitás elvesztésének lehetőségéről és annak várható mértékéről [6, 12].

Míg Európa és Amerika számos országában a különböző termékenységmegőrző eljárások már elérhetők és a mindennapi protokoll részét képezik az érintett betegek

számára, addig Magyarországon erre 18 év alatti gyermekek esetében – leszámítva a gonádranszpozíciós eljárást – szinte egyáltalán nincs lehetőség [4, 9, 10, 19]. Az Intézményünkben elvégzett petefészkek-krioprezervációs eset bizonyítja, hogy az érintett családokban igény van a választható fertilitásmegőrző beavatkozások elérhetőségére.

A Magyarországon gyermekek esetén elsőként Intézményünkben elvégzett petefészkek-krioprezervációs eljárás, bár még nemzetközi szinten is kísérleti stádiumban van, megadhatja a lehetőséget, hogy a tumoros megbetegedésből gyógyult gyermeknek a fogamzóképes kort elérve az eltávolított petefészkek autotranszplantációját követően saját fogantatású gyermeke születhessen.

A jelen eset igen nehézkes és bonyolult engedélyezési procedúrán ment keresztül: erre sokszor nincs lehetőség az igen rövid időablak miatt, melyet a betegség felismerése és a daganatellenes kezelés mielőbbi megkezdése közötti időszak jelent. Bízunk benne, hogy jelen esetünk nem egyedi példa lesz, hanem interdiszciplináris együttműködés keretein belül orvosokból, biológusokból, kutatókból összeálló csapattal sikerül egy olyan magyarországi gyermekfertility hálózat kiépítése és engedélyeztetése, mely által a fent leírt beavatkozás minden érintett beteg számára könnyen és időben elérhetővé válik.

Anyagi támogatás: A közlemény megírása anyagi támogatásban nem részesült.

Szerzői munkamegosztás: S. Z.: A kézirat megírása, koncepció, az eset engedélyeztetése, kivitelezése. F. P.: A kézirat megírása, az eset engedélyeztetése, a laboratóriumi munkák kivitelezése. J. Z.: A kézirat javítása, az eset kivitelezése. G. Zs.: A kézirat javítása, az eset engedélyeztetése. E. D.: A kézirat javítása, az eset engedélyeztetése, kivitelezés. A közlemény végleges változatát valamennyi szerző elolvasta és jóváhagyta.

Érdekltségek: A szerzőknek nincsenek érdekltségeik.

Irodalom

- [1] Gatta G, Botta L, Rossi S, et al. Childhood cancer survival in Europe 1999–2007: results of EURO CARE-5. A population-based study. *Lancet Oncol.* 2014; 15: 35–47. Erratum: *Lancet Oncol.* 2014; 15: e52.
- [2] Jensen AK, Reznitzer C, Macklon TK, et al. Cryopreservation of ovarian tissue for fertility preservation in a large cohort of young girls: focus on pubertal development. *Hum Reprod.* 2017; 32: 154–164.
- [3] Brougham M, Mitchell R, Lane S. Oncofertility Consensus Document V3.0 2019. Compiled by members of the CCLG Late Effects Group. Children's Cancer and Leukaemia Group, Leicester.
- [4] Oktay K, Harvey BE, Loren AW. Fertility preservation in patients with cancer: ASCO clinical practice guideline update summary. *J Oncol Pract.* 2018; 14: 381–385.

- [5] Sápy T, Póka R. Oncofertility and therapeutic modalities. Survey of literature. [Onkofertilitás és kezelési lehetőségei. Irodalmi áttekintés.] *Orv Hetil.* 2017; 158: 683–691. [Hungarian]
- [6] Tschudin S, Bitzer J. Psychological aspects of fertility preservation in men and women affected by cancer and other life-threatening diseases. *Hum Reprod Update* 2009; 15: 587–597.
- [7] Wallace W, Anderson A, Irvine D. Fertility preservation for young patients with cancer: who is at risk and what can be offered? *Lancet Oncol.* 2005; 6: 209–218. Erratum: *Lancet Oncol.* 2005; 6: 922.
- [8] Rasool N, Rose PG. Fertility-preserving surgical procedures for patients with gynecologic malignancies. *Clin Obstet Gynecol.* 2010; 53: 804–814.
- [9] Anderson RA, Amant F, Braat D, et al. ESHRE guideline: female fertility preservation. *Hum Reprod.* 2020; 2020: hoaa052.
- [10] Donnez J, Dolmans MM. 7M. Ovarian cortex transplantation: 60 reported live births brings the success and worldwide expansion of the technique towards routine clinical practice. *J Assist Reprod Genet.* 2015; 32: 1167–1170.
- [11] Donnez J, Dolmans MM. Fertility preservation in women. *Nat Rev Endocrinol.* 2013; 9: 735–749.
- [12] Jadoul P, Dolmans MM, Donnez J. Fertility preservation in girls during childhood: is it feasible, efficient and safe and to whom should it be proposed? *Hum Reprod Update* 2010; 16: 617–630.
- [13] Santaballa A, Márquez-Vega C, Rodríguez-Lescure Á, et al. Multidisciplinary consensus on the criteria for fertility preservation in cancer patients. *Clin Transl Oncol.* 2022; 24: 227–243.
- [14] Fancsovits P, Urbancsek J, Fónyad L, et al. First attempts in the introduction of cryopreservation of ovarian tissues. [Kezdeti tapasztalataink a petefészekszövet-fagyasztás bevezetésével.] *Orv Hetil.* 2016; 157: 1947–1954. [Hungarian]
- [15] Van der Ven H, Liebenthron J, Beckmann M, et al. Ninety-five orthotopic transplantations in 74 women of ovarian tissue after cytotoxic treatment in a fertility preservation network: tissue activity, pregnancy and delivery rates. *Hum Reprod.* 2016; 31: 2031–2041.
- [16] Dolmans MM, von Wolff M, Poirot C, et al. Transplantation of cryopreserved ovarian tissue in a series of 285 women: a review of five leading European centers. *Fertil Steril.* 2021; 115: 1102–1115.
- [17] Demeestere I, Simon P, Dedeken L, et al. Live birth after autograft of ovarian tissue cryopreserved during childhood. *Hum Reprod.* 2015; 30: 2107–2109.
- [18] Hornshøj VG, Dueholm M, Mamsen LS, et al. Hormonal response in patients transplanted with cryopreserved ovarian tissue is independent of whether freezing was performed in childhood or adulthood. *J Assist Reprod Genet.* 2021; 38: 3039–3045.
- [19] Practice Committee of the American Society for Reproductive Medicine. Fertility preservation in patients undergoing gonadotoxic therapy or gonadectomy: a committee opinion. *Fertil Steril.* 2019; 112: 1022–1033.
- [20] Corkum KS, Laronda MM, Rowell EE. A review of reported surgical techniques in fertility preservation for prepubertal and adolescent females facing a fertility threatening diagnosis or treatment. *Am J Surg.* 2017; 214: 695–700.
- [21] Woodruff TK. The emergence of a new interdisciplinary: oncofertility. *Cancer Treat Res.* 2007; 138: 3–11.

(Sükösd Zita dr.,
Budapest, Irhás árok 53., 1121
e-mail: zitasukosd@yahoo.com)

„Nullus est tam tutus quaestus quam quod habeas parcere.”
(Nincs biztosabb nyereség, mint ha megóvod tulajdonod.)