

# Subcutan és intramuscularis heterotop kalcifikáció a nyakon 42 évvel a sugárkezelést követően

Pfiszterer Péter dr.<sup>1\*</sup> ■ Vass Gábor dr.<sup>1\*</sup> ■ Rovó László dr.<sup>1</sup>  
Perényi Ádám dr.<sup>1</sup> ■ Kelemen Gyöngyi dr.<sup>2</sup> ■ Bach Ádám dr.<sup>1</sup>

<sup>1</sup>Szegedi Tudományegyetem, Szent-Györgyi Albert Orvostudományi Kar,  
Fül-Orr-Gégészeti és Fej-Nyaksebészeti Klinika, Szeged

<sup>2</sup>Szegedi Tudományegyetem, Szent-Györgyi Albert Orvostudományi Kar, Onkoterápiás Klinika, Szeged

A sugárkezelés indukálta heterotop szövetkalcifikáció az irradiáció rendkívül ritka szövödménye a fej-nyaki régióban. Esetismertetésünkben egy nagy kiterjedésű, kombinált – subcutan és intramuscularis elhelyezkedésű –, sugárkezelés indukálta heterotop kalcifikációt mutatunk be a nyaki régióban. A 80 éves férfi beteg 2 hónapja tartó nyelési nehezítettség és a nyakon kialakult fájdalmas, fekélyszerű elváltozás miatt jelentkezett klinikánkon. 42 évvel ezelőtt T3N0M0-stádiumú glotticus laphámcarcinoma miatt teljes gégeeltávolításban, valamint 80 Gy összdózisú radioterápiában részesült. A szövettani és a CT-vizsgálat kizárta a residuális vagy a másodlagos malignitás lehetőségét. A CT-angiográfia kiterjedt subcutan és intramuscularis kalcifikációt mutatott a nyaki bőrfekély, illetve a hypopharynx falának közvetlen közelében, valamint az arteria carotis communis és az arteria vertebralis kétoldali teljes elzáródását írta le. A sebészi kezelés során a meszesedett terület eltávolítását követően a defektust fasciocutan transzpozíciós lebeny-nyel zártuk. A páciens az elmúlt 48 hónapban tünetmentesnek bizonyult. A sugárkezelés elengedhetetlen szerepet játszik a fej-nyaki régió laphámrákjainak kezelésében. A nagyban deformált posztoperatív anatómia, a kiterjedt hegképződés, a sugárkezelés okozta fibrosis, valamint a bőr és a bőr alatti szövetek kalcifikációja összességében szokatlan, atípusos elváltozások kialakulásához vezethet. Orv Hetil. 2023; 164(10): 383–387.

**Kulcsszavak:** esetismertetés, fej-nyak, gégetumor, heterotop kalcifikáció, sugárkezelés

## Subcutaneous and intramuscular heterotopic calcification of the neck 42 years after radiotherapy

Radiotherapy-induced heterotopic tissue calcification is an exceedingly rare complication in the head and neck region. We report a patient with extensive, radiotherapy-induced, combined subcutaneous and intramuscular, heterotopic calcification of the neck. An 80-year-old male presented with a 2-month history of severe dysphagia and a painful ulcer on the neck 42 years after salvage total laryngectomy following radiotherapy (total dose: 80 Gy) for a T3N0M0 glottic squamous cell carcinoma. We excluded recurrence or secondary malignancy by biopsy and performed computed tomography, which revealed subcutaneous and intramuscular calcification in the area of the skin ulcer and close to the hypopharyngeal wall, moreover, total occlusion of the common carotid and vertebral arteries bilaterally. Surgical correction involved removing the calcified lesions and closure using fasciocutaneous flap transposition. The patient has been asymptomatic for the past 48 months. Radiotherapy plays an essential role in the treatment of patients with head and neck squamous cell carcinoma. Distorted postoperative anatomy, excessive scar formation, radiotherapy-induced fibrosis as well as skin and subcutaneous tissue calcification can present as atypical findings.

**Keywords:** case report, head and neck, heterotopic calcification, laryngeal tumor, radiotherapy

Pfiszterer P, Vass G, Rovó L, Perényi Á, Kelemen Gy, Bach Á. [Subcutaneous and intramuscular heterotopic calcification of the neck 42 years after radiotherapy]. Orv Hetil. 2023; 164(10): 383–387.

(Beérkezett: 2022. december 23.; elfogadva: 2023. január 15.)

\*Pfiszterer Péter dr. és Vass Gábor dr. megosztott első szerzők.

## Rövidítések

CT = (computed tomography) komputertomográfia

A 2020-as év nemzetközi statisztikái alapján a gége laphám eredetű malignus megbetegedése a fej-nyaki régióban jelentkező daganatok harmadik leggyakoribb típusa [1, 2]. Habár a T3-stádiumú gégetumorkok optimális kezelési stratégiáját illetően nincs teljes mértékű konszenzus, az esetek többsége agresszív multimodális kezelést igényel, mely súlyos mellékhatásokkal és az életminőség kifejezett romlásával járhat [3–6]. Az érintettek relatíve magas életkora, a dohányzás és/vagy alkoholfogyasztás, a kísérő betegségek (jellemzően a diabetes, illetve a cardiovascularis kórképek) és a betegek alacsony szocioökonómiai státusza mind-mind csökkentik a betegségmentes túlélés esélyét, és egyúttal növelik a szövődmények számát, súlyosságát, valamint az atípusos elváltozások kialakulásának lehetőségét [7, 8]. Ilyen kifejezetten ritka szövődmény a fej-nyaki régióban jelentkező, sugárkezelés indukálta heterotop kalcifikáció is. Az alábbiakban egy teljes gégeeltávolításban és sugárkezelésben részesült beteget mutatunk be, akinél a kórkép évtizedekkel az onkológiai kezelést követően subcutan és intramuscularis területen jelentkezett, fájdalmas bőrfekély és nyelési nehezítettség formájában.

## Esetbemutató

A 80 éves férfi beteget két hónapja tartó súlyos nyelési nehezítettség, illetve fájdalom, valamint a tracheostómájához közeli nyaki területen kialakult fájdalmas bőrfekély miatt vizsgáltuk ambulanciánkon (1/a ábra). 42 évvel korábban T3N0M0-stádiumú laphámcarcinoma-gégetumor miatt két szériában 30-30 Gy sugárkezelésben részesült, majd ennek eredménytelensége okán „salvage” gégeeltávolítás történt. A szövettani vizsgálat tumormentes reszekciós széleket írt le. A beteg további 20 Gy összdózisú posztoperatív sugárkezelést kapott, melynek kapcsán szövődmények nem jelentkeztek. A rendszeres kontrollvizsgálatok során lokális vagy távoli tumorrecidíva nem igazolódott. A beteg fül-orr-gégészeti szempontból egészen mostanáig tünetmentes volt.

Az esetleges malignitás kizárására a fekélyszerű nyaki elváltozás felszínéből helyi érzéstelenítésben biopsziát vettünk. A szövettani vizsgálat hialinizáló fibrosist és dystrophiás kalcifikációt írt le, malignitás jelei nélkül. A nyaki fekély mikrobiológiai mintái negatívnak bizonyultak, a tracheostómából vett váladék vizsgálata *Proteus mirabilis* kolonizációját mutatta. A nyaki erek ultrahangvizsgálata mindkét arteria (a.) carotis communisban koncentrikus meszes plakkokat véleményezett, a jobb oldali a. carotis interna és externa rendszerében minimális áramlás jeleivel. A bal oldali carotisrendszert a kiterjedt meszes plakkok miatt nem lehetett értékelni. Az ezt követően elvégzett CT-angiográfia mindkét oldalon az a. carotis communisok és vertebralisok teljes elzáródását

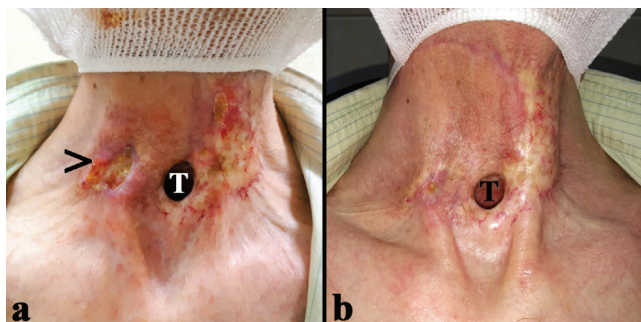írta le (2/a ábra). A részlegesen elzáródott a. carotis internában retrográd áramlást tapasztaltak az ipsilaterális a. carotis externának felől (2/b ábra). A bőrfekély területén 9 × 12 × 23 mm-es, szabálytalan alakú meszesedés ábrázolódott, emellett egy, a hypopharynx falát bedomborító kalcifikáció is leírásra került (2/c ábra). A szöveti kalcifikáció általános okainak (hyperparathyreodizmus, trauma, idült veseelégtelenség) kizárása után sugárkezelés okozta heterotop kalcifikációt véleményeztünk.

A hatástalan konzervatív lokális bőrgyógyászati kezelés (szalicil- és bórsavtartalmú kenőcs, intelligens kötszer [Mepilex® Ag, Mölnlycke Health Care AB, Göteborg, Svédország]), továbbá a folyamatosan növekvő fájdalom és nyelési nehezítettség miatt a nyaki feltárás mellett döntöttünk. Mivel érsebészeti rekonstrukció nem jött szóba, elsődleges célunk a fekély és a kalcifikálódott nyaki lágy részek eltávolítása volt. A meszes elváltozás roncsolta a jobb oldali, elzáródott a. carotis communis elülső falát, így azt 4 cm hosszúságban reszekálni kényszerültünk (3/a és 3/b ábra). Az obstruáló atheroscleroticus plakkokat részben eltávolítottuk az a. carotis communis distalis és proximalis csomkjából, és azokat lekötésekkel láttuk el. Mindeközben lumenes vérzést nem észleltünk. Ezt követően feltártuk az a. carotis communis közelségében lévő, különálló intramuscularis kalcifikációt is, amely komprimálta és részben erodálta a hypopharynx falát. Ennek következtében az algarati fal kb. 1 cm-es szakaszának rekonstruálását is elvégeztük (3/a ábra). Végezetül nasogastricus táplálószondát vezetettünk le, illetve a keletkezett bőrdefektust a nyak jobb oldaláról vett transzpozíciós fasciocutan lebennyel zártuk (3/c és 3/d ábra).

A posztoperatív időszakban a páciens 7 napig 3 × 1,2 g parenterális amoxicillin/klavulánsav antibiotikumkezelést kapott. A 3. posztoperatív napon kis méretű pharyngocutan fistula jelei mutatkoztak. A sipoly konzervatív kezelés hatására a 24. posztoperatív napra teljesen záródott. A nasogastricus szondát a 4. posztoperatív héten távolítottuk el. Ezt követően a kontrasztanyag nyelőcsőpasszázs-vizsgálat kóros kontrasztanyag-kilépést nem mutatott. A műtéti specimen szövettani vizsgálata összhangban volt a preoperatív vizsgálattal. A malignitás lehetőségét kizárta, emellett kiterjedt, előrehaladott fibrosist és meszesedést írt le, mely a sugárkezelés következménye lehetett. A páciens nyaki sebe a 3. posztoperatív hónapra teljesen meggyógyult. A beteg 48 hónapja panaszmentes, nyelési funkciója kielégítő, és nem befolyásolja az életminőségét (1/b ábra).

## Megbeszélés

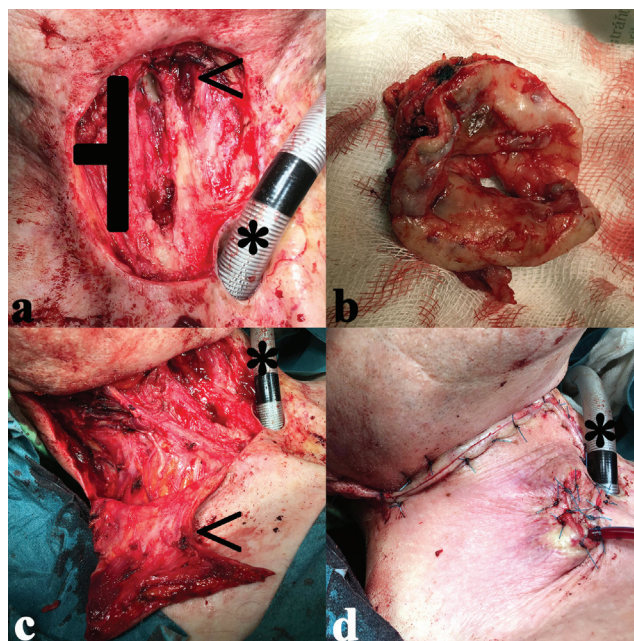
A heterotop kalcifikáció aktív metabolikus folyamat, melynek során kalciumsó-depozitumok jönnek létre ép vagy sérült szövetekben [9, 10]. Lehetséges etiológiai faktorként felmerül a hypercalcaemia, gyulladáso és metabolikus megbetegedések, traumák, fertőzések, továbbá lokális ischaemia [11]. Sugárkezelés következményeképp



1. ábra Pre- és posztoperatív nyaki status. a) Sugárkezelés okozta kiterjedt fibrosis és fekély a tracheostoma mellett. b) A transzpozíciós lebény teljes beépülése a harmadik posztoperatív hónapban  
> = fekély; T = tracheostoma

pen csak ritkán alakul ki, azonban az irradiáció hosszú távú mellékhatásaként leírták már emlő-, méhnyak-, endometrium- és húgyhólyagdaganatban szenvedő betegeknél, illetve seminómák és sarcomák esetében is [10, 12]. Mindmáig összesen 3, a fej-nyaki régiót érintő eset található a nemzetközi szakirodalomban: 2 subcutan, 1 pedig retropharyngealis elváltozásként [13–15]. Ritkásága ellenére a kórkép ismerete fontos, hiszen a sugárkezelés az onkológiai betegellátás egyik alappillére [1, 3].

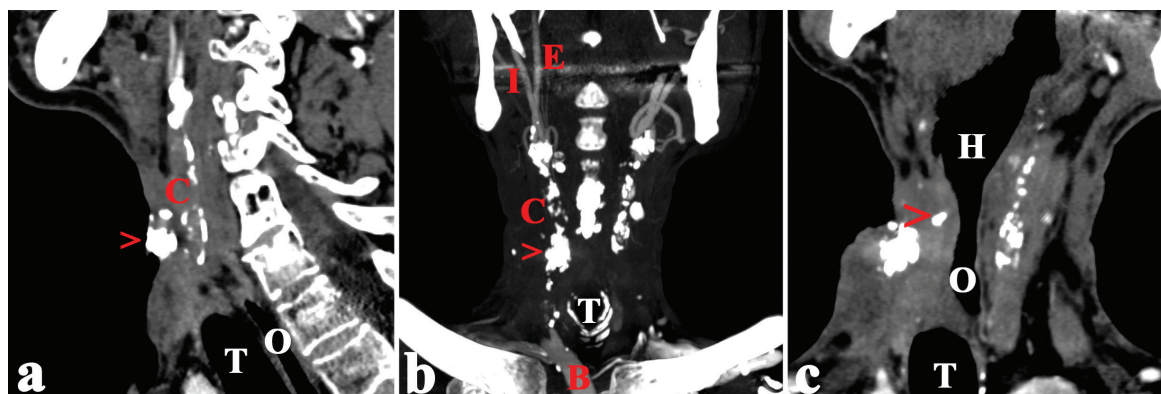
A patogenezis máig nem tisztázott teljes mértékben. Az irradiáció következtében kialakuló szimultán micro- és macrovascularis károsodás következményes hipoperfúzióhoz és hypoxiához vezet, mely tényezők bizonyosan szerepet játszanak a kórkép kialakulásában [10, 16–18]. Ilyen jellegű kalcifikációk szinte kizárólag az onkológiai betegségek hosszú távú túlélői között alakulnak ki nagy dózisos besugárzást követően, és általában más súlyos irradiációs károsodásokkal, fekélyképződéssel és fibrosissal társulnak [10, 12, 13, 19–21]. A nagyban torzult posztoperatív anatómiai kép, a kiterjedt hegképződés, a sugárkezelés okozta fibrosis, valamint a bőr és a bőr alatti régiók kalcifikációja atípusos



3. ábra Intraoperatív felvételek a subcutan és intramuscularis meszesedés eltávolításáról. a) A fekély, a kalcifikálódott és fibroticus lágy részek és az a. carotis communis meszes elülső fala (†) eltávolításra került a hypopharynx falának bedomborodását okozó meszesedéssel együtt (<). b) Az eltávolított fekélyes bőrelváltozás. c) A kipreparált romboid fasciocutan lebény (<). d) A defektus sikeres primer zárása a transzpozícionált lebénnyel  
\* = endotrachealis tubus

elváltozások keletkezését okozhatja, amit az általunk bemutatott eset is bizonyít [22].

A gyakori etiológiájú (alsó végtagi vénás pangás miatti, nyomási pontokon megjelenő, diabeteses neuropathia, valamint artériás elégtelenség által okozott fekélyek) diagnosztikája általában nem jelent kihívást [23]. A sugárkezelés indukálta bőrfekélyek ugyancsak könnyen azonosíthatók, a nagy fokú kalcifikáció azonban bizonyos esetekben jelentősen megnehezítheti a pontos



2. ábra Preoperatív nyaki CT-angiográfia. a) Szabálytalan alakú meszesedés látható a fekély területén a jobb oldali a. carotis communis közelében. Az ér teljesen elzáródott, falában kiterjedt meszesedés látható. Sagittális metszet. b) A véráramlás teljes hiánya a jobb oldali a. carotis communisban; az a. carotis interna a részlegesen elzáródott ipsilaterális a. carotis externa felől telődik. Koronális metszet. c) Egy további, különálló kalcifikáció a hypopharynx falát komprimálja. Sagittalishoz közeli ferde metszet  
> = kalcifikáció; B = arteria brachiocephalica; C = jobb oldali arteria carotis communis; E = jobb oldali arteria carotis externa; H = algarat; I = jobb oldali arteria carotis interna; O = nyelőcső; T = trachea/tracheostoma

diagnózis felállítását. Annak ellenére, hogy teljes gégeeltávolítást követően a lokális recidívák 90%-a 3 évvel a kezelés megkezdését követően alakul ki, az esetleges tumorrecidíva vagy a másodlagos malignitás kizárása elsődleges fontosságú évtizedekkel az onkológiai kezelést követően is [24, 25].

A sugárkezelés okozta bőrelváltozások sebészi kezelése igen összetett feladat, hiszen a sebek környezetében kialakuló fibrosis és hegképződés a radioterápia indukálta vascularis megbetegedéssel karöltve jelentősen korlátozza a rekonstrukciós lehetőségeket [26, 27]. A dystrophiás meszesedések sebészeti ellátása jelenleg még mindennemű protokollt nélkülöz, de azon fájdalmas terimek és fekélyek, amelyek visszatérő fertőzésekkel, a funkció és így az életminőség csökkenésével járnak, egyértelműen sebészi eltávolítást igényelnek a spontán progresszió megelőzésére [28, 29]. A sebészi rekonstrukció eszköztárába a különböző fasciocutan, myocutan és szabad lebenyek tartoznak. A fej-nyaki régió kis és közepes defektusainak zárására a romboid (Limberg-) lebeny sokoldalú, biztonságosan alkalmazható, egyénre szabható rekonstrukciós alternatíva, mely válogatott esetekben kiterjedt defektusoknál is megfelelő kozmetikai eredményt nyújt [30–32]. A sebész igénye szerint széles határok között formázhatja a lebenyt, fontos azonban kiemelni, hogy annak túlélése a környező szövetek minőségétől függ, melyek a hegesedés, a sugárkezelés és a vascularis elváltozások következtében nagymértékben károsodottak lehetnek.

## Következtetés

Mivel a gégetumorkok általában az élet 6. évtizedében jelentkeznek, és csupán a betegek 10%-a fiatalabb 40 évesnél, további széles körű vizsgálatok szükségesek az onkológiai kezelés hosszú távú szövődményeinek pontosabb tisztázásához [33, 34]. A különböző modalitású onkológiai terápiák kombinálása az atípusos szövődmények hajlamosító tényezője lehet. Habár a tumorrecidíva és a másodlagos malignitás kizárása mindenfajta kivizsgálás abszolút prioritása, az esetleges atípusos elváltozások mihamarabbi felismerése és megfelelő kezelése kiemelt fontosságú az egyébként is csökkent életminőségű onkológiai betegek körében.

*Anyagi támogatás:* A közlemény megírása, illetve a kapcsolódó kutatómunka anyagi támogatásban nem részesült.

*Szerzői munkamegosztás:* P. P.: A műtét dokumentálása, szakmai kutatómunka, a tanulmány megszövegezése. V. G.: A műtét elvégzése, szakmai kutatómunka, a tanulmány megszövegezése. R. L. és P. Á.: Szakmai ellenőrzés. K. Gy.: Onkológiai konzultáció. B. Á.: A műtét

elvégzése, szakmai kutatómunka, a tanulmány megszövegezése. A cikk végleges változatát valamennyi szerző elolvasta és jóváhagyta.

*Érdekeltségek:* A szerzőknek nincsenek érdekeltségeik.

## Irodalom

- [1] Johnson DE, Burtneß B, Leemans CR, et al. Head and neck squamous cell carcinoma. *Nat Rev Dis Primers* 2020; 6: 92.
- [2] World Health Organization, International Agency for Research on Cancer. Cancer Fact Sheets, larynx. Available from: <https://gco.iarc.fr/today/data/factsheets/cancers/14-Larynx-factsheet.pdf> [accessed: 22 Dec 2022].
- [3] Elicin O, Giger R. Comparison of current surgical and non-surgical treatment strategies for early and locally advanced stage glottic laryngeal cancer and their outcome. *Cancers (Basel)* 2020; 12: 732.
- [4] Karatzanis AD, Psychogios G, Waldfahrer F, et al. Management of locally advanced laryngeal cancer. *J Otolaryngol Head Neck Surg.* 2014; 43: 4.
- [5] Pfister DG, Laurie SA, Weinstein GS, et al. American Society of Clinical Oncology clinical practice guideline for the use of larynx-preservation strategies in the treatment of laryngeal cancer. *J Clin Oncol.* 2006; 24: 3693–3704.
- [6] Terrell JE, Fisher SG, Wolf GT. Long-term quality of life after treatment of laryngeal cancer. The Veterans Affairs Laryngeal Cancer Study Group. *Arch Otolaryngol Head Neck Surg.* 1998; 124: 964–971.
- [7] Singh B, Bhaya M, Zimble M, et al. Impact of comorbidity on outcome of young patients with head and neck squamous cell carcinoma. *Head Neck* 1998; 20: 1–7.
- [8] Leite IC, Koifman S. Survival analysis in a sample of oral cancer patients at a reference hospital in Rio de Janeiro, Brazil. *Oral Oncol.* 1998; 34: 347–352.
- [9] O'Brien EJ, Frank CB, Shrive NG, et al. Heterotopic mineralization (ossification or calcification) in tendinopathy or following surgical tendon trauma. *Int J Exp Pathol.* 2012; 93: 319–331.
- [10] Carl UM, Hartmann KA. Heterotopic calcification as a late radiation effect: report of 15 cases. *Br J Radiol.* 2002; 75: 460–463.
- [11] Seifert G. Heterotopic extraosseous calcification (calcinosis). Etiology, pathogenesis and clinical importance. [Heterotopie (extraossäre) Verkalkung (Kalzinose). Ätiologie, Pathogenese und klinische Bedeutung. *Pathologie* 1997; 18: 430–438. [German]]
- [12] Amin R, Hamilton-Wood C, Silver D. Subcutaneous calcification following chest wall and breast irradiation: a late complication. *Br J Radiol* 2002; 75: 279–282.
- [13] Plzak J, Kalitova P, Urbanova M, et al. Subcutaneous calcification in the pectoralis major flap: a late complication of radiotherapy. *Br J Radiol.* 2011; 84: e221–e223.
- [14] Park J, Lee S, Joo KB. Growing heterotopic calcification in the prevertebral space of a cervical spine as a late complication of irradiation: case report. *Korean J Radiol.* 2014; 15: 140–144.
- [15] Mahomed F, Rikhotso E, Altini M. Subcutaneous calcinosis as late sequela of radiotherapy to the neck. *J Oral Maxillofac Surg.* 2011; 69: e123–e127.
- [16] Gujral DM, Chahal N, Senior R, et al. Radiation-induced carotid artery atherosclerosis. *Radiother Oncol.* 2014; 110: 31–38.
- [17] Scott AS, Parr LA, Johnstone P. Risk of cerebrovascular events after neck and supraclavicular radiotherapy: a systematic review. *Radiother Oncol.* 2009; 90: 163–165.
- [18] Carpenter DJ, Mowery YM, Broadwater G, et al. The risk of carotid stenosis in head and neck cancer patients after radiation therapy. *Oral Oncol.* 2018; 80: 9–15.

- [19] Cooper JS, Fu K, Marks J, et al. Late effects of radiation therapy in the head and neck region. *Int J Radiat Oncol Biol Phys.* 1995; 31: 1141–1164.
- [20] Becker M, Schroth G, Zbären P, et al. Long-term changes induced by high-dose irradiation of the head and neck region: imaging findings. *Radiographics* 1997; 17: 5–26.
- [21] Vainright JR, Diaconis JN, Haney PJ. Presternal soft tissue calcifications following mediastinal radiotherapy for Hodgkin's disease. *Chest* 1987; 91: 136–137.
- [22] Bray FN, Simmons BJ, Wolfson AH, et al. Acute and chronic cutaneous reactions to ionizing radiation therapy. *Dermatol Ther (Heidelb.)* 2016; 6: 185–206.
- [23] Markova A, Mostow EN. US skin disease assessment: ulcer and wound care. *Dermatol Clin.* 2012; 30: 107–111.
- [24] Brandstorp-Boesen J, Sørnum Falk R, Folkvard Evensen J, et al. Risk of recurrence in laryngeal cancer. *PLoS ONE* 2016; 11: e0164068.
- [25] Kothari P, Trinidad A, Hewitt RJ, et al. The follow-up of patients with head and neck cancer: an analysis of 1,039 patients. *Eur Arch Otorhinolaryngol.* 2011; 268: 1191–1200.
- [26] Panuncialman J, Falanga V. Basic approach to inflammatory ulcers. *Dermatol Ther.* 2006; 19: 365–376.
- [27] Kim JM, Kim SA, Kwon HJ, et al. Reconstruction of radiation-induced ulcers with free flaps using the perforating vessel as a recipient vessel. *Microsurgery* 2019; 39: 613–620.
- [28] Lewis VJ, Holt PJ. Subcutaneous calcification following high-dose radiotherapy. *Br J Dermatol.* 2004; 150: 1049–1050.
- [29] Schmitz CC, Haas H, Müller-Stromberg J. Endoscopic treatment of calcinosis circumscripta of the hip joint: a report of 2 cases of arthroscopic removal of a calcific deposition between the labrum and capsule. *Arthroscopy* 2010; 26: 1135–1138.
- [30] Eid IN, Arosarena OA. Reconstruction of cutaneous cancer defects of the head and neck. *Otolaryngol Clin North Am.* 2021; 54: 379–395.
- [31] Kang AS, Kang KS. Expanding the scope of rhomboid flap: large cutaneous defect reconstruction. Case report. *Ann Med Surg (Lond)* 2021; 62: 369–372.
- [32] Kang AS, Kang KS. Rhomboid flap for large cutaneous trunk defect. *Plast Reconstr Surg Glob Open* 2020; 8: e2932.
- [33] Nachalon Y, Alkan U, Shvero J, et al. Assessment of laryngeal cancer in patients younger than 40 years. *Laryngoscope* 2018; 128: 1602–1605.
- [34] Singh B, Alfonso A, Sabin S, et al. Outcome differences in younger and older patients with laryngeal cancer: a retrospective case-control study. *Am J Otolaryngol.* 2000; 21: 92–97.

(Bach Ádám dr.,  
Szeged, Tisza Lajos krt. 111., 6725;  
e-mail: bach.adam@med.u-szeged.hu)

„Aliud ex alio malum gignitur.”  
(Egyik baj szüli a másikat.)

A cikk a Creative Commons Attribution 4.0 International License (<https://creativecommons.org/licenses/by/4.0/>) feltételei szerint publikált Open Access közlemény, melynek szellemében a cikk bármilyen médiumban szabadon felhasználható, megosztható és újraközölhető, feltéve, hogy az eredeti szerző és a közlés helye, illetve a CC License linkje és az esetlegesen végrehajtott módosítások feltüntetésre kerülnek. (SID\_1)