

# Bardet–Biedl-szindróma – két BBS10 génvariánssal diagnosztizált beteg esete

MAKHOUL SÁRA DR.<sup>1</sup>, SZABÓ VIKTÓRIA DR.<sup>2</sup>, NAGY ZOLTÁN ZSOLT DR.<sup>2</sup>, FODOR MARIANN DR.<sup>1</sup>

<sup>1</sup>Debreceni Egyetem, Általános Orvostudományi Kar, Szemészeti Tanszék, Debrecen (Igazgató: Dr. Fodor Mariann, egyetemi docens)

<sup>2</sup>Semmelweis Egyetem, Szemészeti Klinika, Budapest (Igazgató: Prof. Dr. Nagy Zoltán Zsolt, egyetemi tanár)

**Bevezetés:** A Bardet–Biedl-szindróma (BBS) egy ritka multisisztémás autoszomális recesszíven öröklődő betegség, amely a ciliopátiák közé tartozik. Szemészeti szempontból szindrómás retinitis pigmentosa képében jelenik meg. A közlemény célja a BBS10-altípus jellemzőinek ismertetése két eset bemutatása kapcsán.

**Esetismertetés:** A Debreceni Egyetem Szemklinikáján, 2022 végén hatvan, korábban degeneratio pigmentosa retinaevel diagnosztizált beteg részletes szemészeti vizsgálatát és genetikai mintavételét végeztük el, amelyek eredményeképpen a betegek genotipizálása megtörtént (Blueprint Genetics, Retinal Dystrophy Panel Plus, version 7). Két férfi beteg esetében a BBS10 gén biállélikus mutációja igazolódott és ezzel a Bardet–Biedl-szindróma megerősítést nyert. Polydactylia, veseelégtelenség, retinadisztrófia és elhízás mindkét betegnél jelen volt. Emellett az egyik betegnél tanulási nehézséget és hypogonadismust is tapasztaltunk.

**Megbeszélés:** Az irodalmi adatokat és a klinikumot összevetve megállapíthatjuk, hogy a BBS10-altípusnál jellemzően súlyos formában jelentkeznek a Bardet–Biedl-szindróma jellemzői, úgymint a látászavar, vesekárosodás és az elhízás.

## Bardet–Biedl syndrome – Case report of two patients diagnosed with the BBS10 gene variant

**Introduction:** Bardet–Biedl syndrome (BBS) is a rare multisystemic autosomal recessive disease that belongs to the group of ciliopathies. It presents ophthalmologically as syndromic retinitis pigmentosa. The aim is to describe the characteristics of the BBS10 subtype by presenting two cases.

**Case report:** At the University of Debrecen, Department of Ophthalmology, at the end of 2022, sixty patients with previously diagnosed retinitis pigmentosa had a detailed ophthalmological examination and genetic sampling for genotyping (Blueprint Genetics, Retinal Dystrophy Panel Plus, version 7). Biallelic mutations in the BBS10 gene were found in two male patients, confirming Bardet–Biedl syndrome. Polydactyly, renal failure, retinal dystrophy, and obesity were present in both patients. In addition, learning difficulties and hypogonadism were observed in one of them.

**Discussion:** Based on the literature and our clinical findings, the BBS10 subtype typically presents with severe Bardet–Biedl syndrome features such as visual disturbances, renal impairment, and obesity.

### KULCSSZAVAK

Bardet–Biedl-szindróma, degeneratio pigmentosa retinae, BBS10 gén

### KEYWORDS

Bardet–Biedl syndrome, Degeneratio pigmentosa retinae, BBS10 gene

## Bevezetés

A *Bardet-Biedl-szindróma* (BBS) egy ritka, súlyos, több szervet érintő genetikai rendellenesség. Gyakorisága Európában és Észak-Amerikában 1:100 000 alá esik. Kelet-Európában eddig csak néhány esetről számoltak be, azonban a régióban még nem végeztek szisztematikus, genotipizálással egybekötött BBS-vizsgálatokat (7).

A BBS diagnosztikai kritériumait *Beales és munkatársai* a BBS-gének felfedezése előtt a klinikai kép alapján határozták meg (4). A BBS diagnózisát azoknál a betegeknél állíthatjuk fel, akik a betegség 6 elsődleges jellemzőjéből legalább 4-et, vagy 3 elsődleges jellemző mellett 2 másodlagos jellemzőt hordoznak. Elsődleges klinikai jellemzők közé tartozik a retinadisztrófia, az elhízás, a polydactyilia, a vesefunkció-zavar, a különböző tanulási nehézségek és a hypogonadizmus (1. ábra). Másodlagos jellemzők a fejlődési zavar, a beszédzavar, a brachydactyilia vagy syndactyilia, a fogászati rendellenességek, az ataxia, a gyenge koordináció, a szaglási zavar, a diabetes mellitus és a veleszületett szívbetegség. Egyes szerzők a

magas vérnyomást, a májrendellenességeket, a bronchialis asztmát, a középfülgyulladást, a náthát, a koponya-arc diszmorfizmust is a szindróma tüneteinek tartják (7). Szemészeti tünetek közül kiemelendő a fotoaverzió és a nyctalopia, amely általában 8 éves korban jelentkezik, és körülbelül 15–20 éves korban a látás elvesztéséig súlyosbodik (1). A BBS elsősorban pálcika-csap disztrófia, azonban előfordulhat, hogy elsődlegesen a csapok érintettek és ezt követik a pálcikák degenerációja. Gyakori szemrendellenességek a szürkehályog és fénytörési hibák is (4).

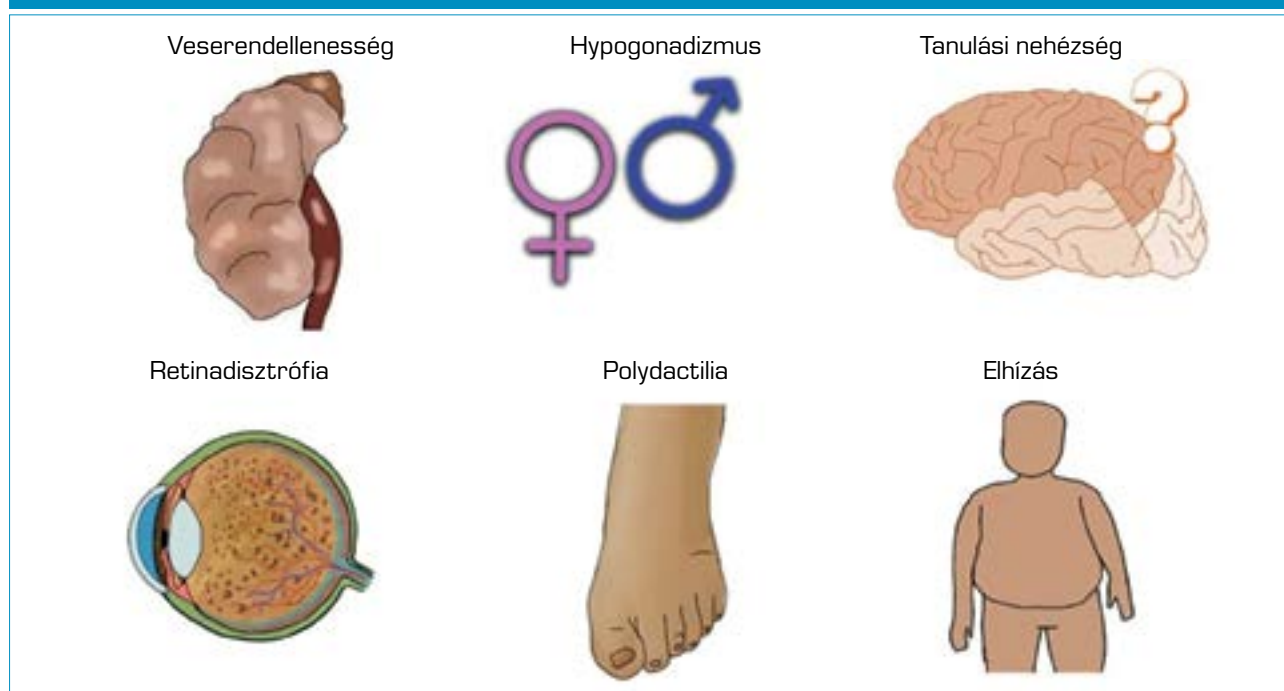
Biallélikus variánsokat 26 BBS-gében azonosítottak, amelyek a szindróma különböző típusait okozhatják (2). A BBS-gének olyan fehérjéket kódolnak, amelyek részt vesznek a csillók (ciliumok) biogenezisében és működésében (1). A BBS1, BBS2, BBS4, BBS5, BBS7, BBS8, BBS9 és BBS18-fehérjék a BBSome összetevői, amely az intraflagelláris transzportmolekulák számára adaptorként működik. A BBS6, BBS10 és BBS12-fehérjék chaperonszerű komplexet alkotnak, amely fontos szerepet játszik a BBSome összesze-

relésében (2). A BBS-gének közül a BBS1 és a BBS10 a leggyakrabban érintettek (6). A BBS10 gén mutációja a 10-es típusú *Bardet-Biedl-szindrómát* okozza. A becslések szerint az összes eset 21%-át teszik ki. A mutációk különböző típusait írták le, amelyekből a leggyakoribbak a missense (aminosavcserével járó) mutációk és a kis deléciók (2).

## Esetismertetés

A Debreceni Egyetem Szemklinikáján 2022. szeptember és december között hatvan, korábban retinitis pigmentosával diagnosztizált beteg részletes szemészeti vizsgálatát és genetikai mintavételét végeztük el, amelyek eredményeképpen a betegek genotipizálása megtörtént (Blueprint Genetics, Retinal Dystrophy Panel Plus, version 7). Közülük két beteg esetében a genetikai vizsgálat bizonyította a már korábban felállított BBS jelenlétét. A szemészeti vizsgálat (látásélesség-meghatározás, biomikroszkópos vizsgálat oftalmoszkópiával, fundusfotó, OCT) mellett a betegek részletes anamnézisének áttekintése is megtörtént.

1. ábra: A Bardet-Biedl-szindróma jellemző tünetei



2. ábra: Bardet–Biedl-szindrómás beteg (1. beteg) kezei, mindkét 6. ujj eltávolítása után

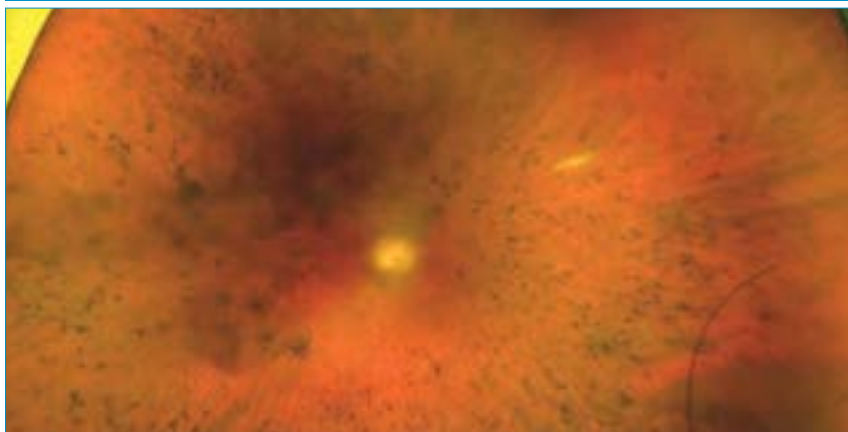


### 1. eset

A 40 éves férfi beteg családi anamnézise negatív volt, és az elsődleges klinikai képet a polydactyly, a retinitis pigmentosa, az elhízás és a vesekárosodás jellemezte. A BBS diagnózisa 20 éves korában került megállapításra. Csecsemőkorában polydactyly miatt mind a négy végtagjáról a 6. ujjat eltávolították (2. ábra). Vizsgálata során mindkét lábón a II-III. ujj syndactyliáját figyeltük meg. Obesitas miatt már 6 éves korától vizsgálták, eddigi legnagyobb súlya 130 kg (BMI: 46,6) volt. Szemklinikai vizsgálata során

súlya 105 kg, magassága 167 cm, így a testtömegindexe (BMI) 37,7 volt. Súlyproblémáival összefüggésben nem inzulindependens diabétesz jelentkezett. Krónikus veseelégtelenség miatt 30 éves korától művesekezelésben részesült, majd 36 évesen vesetranszplantáció történt. Hyperparathyreosis miatt mind a négy mellékpajzsmirigy eltávolításra került, amelyet részleges autotranszplantáció követett a musculus sternocleidomastoideusba. Hipertónia miatt 27 éves korától részesül gyógyszeres kezelésben, emellett hyperurikaemia és hyperlipidaemia

3. ábra: Bardet–Biedl-szindrómás betegünk (1. eset) jobb oldali szemének színes fundusfotója (OPTOS) a degeneratio pigmentosa retinae jellegzetes tüneteivel. A centralis homályt a katarakta okozza



is ismert. Betegünk intellektusa kiváló, jogi diplomával rendelkező könyvtári informatikus. Megjelenését centrális elhízás, diszormf arc és frontális kopaszodás jellemezte. Szemészeti anamnéziséből kiderült, hogy sötétben már gyermekkor óta rosszul lát. 17 évesen a legjobb korrigált látóélessége még 0,5/0,5 volt, majd 24 éves korára már mind a két szemén csupán fényérzést és kézmozgást tapasztalt.

Vizsgálatunk során a beteg csupán kézmozgást érzékelt. Szemmozgások vizsgálata során kereső nystagmust tapasztaltunk. A szemlencse átvilágításakor hátsó, illetve elülső kérgi homályok voltak láthatók, üvegtesti töredezettség mellett. Szemnyomása 19-20 Hgmm. Ophthalmoszkópos vizsgálat során tágtásban kifejezetten halvány, atrófiás papillákat, illetve a retinális perifériát és a centrumot is érintő típusos csontsejtszerű pigmentdegenerációt láthattunk (3. ábra). Heidelberg Spectralis OCT-vel a neuretina szerkezetének felbomlását, kifejezett atrófiát és pigmentkicsapódásokat figyelhettünk meg. A fundus autofluoreszcencia kifejezetten csökkent volt (4. ábra).

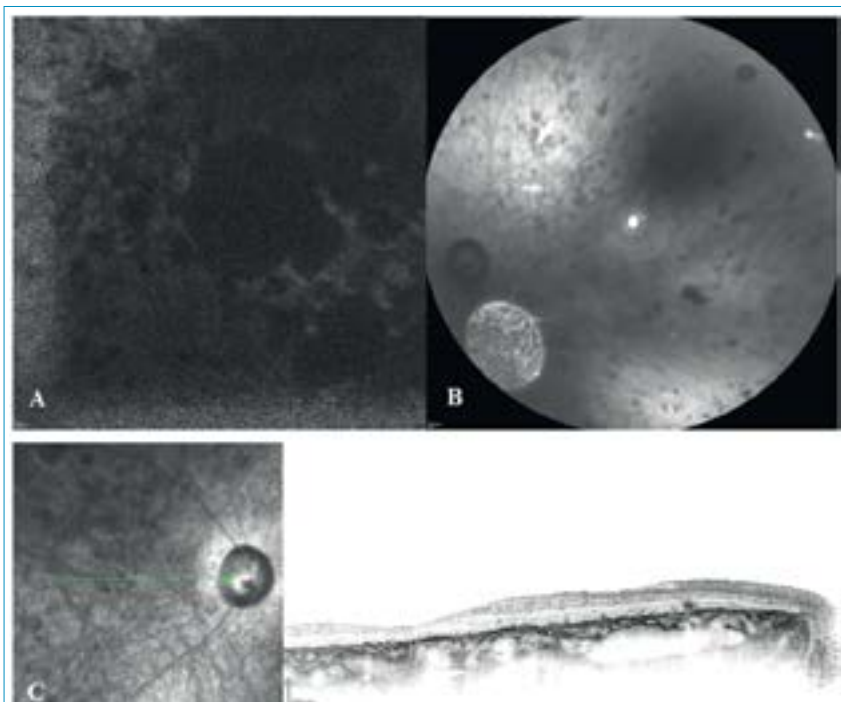
A genetikai vizsgálat két heterozigóta missense variánst azonosított a BBS10 génben: c.258T>A, p.(Phe86Leu) és c.1804G>C, p.(Val602Leu), autoszomális recesszív öröklésmenettel. A két nukleotideltérés egyelőre bizonytalan jelentőségű variánsként (VUS = variant of uncertain significance) klasszifikálható, mivel nem szerepel a mutációs adatbázisokban, azonban a betegnél talált tünetegyüttes alátámasztja az új generációs szekvenálás eredményét.

### 2. eset

A 49 éves férfi betegünk kórelőzményében obesitas, degeneratio pigmentosa retinae (DPR), polydactyly, hypogonadismus, hyperlipoproteinaemia, hipertónia, empty sella és veseelégtelenség szerepeltek. A páciensünk a BBS hat elsődleges tünete közül mind a hattal rendel-

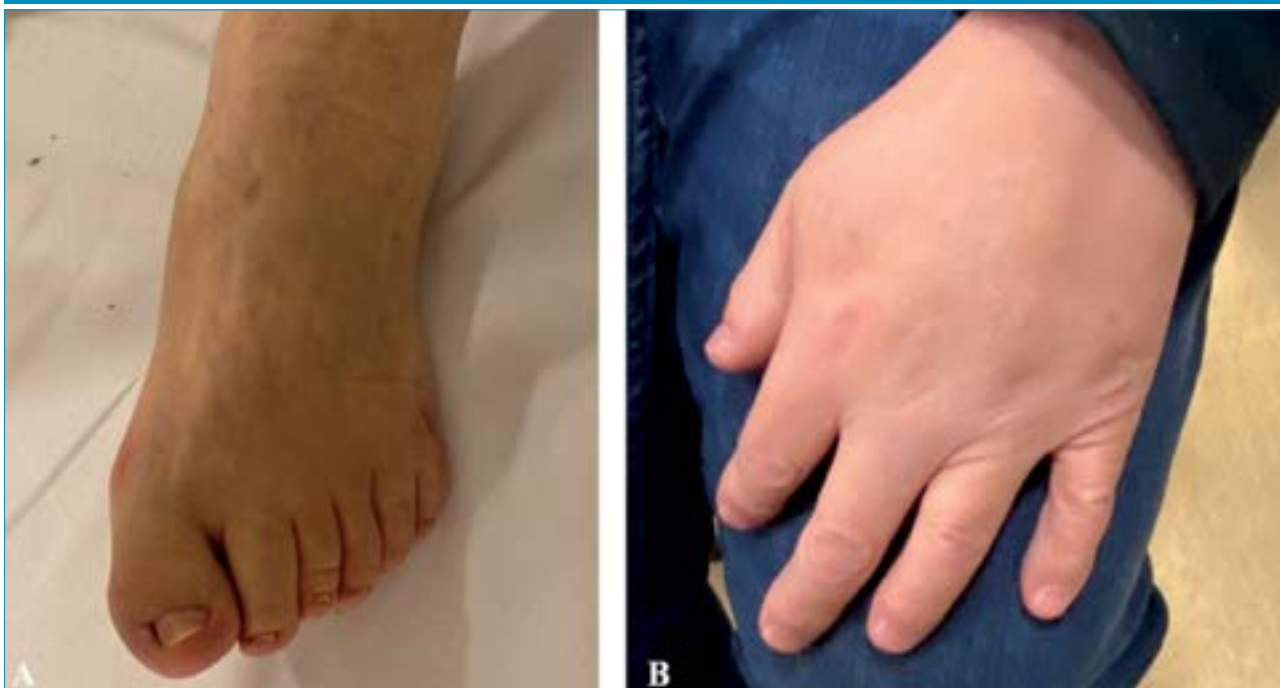

4. ábra: 1. eset. A: A jobb szem autofluoreszcens felvétele. A centrumban az autofluoreszcencia jelentősen csökkent. A környező területeken egyenetlen autofluoreszcens mintázat látható. B: A bal szem vörösmentes képe, atrófiás nervus opticussal, vékony arteriolákkal, csontsejtekkel. Hátsó kérgi katarakta miatt homály látható. C: A jobb szem infravörös és mOCT-felvétele, a pigmenthám és a neuroeretina minden rétegében pusztulás, illetve az emiatt áttűnő chorioidea látható

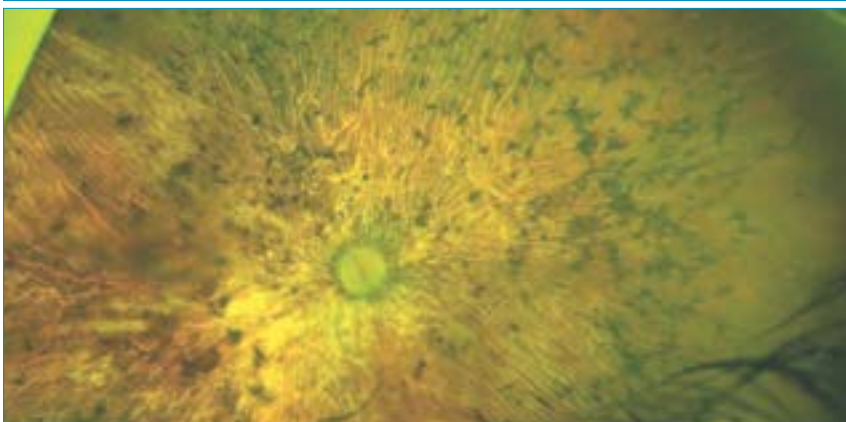


kezett, és a BBS diagnózis felállítása 10–15 éves kora között megtörtént. A betegtől felvett anamnézis alapján 2 éves korában izomgyengeség miatt dokumentációval alá nem támasztott konzervatív kezelés történt. A páciens vesegondjai diabetes insipidus formájában már csecsemőkorban elkezdődtek. A glomeruláris filtrációs ráta (GFR) 33 éves korában 21 ml/perc volt, majd 36 éves korától már művesekezésre szorult. Vizsgálatakor 7 ml/perc GFR mellett a vesetranszplantációt negálta. Vesebetegség anyai ágon 2 unokatestvérnél enyhe formában ismert. Az alsó végtagi polydactylia (5. ábra) miatt speciális lábbelit viselt, azonban a 6. ujjak megjelenése szabályos, és az eltávolítását korábban sem ajánlották az esetlegesen talpon kialakuló egyensúlyzavar miatt. Szemészeti vizsgálatakor testsúlya 83,5 kg, a magassága 168 cm, és a BMI: 29,6 kg/m<sup>2</sup> volt. Legnagyobb eddigi testsúlya 109 kg volt (BMI: 38,6). A szülők elmondása alapján a középiskola alatt tanulási nehézségei voltak. Páciensünknel 4 éves korában a szemfenéken DPR-re utaló jeleket még nem írtak le, azonban 5 évesen már beszűkült látótér, megnyúlt lá-

5. ábra: A: Szabályos 6. ujj az alsó végtagon. B: Brachydactylia (2. beteg)



6. ábra: Színes fundusfotó típusos csontsejtszerű pigmentkicsapódással a 2. beteg jobb oldali szeméről



tenciájú VEP és kioltott ERG dokumentált. 7 éves kora körül éjszaka már gondjai voltak a látással, a DPR diagnózisát kilenc éves korában 20°-ig koncentrikusan beszűkült látótér mellett felállították, strabismus divergens mellett. Az évek során szemészeti státusza progrediált. 20 éves kora körül jelentkezett nystagmusa, 23 évesen a legjobb látóélessége 1,0/0,3, majd 37 évesen már csak 0,2/0,3 volt.

A genetikai mintavételkor csupán kézmozgás látással rendelkezett. Szemmozgások vizsgálatakor horizontális nystagmust észleltünk. A

szemlencse átvilágításakor mindkét oldalon hátsó kérgi katarakta és töredezett üvegtest volt látható, kompenzált szemnyomás mellett. Oftalmoszkópos vizsgálat során a retina kifejezetten sorvadott volt, táblázott fundus, illetve a csontsejtszerű és paravasalis pigmentkicsapódások látszódtak. A DPR súlyos és típusos, érintett a perifériás retina és makula is (6. ábra). Heidelberg Spectralis OCT-vel való vizsgálatakor fixációs nehezítettséget tapasztaltunk a gyenge vízús és a nystagmus miatt. Jobb szemén a makulatájon kifejezett elvékonyo-

dást láthattunk, mindkét szemén a neuroretina rétegeinek kifejezett károsodását, illetve retinális és choroideális atrófiát figyeltünk meg. A fundus autofluoreszcencia a károsodásnak megfelelően kifejezetten csökkent volt (7. és 8. ábra).

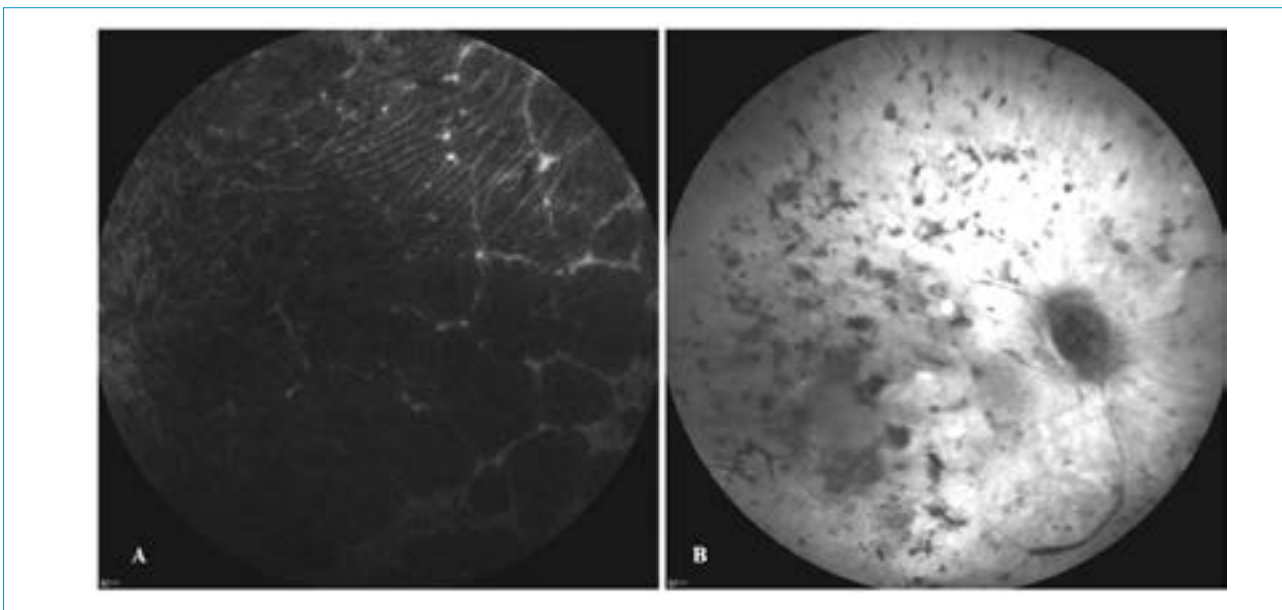
A genetikai vizsgálat heterozigóta kereteltolódást okozó frameshift variánst, a BBS10 gén c.1024dup, p.(Ile342Asnfs\*20) és egy heterozigóta missense variánst, BBS10 c.712G>A, p.(Gly238Ser) igazolt.

## Megbeszélés

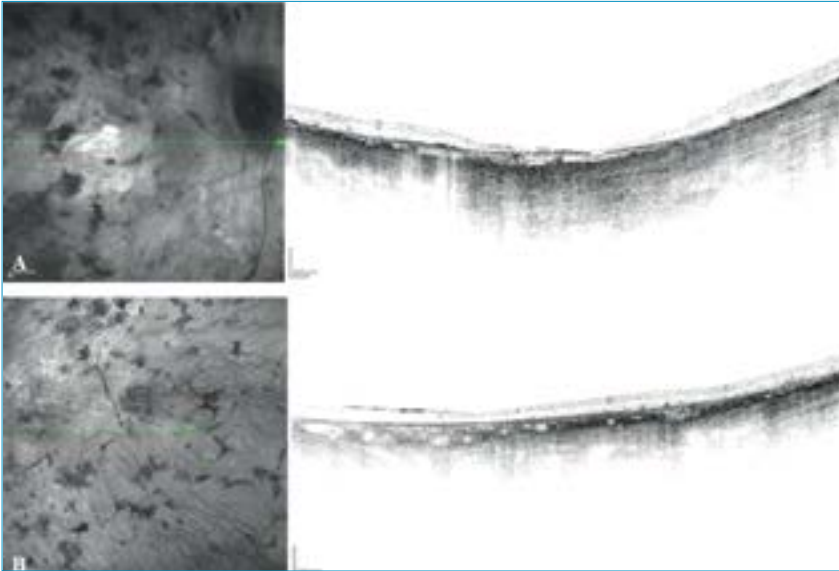
Mindkét beteg esetében a BBS több szervrendszert érintő általános tünetei mellett súlyos DPR szemészeti képét láthattuk. Az első esetben négy, a másodikban mind a hat elsődleges tünettellel rendelkezett a páciens. A genetikai vizsgálat mindkét esetben a *Bardet–Biedl-szindróma* 10-es altípusát igazolta, 3 esetben missense, míg egy esetben frameshift mutáció fordult elő.

*Grudzinska Pechhacker és munkatársai* 2021-es közleményükben leírták, hogy a retina degenerációja korábban és súlyosabban jelentkezik a BBS10-es, mint a BBS1-es variánsban szenvedőknél. Tehát valószínű, hogy a látásfunkció progressziója

7. ábra: A 2. eset OCT-felvételei. A: Bal oldali szem BAF-felvétele. B: Jobb oldali szem infravörös fotója



8. ábra: A: A jobb szem infravörös, illetve mOCT-képe. Látható a neuroretina csaknem teljes, minden rétegére kiterjedő, a pigmentepithelt is érintő atrófia, amely együtt jár a chorioidea kiterjedt sorvadásával. B: A bal szem infravörös, illetve mOCT-képe. A jobb oldalhoz viszonyítva a neuroretina és a chorioidea mérsékelt atrófiája látható az ellipszoid zóna kiterjedt hiánya mellett



összefügg a BBS genetikai altípusaival (5). Egy másik közleményben olvashatjuk, hogy a BBS2 és a BBS10 génmutációval rendelkező betegeknél gyakoribb a polydactylia és a

veseanomáliák előfordulása, mint a BBS1-mutációval rendelkező betegeknél (6).

*Feuillan és munkatársai* leírták, hogy a BBS-ben szenvedő betegeknél

nél magasabb volt a leptinszint, mint ahogy azt az adipozitásuk mértéke alapján várták, ennek a háttérben leptinrezisztenciát feltételeztek. Továbbá a BBS1-et és BBS10-et összehasonlítva kimutatták, hogy a BBS10-mutációval rendelkező betegeknél szignifikánsan magasabb volt a BMI, nagyobb a zsigeri elhízás és nagyobb az inzulinrezisztencia, mint a BBS1-mutációval rendelkezőknél (3).

Két vizsgált betegünk alapján megerősíthetjük, hogy a BBS10-nél jellemzően rendkívül súlyos formában és korai életkorban jelentkezik a nagyfokú látáscsökkenés és a veseelégtelenség, illetve jelentős az elhízás, ami rendszeresen másodlagos kórképekhez is vezet.

### Nyilatkozat

*A szerzők kijelentik, hogy az esetismertetés megírásával kapcsolatban nem áll fenn velük szemben pénzügyi vagy egyéb lényeges összeütközés, összeférhetetlenségi ok, amely befolyásolhatja a közleményben bemutatott eredményeket, az abból levont következtetéseket vagy azok értelmezését.*

### IRODALOM

1. Baker K, Beales PL. Making sense of cilia in disease: The human ciliopathies. *Am J Med Genet C Semin Med Genet* 2009; 15; 151(4): 281–295. <https://doi.org/10.1002/ajmg.c.30231>.
2. Dong X, Li Z, Wang D, et al. Prenatal diagnosis of Bardet-Biedl syndrome due to novel variants in the BBS10 gene in a fetus with multiple anomalies: A case report. *Exp Ther Med* 2022; 24(6): 721. <https://doi.org/10.3892/etm.2022.11657>
3. Feuillan PP, Ng D, Han JC, et al. Patients with Bardet-Biedl syndrome have hyperleptinemia suggestive of leptin resistance. *J Clin Endocrinol Metab* 2011; 96(3): E528–35. <https://doi.org/10.1210/jc.2010-2290>
4. Forsythe E, Beales PL. Bardet-Biedl syndrome. *Eur J Hum Genet* 2013; 21(1): 8–13. <https://doi.org/10.1038/ejhg.2012.115>
5. Grudzinska Pechhacker MK, Jacobson SG, Drack AV, et al. Comparative Natural History of Visual Function from Patients with Biallelic Variants in BBS1 and BBS10. *Invest Ophthalmol Vis Sci* 2021; 62(15): 26. <https://doi.org/10.1167/iov.62.15.26>
6. Niederlova V, Modrak M, Tsyklauri O, et al. Meta-analysis of genotype-phenotype associations in Bardet-Biedl syndrome uncovers differences among causative genes. *Hum Mutat* 2019; 40(11): 2068–2087. <https://doi.org/10.1002/humu.23862>
7. Suspitsin EN, Imyanitov EN. Bardet-Biedl Syndrome. *Mol Syndromol* 2016; 7(2): 62–71. <https://doi.org/10.1159/000445491>

### LEVELEZÉSI CÍM

Dr. Makhoul Sára, DE KK, Szemklinika; 4032 Debrecen, Nagyerdei körút 98.  
E-mail: makhoul.sara@med.unideb.hu