

# Az orbitális atherectomia kettős hatásmechanizmusa intravaszkuláris ultrahangfelvételeken

Hajtman László, Duray Gábor, Kerecsen Gábor

Észak-Pesti Centrumkórház – Honvédkórház, Kardiológia Osztály, Budapest

Levelezési cím:

Dr. Hajtman László, e-mail: hajtmanlaszlo@hotmail.com



A szerző  
video-összefoglalója



CH Live kerekasztal

A perkután koronáriaintervenciók (PCI) növekvő sikere mellett, a kifejezetten meszes léziók ellátása még mindig kihívást jelent, amely miatt plakk-modifikációs eszközök alkalmazása szükséges. Magyarországon nem rég elérhetővé vált orbitális atherectomia – a gyártó ígérete szerint – kettős hatásmechanizmussal, a felületes mészes lecsiszolásával, valamint a mélyen fekvő mészlemezek ütésekkel való feltördelésével segíti az intervenciók kivitelezhetőségét, illetve sikerét.

Intézetünk első esete egy 84 éves hipertóniás, cukorbeteg, pitvarfibrilláló, hypothyreota, stroke-on átesett, közepesen beszűkült vesefunkcióval bíró perifériás érbeteg férfi volt. Progrediáló effort anginás panaszok miatt végzett koronarográfia circumflexa (LCX) okklúziót, proximális elülső leszálló ág (LAD) fokális stenosis, valamint kiterjedten meszes jobb koronária középső harmadában szubtotális okklúziót ábrázolt. Jobb koronárián több alkalommal anterográd és retrográd irányban orbitális atherectomiát, majd a lézió-modifikáció pontos megítélése céljából intravaszkuláris ultrahang- (IVUS) vizsgálatot végeztünk. Az atherectomia után készült IVUS-felvételeken a felszínes intraluminális kalcium lecsiszolásán túl a mélyen fekvő kalciumlemezek feltörredése is látszódott. Két koronáriastent beültetését követő záró felvételeken megfelelő stentappozíciót, illetve elfogadható minimál stentareát észleltünk. A beavatkozás alatt szövődmény, érdemi disszekció, no-reflow, distalis embolizáció nem volt látható.

A PCI kimenetelét nagyban befolyásolja a léziók komplexitása, kalcifikáció mértéke. A kettős mechanizmussal működő orbitális atherectomiás eszköz esetünkben bizonyította hatékonyságát, a felületi kalcifikáció lecsiszolása mellett a mély intima alatti mészlemezeket is több helyen összetörte. Ezzel az orbitális atherectomia jó eséllyel kedvezően befolyásolja az intervenció hosszú távú kimenetelét súlyosan kalcifikált erek esetében.

**Kulcsszavak:** orbitális atherectomia, meszes lézió, plakk-modifikáció, intravaszkuláris ultrahang

## The dual mechanism of action during orbital atherectomy on intravascular ultrasound images

Percutaneous coronary intervention (PCI) has growing success, but extensive, severe coronary calcification remains a challenge. In those cases plaque modifying devices are frequently needed. The new, orbital atherectomy system has just become available in Hungary. This device -according to the promise of the vendor- has dual mechanism of action, as bi-directional differential sanding atherectomy, and pulsation force, which can reduce superficial calcium burden and may cause some fractures in deeper calcified layers.

Our first case was an 84 years old male patient, with hypertension, diabetes, atrial fibrillation, hypothyroidism, peripheral artery disease, mildly impaired renal function and a history of ischemic stroke. He admitted by CCS 3 angina with progression. On coronarography left circumflex artery (LCX) was occluded, and left anterior descending artery (LAD) had focal stenosis at the proximal part. Right coronary artery was extensively calcified, with a focal subocclusion at the middle segment. Lesion modification by orbital atherectomy was performed antegrade and retrograde direction several times on the RCA. In order to evaluate the lesion modification intravascular ultrasound (IVUS) imaging was performed after the atherectomy that showed not only the superficial sanding of the luminal calcium, but also fracture of the deep calcium layers at several locations. After implanting two coronary stents significant coronary dissection, no-reflow or distal embolism did not occur, according to the IVUS the stents were well apposed with an acceptable minimal stented area.

The outcome of PCI is affected by complex, calcified lesions. The dual mechanism of action of the orbital atherectomy was proved in the current case and the device indeed fractured deep calcium layers. By this effect orbital atherectomy has a good chance to improve the long term success of coronary interventions in severely calcified vessels.

**Keywords:** orbital atherectomy, calcified lesion, plaque modification, intravascular ultrasound

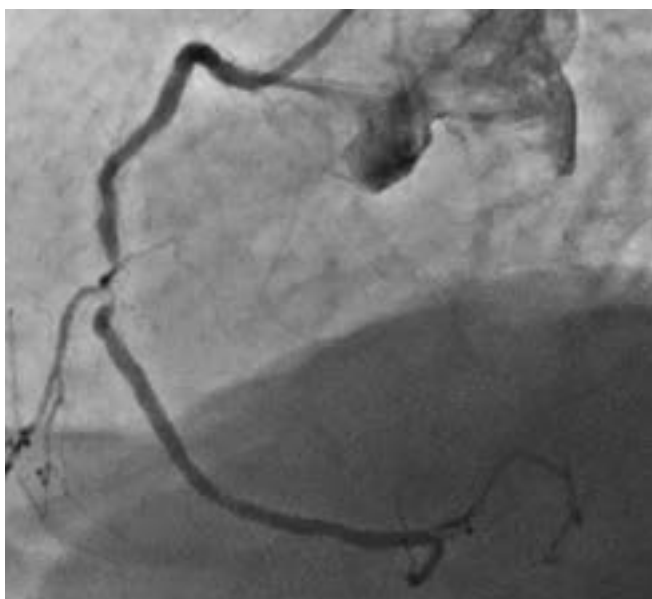
A kézirat 2022. 11. 11-én érkezett a szerkesztőségbe, 2022. 12. 12-én került elfogadásra.

## Bevezetés

A koronária-ateroszklerózis egy növekvő gyakoriságú, jelentős betegség napjainkban. A perkután koronária-intervenciók (PCI) hosszú távú eredményessége javul, eszköztára bővül. Korábban PCI-vel kezelhetetlen, komplex szűkületek is sikerrel elláthatóak. Ilyen komplex esetek, a súlyosan kalcifikált léziók, amelyek nehezebbé teszik az intervenciót, ronthatják annak hosszú távú kimenetelét (1, 2). Emiatt a kalcifikált plakk-modifikáló eszközök használata egyre inkább terjed (3). Az orbitális atherectomiás eszköz Magyarországon nem rég vált elérhetővé, amely egy kettős hatásmechanizmusú, anterográd, illetve retrográd irányba is vezethető készülék. Gyémánttal bevont, 1,25 milliméter átmérőjű gyűrű orsószzerű forgó, illetve pulzációs mozgást végez. Ezzel a 1,25 milliméteres eszköz akár nagymértékben különböző lumenátmérőjű erekben is az intima felszínén a kalciumot 2 mikrométer nagyságú partikulumokra csiszolja. Ezzel párhuzamosan a forgásból adódó pulzációs mozgásra is képes amellyel a mélyebben, a mediában lévő összefüggő kalcifikált rétegeket is kisebb lemezekre töri (4). A 80-120 ezres fordulatszámú haladó gyűrű excentrikus mozgása miatt mindig az ér lumenális felszínén halad, az áramlást nem okkludálja, valamint az ér egészséges szakaszait, elasztikus rugalmasságuknál fogva nem károsítja (5).

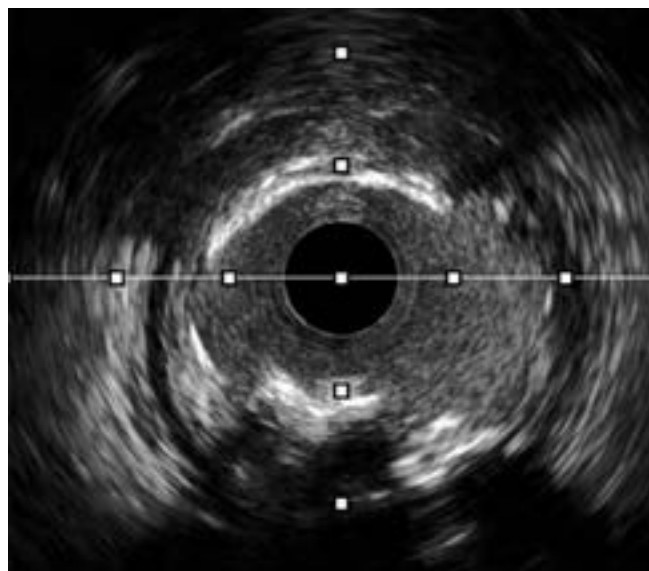
## Esetismertetés

Intézetünkben orbitális atherectomiával elsőként kezelt beteg, egy 84 éves férfi számos kardiovaszkuláris rizikófaktoral. Elektív koronarográfiájára progrediáló effort anginás (CCS III) panaszok miatt került sor 2022

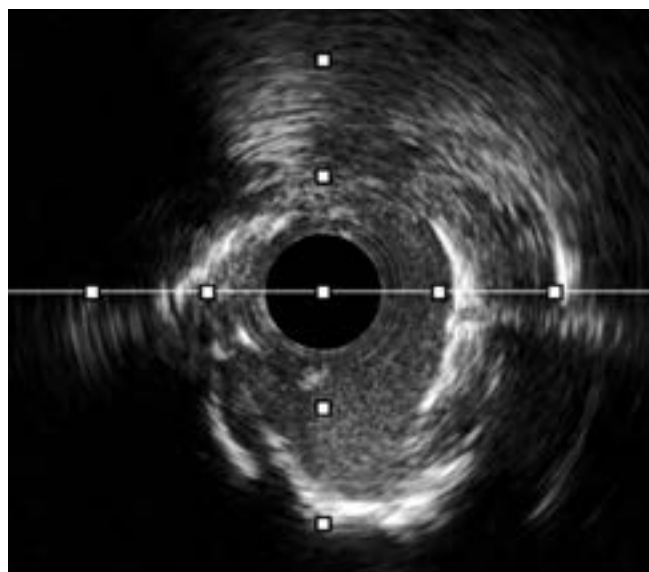


1. ÁBRA. Diagnosztikus koronarográfia – Jobb koronária meszesedése és középső harmadi szubtotális okklúziója

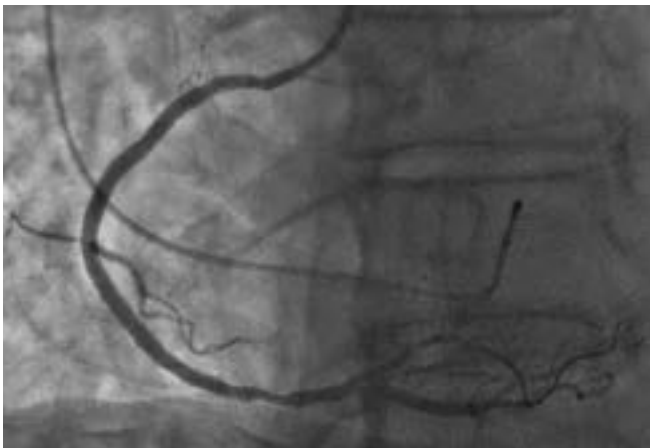júliusában. A beteg kórelőzményéből cukorbetegség, hipertónia, hyperthyreoidismus, paroxizmális pitvarfibrilláció, orális antikoaguláns terápia, enyhén beszűkült vesefunkció, illetve perifériás érbetegség emelendő ki. Laborokban az ismert mérsékelt beszűkült vesefunkció mellett érdemi kóros elváltozás nem volt látható. Echokardiográfiás vizsgálat során érdemi balkamrafunkció-csökkenés, illetve vitium és falmozgászavar nem volt megfigyelhető. A koronarográfia az LCX-ág szegmentális okklúzióját, valamint az LAD-ág fokális, szignifikáns stenosisát és a jobb koronária diffúz, kiterjedt meszesedését, illetve a középső harmad szubtotális okklúzióját (1. ábra) igazolta. A jobb koronária-lézió



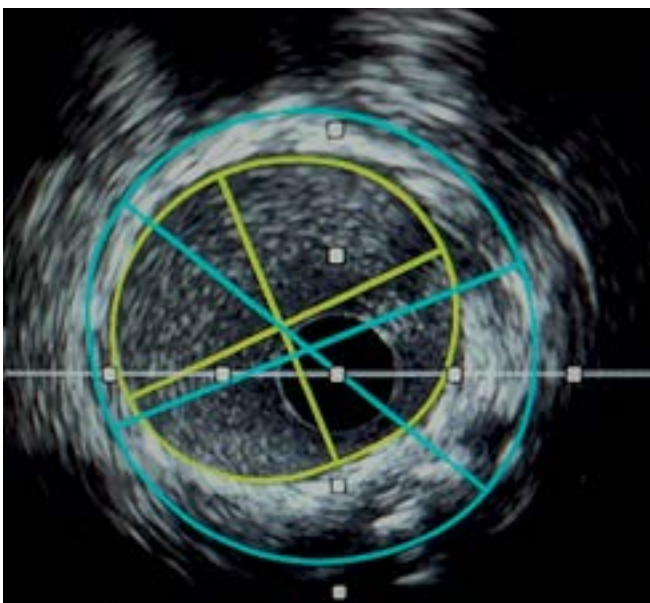
2. ÁBRA. Közvetlenül orbitális atherectomia után készült intravaszkuláris ultrahangfelvételen látható kalciumlemez-fragmentumok



3. ÁBRA. Közvetlenül orbitális atherectomia után készült intravaszkuláris ultrahangfelvételen látható kalciumlemez-fragmentumok



4. ÁBRA. Jobb koronáriazáró angiográfiai felvétele orbitális atherectomia és stentimplantáció után



5. ÁBRA. Atherectomia és stentimplantációt követő intravaszkuláris ultrahangfelvétel megfelelő stentappozícióval, illetve minimális stent areával (MSA: 6,33 mm<sup>2</sup>)

bizonyult a legsúlyosabbnak, így jelentős fokú kalcifikáció miatt plakk-modifikáció céljából orbitális atherectomiát végeztünk tervezett hospitalizáció során, ideiglenes pacemaker-védelemben.

Az eszköz dedikált vezető drótja direkt levezethető volt a jobb koronária kiáramlásába, majd anterográd, illetve retrográd irányban is több alkalommal atherectomiát végeztünk, amíg az eszköz finom mozgatása során észlelt ellenállás minimálisra nem csökkent. Ezt követően non-compliant ballonnal végzett előtágítás után, egy szupport drót segítségével két gyógyszerkibocsátó stent (3,0×28 mm; 3,5×38 mm) könnyen levezethető volt, azokat deponáltunk a jobb koronária kezelt, distalis, illetve középső harmadában. A beavatkozás során intravaszkuláris ultrahangos képalkotó eszközt

alkalmaztunk, amely a szubtotális okklúzió miatt, a lézió modifikációja előtt nem volt levezethető, azonban közvetlenül azután készült felvételeken látható, hogy a középső harmad teljes hosszában, illetve a distalis harmad kezdeti szakaszán a cruxot megelőzően az ér szinte teljes hosszában kiterjedt, körkörös kalcifikációval bír. Az angiográfiásan vélt legkritikusabb helyeken a körkörös mészes lemezekre töredezett (2–3. ábra), valamint a lumen mérete is javult a diagnosztika során észlelt szubtotális okklúzióhoz képest. A stentimplantáció után (4. ábra) végzett IVUS-vizsgálat jelentős stent-malappozíciót nem igazolt, a minimális stentarea (MSA) 6,33 mm<sup>2</sup> volt (5. ábra).

A beavatkozás során a beteg mindvégig panaszmentes volt, az ideiglenes pacemaker 60 bpm frekvenciával csak átmenetileg működött. A kontroll felvételeken distalis embolizációt, no-reflow-t, slow flow-t, jelentős diszszekciót, stent-malappozíciót, stent recoil-t nem észleltünk, az MSA elfogadhatónak bizonyult. Kontroll-labor során periprocedurális infarktus kritériumait el nem érő nekroenzim-liberalizációt észleltünk, amely lecsengő kinetikát mutatott, valamint a vesefunkcióban szignifikáns romlást nem észleltünk. A 4 napos hospitalizáció alatt malignus ritmuszavar, tartós bradycardia, további iszkémiás eltérés nem jelentkezett.

## Megbeszélés

A súlyosan meszes koronárialéziók ellátásában szükséges használni intravaszkuláris atherectomiás, vagy plakkmodifikációs eszközöket az ércompliance javítására, amely nagymértékben egyszerűsítheti az intervenciót, javítva ezzel is annak rövid és hosszú távú kimenetelét. Ilyen, régebb óta használt, jelenleg elterjedtebb, biztonságosan alkalmazható módszer a rotabláció, amely képes anterográd irányban különböző méretű, koncentrikusan forgó olivának megfelelő lézió-modifikációra, dominálón az érfal konvexitásán. Ezzel szemben a Magyarországon nem rég elérhetővé vált és esetünkben is alkalmazott orbitális atherectomiával mind anterográd és mind retrográd irányban is biztonsággal (6) lehetséges lézió preparációt végezni. Excentrikus forgás miatt az ér teljes luminális felszínén haladva, eszköz átmérőjénél nagyobb lument is képes létrehozni, továbbá pulzációs mozgásának köszönhetően a mélyen fekvő kalciumot is képest darabokra törni ezzel megfelelő érátmérőt, valamint compliance-t elérve (7–9).

## Következtetés

Esetünk is igazolta, hogy az orbitális atherectomiás eszköz, mint újonnan elérhető plakkmodifikációs módszer, atherectomián túl a mélyebben fekvő kalciumrétegeket is képes feltörni, biztonsággal és megfelelő

hatásfokkal alkalmazható, így feltételezhető kedvező hatása a komplex intervenciók kimenetelére.

### Nyilatkozat

*A szerzők kijelentik, hogy az esetismertetés megírásával kapcsolatban nem áll fenn velük szemben pénzügyi vagy egyéb lényeges összeütközés, összeférhetlenségi ok, amely befolyásolhatja a közleményben bemutatott eredményeket, az abból levont következtetéseket vagy azok értelmezését.*

### Irodalom

- Généreux P, Madhavan MV, Mintz GS, et al. Ischemic outcomes after coronary intervention of calcified vessels in acute coronary syndromes. Pooled analysis from the HORIZONS-AMI (Harmonizing Outcomes With Revascularization and Stents in Acute Myocardial Infarction) and ACUITY (Acute Catheterization and Urgent Intervention Triage Strategy) TRIALS. *J Am Coll Cardiol* 2014; 63(18): 1845–54. <https://doi.org/10.1016/j.jacc.2014.01.034>
- Bourantas CV, Zhang YJ, Garg S, et al. Prognostic implications of coronary calcification in patients with obstructive coronary artery disease treated by percutaneous coronary intervention: a patient-level pooled analysis of 7 contemporary stent trials. *Heart* 2014; 100(15): 1158–64. <https://doi.org/10.1136/heartjnl-2013-305180>
- De Maria GL, Scarsini R, Banning AP. Management of Calcific Coronary Artery Lesions: Is it Time to Change Our Interventional Therapeutic Approach? *JACC: Cardiovascular Interventions* 2019;

12(15): 1465–78.

<https://doi.org/https://doi.org/10.1016/j.jcin.2019.03.038>

- Yamamoto MH, Maehara A, Kim SS, et al. Effect of orbital atherectomy in calcified coronary artery lesions as assessed by optical coherence tomography. *Catheter Cardiovasc Interv* 2019; 93(7): 1211–8. <https://doi.org/10.1002/ccd.27902>
- Shlofmitz E, Martinsen BJ, Lee M, et al. Orbital atherectomy for the treatment of severely calcified coronary lesions: evidence, technique, and best practices. *Expert Rev Med Devices* 2017; 14(11): 867–79. <https://doi.org/10.1080/17434440.2017.1384695>
- Chambers JW, Feldman RL, Himmelstein SI, et al. Pivotal trial to evaluate the safety and efficacy of the orbital atherectomy system in treating de novo, severely calcified coronary lesions (ORBIT II). *JACC Cardiovasc Interv* 2014; 7(5): 510–8. <https://doi.org/10.1016/j.jcin.2014.01.158>
- Généreux P, Bettinger N, Redfors B, et al. Two-year outcomes after treatment of severely calcified coronary lesions with the orbital atherectomy system and the impact of stent types: Insight from the ORBIT II trial. *Catheter Cardiovasc Interv* 2016; 88(3): 369–77. <https://doi.org/10.1002/ccd.26554>
- Lee MS, Shlofmitz E, Kaplan B, et al. Real-World Multicenter Registry of Patients with Severe Coronary Artery Calcification Undergoing Orbital Atherectomy. *J Interv Cardiol* 2016; 29(4): 357–62. <https://doi.org/10.1111/joic.12310>
- Vinardell J, Podesta C, Mohammed N, et al. TCT CONNECT-165 Orbital Atherectomy for Treating De Novo, Severely Calcified Coronary Lesions: A Tertiary Center Experience. *Journal of the American College of Cardiology* 2020; 76(17 Suppl S): B71–B. <https://doi.org/doi:10.1016/j.jacc.2020.09.177>

