

A szívamyloidosis diagnosztikájának és terápiájának aktualitásai – Az ESC Myocardial and Pericardial Diseases Munkacsoportjának 2021-es position statementje alapján

Takács Hedvig, Nagy Viktória, Rácz Gergely, Kormányos Árpád, Polestyuk Bianka, Schwartz Noémi, Gyenes Nándor, Dézsi Lívია, Radics Bence, Iványi Béla, Sepp Róbert

Szegedi Tudományegyetem, Belgyógyászati Klinika, Non-Invazív Kardiológiai Részleg, Szeged

Levelezési cím:

Dr. Takács Hedvig, 6725 Szeged, Semmelweis u. 8. E-mail: takacs.hedvig88@gmail.com

A szívamyloidosis egy súlyos, progresszív, infiltratív betegség, amelyet amiloidfibrillumok szívizomban való lerakódása okoz. Hátterében általában hematológiai, krónikus gyulladásos betegségek, illetve genetikai eltérések állhatnak, de az időskorban jellemző forma esetében a pontos ok ismeretlen. Az utóbbi években a modern képalkotó eljárásoknak és a noninvazív diagnosztika lehetőségének, valamint az egyre több, hatásos betegség specifikus terápiának köszönhetően növekszik a diagnosztizált esetek száma, így feltételezhetően a kórkép a korábban gondolthoz képest gyakoribb eltérés lehet. Sorra jelentek meg a diagnosztikus és terápiás algoritmusok a közelmúltban, így 2021-ben az ESC Myocardial and Pericardial Diseases Munkacsoportja egy áttekintő közleményt adott ki a jelenleg alkalmazandó irányelvekről.

Kulcsszavak: szívamyloidosis, AL-amyloidosis, ATTRv-amyloidosis, ATTRwt-amyloidosis, restriktív cardiomyopathia

Current diagnostic and therapeutic strategies in cardiac amyloidosis – According to the position statement of the ESC Working Group of Myocardial and Pericardial Diseases in 2021

Cardiac amyloidosis is a serious, progressive, infiltrative disease caused by the abnormally folded amyloid fibril deposits in the myocardium. The underlying causes could be haematological or chronic inflammatory diseases, and also rare genetic variants. However, the cause of amyloidosis in the elderly population is unknown. Thanks to the advanced imaging techniques and the new effective therapeutic possibilities, cardiac amyloidosis nowadays is more frequently diagnosed. In recent years many diagnostic and therapeutic guides have been issued. In 2021 the ESC Working Group of Myocardial and Pericardial Diseases published a position statement about the recent diagnostic and therapeutic strategies in cardiac amyloidosis.

Keywords: cardiac amyloidosis, AL amyloidosis, ATTRv amyloidosis, ATTRwt amyloidosis, restrictive cardiomyopathy

A szívamyloidosis definíciója és jelentősége

A szívamyloidosis egy súlyos, progresszív, infiltratív betegség, amelyet amiloidfibrillumok extracelluláris lerakódása jellemez (1). A fibrillumok szövettani metszeten, polarizált fényben zöld kettős törést adnak kongóvörössel festve (2).

Ez a korábban ritka, nehezen diagnosztizálható és kezelhetetlennek tartott betegség az utóbbi évek során, elsősorban a betegség specifikus terápia fejlődésének köszönhetően, jelentős paradigmaváltáson ment keresztül. Szorosan követték egymást a diagnosztikus algoritmusok, amelyeknek köszönhetően egyre nagyobb számban kerülnek diagnosztizálásra az esetek (1, 3). Valamint több vizsgálat is igazolta a korai stádiumban megkezdett specifikus terápia kedvező hatását a prognózisra (1, 4, 5).

Az egyre gyarapodó esetszámok rávilágítottak, hogy a szívamyloidosis gyakorisága magasabb lehet a korábban gondoltnál. Pontos epidemiológiai adatok továbbra sem állnak rendelkezésre. A transtiretin-amyloidosis (ATTR) kapcsolatos epidemiológiai adatok gyűjtésére jött létre a THAOS Regiszter (Transthyretin Amyloidosis Survey), amely elsősorban észak-amerikai és nyugat-európai centrumok adatait tartalmazza. Habár mind az örökletes, mind a vad típusú ATTR-ben szenvedő betegek adatait várják a regiszterbe, egy 2019-ben megjelent áttekintés alapján 2016-ig elsősorban örökletes formával élő betegek kerültek bele (6). Hazánkban nemrég került publikálásra egy több centrum bevonásával készült, átfogó munka a hereditár ATTR-rel kezelt betegek epidemiológiájáról és klinikai megjelenéséről (7). A vad típusú, vagy korábbi nevén szenilis ATTR esetén inkább csak lokális vizsgálatok adatai alapján születnek a kórkép gyakoriságára vonatkozó adatok (8). Ugyanakkor egyre világosabbnak tűnnek a magasabb kockázatú betegcsoportok – 65 év feletti szívelégtelen (9), idős, aortastenosisal diagnosztizált (10), és a megtartott ejekciós frakciójú szívelégtelen betegek (8).

A kórkép jelentőségét alátámasztja az is, hogy mind a 2021-ben megjelent, Európai Kardiológiai Társaság által kiadott, mind a 2022-ben az American Heart Association, American College of Cardiology és a The Heart Failure Society of America által közösen kiadott szívelégtelenség-irányelv kitér a szívamyloidosisra. Elsősorban a megtartott ejekciós frakciójú szívelégtelenség hátterében meghúzódó betegségként, amely a megfelelő terápia hiányában, nagyban ronthatja annak prognózisát (11, 12).

Szívérintettséggel járó amiloidtípusok

Jelenlegi ismereteink szerint több mint 30 protein képes a szervezetben amiloidfibrillumok képzésére *in vivo*, de csupán 9 fehérje ismert, amely a myocardium-

ban képes lerakódni (13). Bizonyos formák igen ritkák (AApoAI: apolipoprotein AI-amyloidosis, AApoAII: apolipoprotein A-II-amyloidosis, AApoAIV: apolipoprotein A-IV-amyloidosis, A β 2M: β 2-mikroglobulin-amyloidosis, AFib: fibrinogén-amyloidosis, AGel: gelsolin-amyloidosis), valamint a szívizomban való lerakódás szekunder módon jön létre krónikus gyulladásos folyamat eredményeként (AA) (1, 14).

A napjainkban diagnosztizált szívamyloidosisok több mint 98%-át két fő típus adja: a monoklonális immunoglobulin könnyűlánc (AL) és a transtiretin (ATTR) (14). Az utóbbi örökletes (ATTRv) és szerzett vagy vad típusú (ATTRwt) formája is ismert (14). A fent említett amiloidtípusok legfontosabb jellemzőit az 1. táblázat mutatja be.

Az AL-amyloidosis esetén a lerakódó prekursor protein egy kóros immunoglobulin-könnyűlánc. A kóros fehérje jellemzően több szervrendszerben rakódik le. Leggyakrabban kötőszöveti (bilaterális carpalis alagútszindróma, bicepsz ínruptura, izom-pszehipertrófia), vese (nephrosis szindróma), perifériás idegrendszer (szomatikus polyneuropathia, autonóm idegrendszeri zavarok), máj, gasztrointesztinális, tüdő és szív (restríktív cardiomyopathia) érintettséggel járhat (15).

A transtiretin (TTR) egy tetramer szerkezetű transzportprotein, a TTR-gén kódolja a 18-as kromoszómán, amely 4 exonból áll. A fehérje az A-vitamin (retinol) és a tiroxin transzportját végzi a szervezetben (16). Több mint 130 patogén mutáció ismert, amely az ATTRv-hez köthető (17). Autoszomális domináns öröklődést mutat, de a penetranciája a betegségnek változó lehet, így a családi anamnézisre egyértelműen nem támaszkodhatunk a diagnosztika során (18). Bizonyos mutációk halmozottan fordulhatnak elő egyes népcsoportokban. Világszerte a leggyakoribbnak tartott mutációk: Val30Met, Val122Ile, Glu89Gln (6, 19). Ezek közül is a leggyakoribbnak a Val30Met mutációt tartják, endémiás területek ismertek Portugáliában, Spanyolországban, Franciaországban, Svédországban, Japánban, Dél-Amerikában és Afrikában (6). Magyarországon ugyanakkor csupán 2 család ismert Val30Met-mutációval. A jelenleg birtokunkban lévő adatok szerint a magyar ATTRv-betegek körében a His88Arg (9 család) és az Ile107Val (8 család) mutációk a leggyakoribbak (7). A mutációk által kialakított betegség fenotípus tekintetében jelentős heterogenitást mutat, ugyanakkor a vezető tünetek egyértelműen függenek a mutációtól. Dominálónan neuropathiával (familiáris amiloid polyneuropathia – TTR-FAP), vagy cardiomyopathiával (TTR amiloid cardiomyopathia – ATTR-CMP) járó formákat ismerünk, de gyakori a kevert fenotípus (20). Valamint ritka mutációk esetén leírásra került egy oculopleptomeningealis forma is, amely elsősorban központi idegrendszeri érintettséget mutat (21). Járulékosan gasztrointesztinális tünetek is viszonylag gyakori komplikációi a betegségnek, azonban ezek gyakran elkerülik a vizsgáló figyelmét (22). Továbbá ismertek korai és

1. TÁBLÁZAT. Az ismert szívérintettséggel járó amyloidosis-típusok. AA: szérumamiloid A-amyloidosis, AApoAI: apolipoprotein A-I-amyloidosis, AApoAII: apolipoprotein A-II-amyloidosis, AApoAIV: apolipoprotein A-IV-amyloidosis, A β 2M: β 2-mikroglobulin-amyloidosis, AFib: fibrinogén-amyloidosis, AGel: gelsolin-amyloidosis, AL: immunglobulin könnyűlánc-amyloidosis, ATTRv: örökletes transtiretin-amyloidosis, ATTRwt: vad-típusú transtiretin-amyloidosis, CTS: carpalis alagútszindróma, LSS: lumbalis spinalis stenosis (1)

Amyloidosis típusa	Protein	Öröklődés	Kardiális érintettség gyakorisága	A diagnózistól számított medián túlélés (hónap)	Jellemző extrakardiális tünetek
AL	Immunglobulin könnyűlánc	Nem	70%	24 (6 amennyiben kezeletlen)	Nephropathia, proteinuria, autonóm diszfunkció, polyneuropathia, macroglosszia, spontán suffúziók, májérintettség
ATTRwt	Transthyretin	Nem	100%	57	CTS, LSS, bicepsz ín ruptura
ATTRv	Transthyretin	Igen	30-100% Mutációtól függően	31 (Val142Ile) 69 (non-Val142Ile)	Polyneuropathia, orthostatikus hypotensio, üvegtesti opacitás, gasztrointesztinális tünetek
AA	Szérumamiloid A	Nem	5%	133	Veseérintettség (95%), proteinuria, hepatomegália, gasztrointesztinális tünetek
AFib	Fibrinogén alfa	Igen	Ritka	180	Veseérintettség, proteinuria
AApoAI	Apolipoprotein A-I	Igen	Ritka Mutációtól függően	Nincs adat Feltételezhetően >120	Elsődlegesen veseérintettség, proteinuria, hepatomegália, mellékvese elégtelenség, dysphonia (laringális érintettség miatt)
AApoAII	Apolipoprotein A-II	Igen	Ritka Mutációtól függően	Nincs adat	Primeren veseérintettség, proteinuria
AApoAIV	Apolipoprotein A-IV	Nem	Ismeretlen	79	Primeren veseérintettség
A β M	β -2-mikroglobulin	Nem	80%	Nincs adat	Dialíziskezelés, CTS, ízületi problémák
AGel	Gelsolin	Igen	Elsődlegesen vezetőrendszeri lerakódás	Közel normális életkilátások	Corneadiszfófia, laza bőr, csüngő szemhéj, paresthesia, proteinuria (ritka)

késői manifesztációval járó mutációk is. A helyzetet tovább árnyalja, hogy például a Val30Met-mutáció akár többféle fenotípus kialakítására is képes. Portugáliában egy korai megjelenésű, elsősorban neuropathiával járó forma ismert, míg Svédországban ugyanez a mutáció késői manifesztációjú, dominálónan cardiomyopathiát okoz (6).

Az időskorban megjelenő vad típusú ATTR esetén a TTR-fehérje szerkezete nem módosul, a szervi lerakódás oka lényegében ismeretlen. Ez a kórkép 100%-ban cardiomyopathiát okoz és kifejezetten gyakran jár együtt kötőszöveti lerakódással (15, 23).

A szívamyloidosis invazív és noninvazív diagnosztikus kritériumai

A szívamyloidosis diagnózisa tehát akkor állítható fel, ha amiloidfibrillumok jelenléte bizonyítható a myocardiumban. Erre a jelenlegi konszenzus alapján invazív és noninvazív diagnosztikus kritériumok állnak rendelkezésre. A noninvazív kritériumok ATTR-amyloidosisban használhatók (1).

Invazív diagnosztikus kritériumok

A kórkép lényegében akkor bizonyított, ha az endomyocardialis biopszia során kongóvörös festéssel amiloid-depozitumok láthatók, függetlenül a bal kamra falvastagságától (1).

Érthető fenntartások az endomiokardiális biopsziával kapcsolatban, hogy invazív, és a beavatkozás biztonságos végrehajtásához gyakorlott szakember szükséges, a szövödmények minimalizálása végett (24). Szisztémás amyloidosisban a lerakódás széles körben megjelenhet a szövetekben, így lehetőségünk lehet kisebb kockázattal is végrehajtani a mintavételt (25). A megcélzandó szövetek ebben az esetben: a subcutis (általában hasfali zsírszövet, akár epidermis, dermis részletekkel is), gasztrointesztinális traktus (általában rectum, de gyomor vagy duodenum is lehetséges), ajak (járukékos nyálmirigyek) és csontvelő (25). Szubkután minta esetén több lehetőség is rendelkezésre áll, amelyek előnyeit és hátrányait a 2. táblázat tartalmazza (25).

Kiemelendő a hasfali szubkután szövetből vett vékonytű-biopsziával kapcsolatban, hogy szisztémás AL-amyloidosis mellett a módszer szenzitivitása megfelelő (84%), azonban variáns és vad típusú ATTR esetén

2 TÁBLÁZAT Extrakardiális szövettani mintavétel lehetőségei subcutan szövetből. AA: szérumamiloid A-amyloidosis, ATTRv: örökletes tranztiretin-amyloidosis, ATTRwt: vad-típusú tranztiretin-amyloidosis (25)

Mintavétel típusa	Leírása	Előnye	Hátránya
Vékonytű aspirációs biopszia	Az eredetileg alkalmazott módszer, egy vékony tű (22G) segítségével. Lokális anesztézia nem feltétlenül szükséges. A nyert minta közvetlenül az üveglapra juttatható, levegőn szárítható, ezt követően festhető is.	Gyors, általában fájdalommentes, nem igényel speciális előkészületet.	Gyakorlat szükséges az elvégzéshez. Bizonyos amyloid típusokban nem megfelelő (ATTR, AA), mert kevés kötőszövet nyerhető a módszerrel.
Vastagtű-biopszia	Vastagabb tű (16G), negatív nyomáshoz csatlakoztatva. Nagyobb mennyiségű minta nyerhető, többféle metodika is kivitelezhető így az egyszerű festésen túl.	Nagyobb volumenű minta, potenciálisan kötőszövetet is tartalmaz, így ATTR szempontjából szenzitívebb lehet.	Helyi érzéstelenítés szükséges. Vérzésrizikó fennáll. ATTRwt szempontjából továbbra sem megfelelő szenzitivitású.
Punch-biopszia	Széles, 6-8 mm-es minta szükséges, megfelelő mennyiségű zsír- és kötőszövettel.	A bőr minden rétege kinyerhető, megfelelő mennyiségű minta speciális vizsgálatokra is (Western blott, proteomica).	Helyi érzéstelenítés szükséges. Néhány varratra is szükség lehet a mintavétel helyén.
Sebészi biopszia	Sebész által végrehajtott mintavétel.	Nagyobb mennyiségű szövet áll rendelkezésre.	Helyi érzéstelenítés és varratok behelyezése elengedhetetlen.

a szenzitivitás még lényegesen alacsonyabb (ATTRv 45% és ATTRwt 15%) (24, 26). Ezzel szemben az endomiokardiális biopszia szenzitivitása lényegében 100% kardiális érintettség esetén (24).

Amennyiben erős a gyanú AL-amyloidosisra, Jamshidi-biopszia szintén kivitelezhető hematológus által (27). Összességében elmondható, hogy egy nem nyilvánvalóan érintett szervből nyert szövettani minta negativitása nem zárja ki az amyloidosis fennállását. Így, amennyiben ez biztonsággal kivitelezhető, az érintett szervből való mintavétel potenciálisan a lehető legmagasabb szenzitivitású (27).

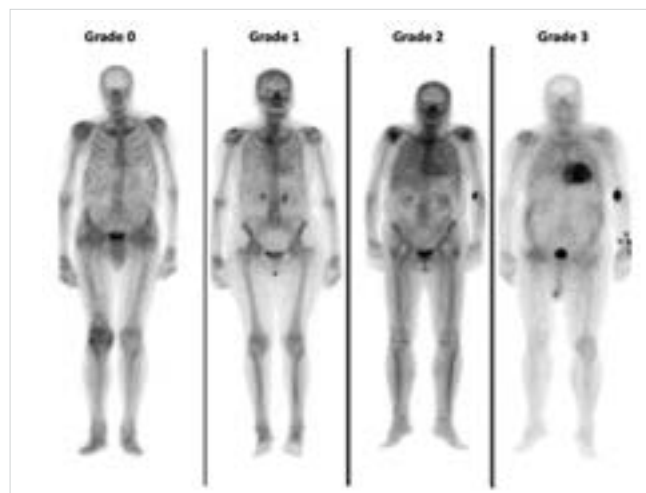
A depozitumok jelenlétének kimutatását minden esetben azok típusának meghatározásának kell követnie. Az amyloidotipizálás „aranystandard” módszere a tömegspektrometria, de használatosak még immunhisztokémiai módszerek és az immun-elektronmikroszkópia is, erre specializálódott centrumokban (28). A patológust minden esetben érdemes részletesen informálni a gyanúnkról, illetve a beteg kórtörténetéről és gyógyszeres terápiájáról is. A minták natívan, formaldehyd médiumban, és amennyiben elektronmikroszkópos vizsgálat is várható, glutár-aldehydben transzportálандók (25). Hazai viszonylatban az immunhisztokémiai módszereket alkalmazzák leginkább a diagnosztika során.

A diagnózis tehát felállítható extrakardiális biopszia pozitívitása esetén is, amennyiben képalkotó modalitásokkal (echokardiográfia, szív-MR) jellemző eltérések kimutathatók, a bal kamrai (BK) hipertrófia egyéb magyarázata nélkül (1). A képalkotó eltérések objektívizálása érdekében egy nemrég elkészült multicentrikus vizsgálat egy echokardiográfia és szív-MR pontrendszerrel dolgozott ki, azonban ezek klinikai validálására még nem került sor. A kritériumrendszert a 3. táblázat részletezi. Konceptió szerint elmondható, hogy amennyiben a BK-falvastagság meghaladja a 12 mm-t, a pontrendszer alapján minimum 8 pont, és az extrakardiális biopszia eredménye

amyloidlerakódást igazol, a szívamyloidosis diagnózisa nagy valószínűséggel fennáll (1).

Noninvazív diagnosztikus kritériumok

A szív ATTR-amyloidosis diagnózisa felállítható hisztológiai eredmény hiányában is, amennyiben a jellemző echokardiográfia vagy CMR-kép mellett a ^{99m}Tc-pirofoszfát (PYP), ^{99m}Tc-3,3-difoszfono-1,2-propano-dikarboxil sav (DPD) vagy ^{99m}Tc-hidroximetilén-bifoszfonát (HMDP) szcintigráfia grade 2 vagy 3 miokardiális felvételt igazol (1. ábra), és a klonális plazmasejt-diszkrázia kizárható szabad könnyűlánc (FLC – free light chain) assay, szérumban (SPIE – szérumban immun-elektro-



1. ÁBRA. A szív radiofarmakon halmozása révén kialakult jelaktivitása a Perugini-skála szerint. Grade 0: normális csontfelvétel mellett a szív nem vesz fel jelző anyagot. Grade 1: a miokardiális felvétel alacsonyabb intenzitású, mint a csontfelvétel. Grade 2: a miokardiális és a csontfelvétel megegyezik. Grade 3: a miokardiális felvétel meghaladja a csontfelvételt, csökkent vagy hiányzó csontfelvétel mellett (1)

3. TÁBLÁZAT. A szívamyloidosis noninvazív és invazív diagnosztikájához használható echokardiográfias és szív-MR-kritériumok. MR: mágnesesrezonancia, ECV: extracelluláris volumen, IVS: interventricularis szeptum, LGE: késői gadolinium kontrasztalmozás, BK: bal kamra, BKEDD: bal kamrai végdiasztolás átmérő, PW: bal kamra hátsó fala, TAPSE: tricuspidal annular plane systolic excursion (1)

Echokardiográfia: Bal kamrai falvastagság > 12 mm + 1. vagy 2. pontban foglalt kritériumok

1. Karakterisztikus echocardiographiás lelet (minimum 2 eltérés az alábbiak közül)	Multiparametrikus echocardiográfias score ≥ 8 pont
a: Legalább grade 2 diasztolés diszfunkció	a: Relatív falvastagság (IVS+PW)/LVEDD $>0,6$ 3 pont
b: Csökkent szöveti Doppler-hullám – s', e', a' kitéréssek (<5 cm/s)	b: Dopplerrel E/e' hányados >11 1 pont
c: Csökkent globális longitudinális strain (abszolút érték <15%)	c: TAPSE ≤ 19 mm 2 pont
	d: Csökkent globális longitudinális strain ($\leq -13\%$) 1 pont
	e: Systoles longitudinális strain apex és bázis arány $>2,9$ (relatív apical sparing) 3 pont

Szív-MR

Karakterisztikus szív-MR lelet (a és b pontnak jelen kell lennie)

- a: Diffúz subendocardialis vagy transmuralis LGE
- b: Abnormális gadolinium kinetika
- c: ECV $\geq 0,40\%$ (erősen támogatja a diagnózist, de nem esszenciális)

forézis) és vizelet (UPIE – vizeletprotein immun-elektroforézis) immunfixáció alapján (29). A szérumban és a vizeletben immunfixáció negatívítása, kombinálva a szérumban könnyűlánc assay negatívításával 99%-os szenzitivitással zárja ki a monoklonális gammopathia jelenlétét (30). Az eredmények értékelése krónikus veseelégtelenség és MGUS (monoclonal gammopathy of undetermined significance) esetén különösen nehézkes lehet (31). Alapvetően elmondható, hogy bármilyen bizonytalanság vagy a monoklonalitás legkisebb gyanúja esetén érdemes hematológussal konzultálni (1).

Amennyiben a monoklonális proteinek jelenléte kizárható, a csontszcintigráfia alapján grade 2 vagy 3 mikokardiális halmozás kimutatható, a szív ATTR diagnózisa közel 100%-os valószínűséggel kimondható (29). Megjegyzendő azonban, hogy a szcintigráfiát javasolt SPECT-vizsgálattal kombinációban alkalmazni, hogy egyértelműen megbizonyosodjunk arról, hogy a magasabb radiofarmakon-felvétel ténylegesen a myocardiumnak tulajdonítható (1). A szcintigráfiával kapcsolatos esetleges eredményt befolyásoló tényezők a 4. táblázatban olvashatók.

Az ATTR diagnózisát minden esetben genetikai vizsgálatnak kell követnie, hogy elkülönítsük az ATTRv és az ATTRwt formát (32). Ezt idős betegek esetén is érdemes elvégezni, mivel ismertek későn manifesztálódó és lassan progrediáló formák is. Kimutatott TTR-gén mutációja esetén a családszűrés lehetőségét fel kell ajánlani a beteg és hozzátartozói számára (32).

A szívamyloidosis diagnosztikája

A szívamyloidosis diagnózisának felállítása két kritikus fázisból áll:

1. a gyanú fázisa és
2. a definitív diagnózis fázisa.

A második fázis magába foglalja az amiloid típusának meghatározását is (1).

Mikor gyanakodjunk szívamyloidosisra?

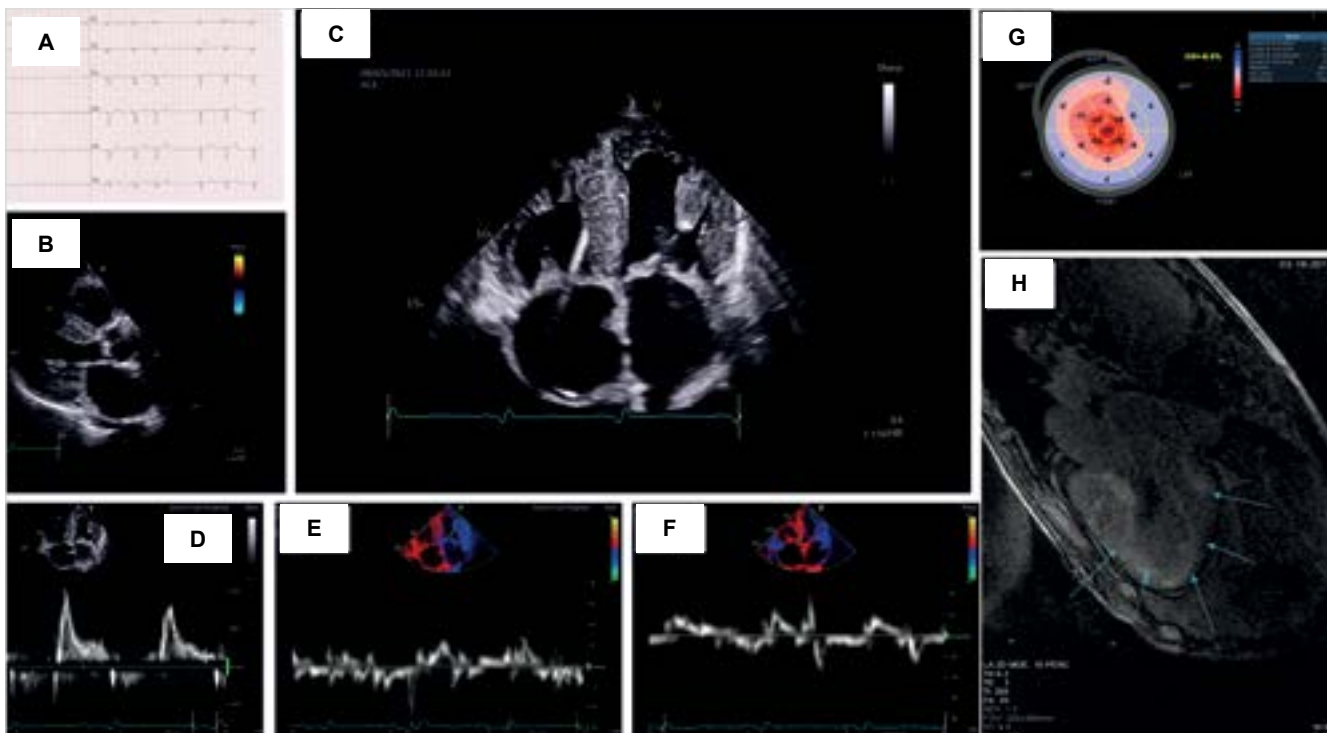
A kórkép általában számos extrakardiális jellel és tünettel jár együtt, amelyek kifejezetten hasznosak lehetnek a megfelelő kardiológiai jelek mellett. Ezeket a tüneteket a nemzetközi szakirodalom „red flag”-ként (vörös lobogóként) említi (1). Ilyen, egyéb szerveket érintő, tünetek lehetnek a proteinuria, a carpalis alagútszindróma (jellemzően kétoldali), a spontán bevérzések, a macroglossia vagy a spontán bicepszínszakadás (1).

Ugyanakkor jellegzetes kardiológiai tünetek is felkeltethetik a gyanút a betegségre (2. ábra), mint például az EKG-n látható low voltage, miközben az echokardiográfia BK-hipertrófiát igazol. De ilyen gyanújel lehet, ha a beteg a guideline szerinti szívelégtelenség-terápiát nem tolerálja, vagy a korábban normotenziós beteg hipotóniássá válik (1, 33). Echokardiográfias vizsgálat során a megmagyarázhatatlan okú perikardiális fluidum, illetve 2D speckle tracking echokardiográfiával látható ún. relatív apical sparing vagy „cherry on top” jelenség. Ez utóbbi azt jelenti, hogy a longitudinális strain-értékek csökkentek a basalis és a középső szegmentumokban, míg a csúcson ezek megtartottak (2. G ábra) (34, 35). A kardiális (5. A táblázat) és extrakardiális „red flag”-eket (5. B táblázat) táblázatos formában is összegezzük.

Számos klinikai helyzetben érdemes gondolni a szívamyloidosis fennállására, mint például a plazmasajt-diszkráziák, nephrosis szindróma, perifériás neuropathia vagy krónikus gyulladásozó szindrómák; különösen, ha jellemző kardiológiai képalkotókkal detektált jelek is fennállnak (1, 33).

4. TÁBLÁZAT. A biszfoszfonát szcintigráfia során álpozitív vagy álnegatív eredményt adó klinikai helyzetek és azok megoldása. AApoAI: apolipoprotein AI-amyloidosis, AApoAII: apolipoprotein A-II-amyloidosis, AApoAIV: apolipoprotein A-IV-amyloidosis, A β 2M: β 2-microglobulin-amyloidosis, AFib: fibrinogén-amyloidosis, AGel: gelsolin-amyloidosis, AL: immunglobulin könnyűlánc-amyloidosis, ATTRv: örökletes tranztiretin-amyloidosis, SPECT: single photon emission computer tomography, SPIE: szérumprotein elektroforézis immunfixációval, UPIE: vizeletprotein elektroforézis immunfixációval (1)

	Klinikai helyzet	Hogyan tisztázható?
Fals pozitív	AL amyloidosis	SPIE, UPIE vagy a szérum könnyű lánc arány abnormalis. Szövetteni diagnózis szükséges.
	Hydroxichloroquine cardiotoxicitás	Anamnesztikus adatok! Szövetteni diagnosztika!
	AApoAI és AApoAII amyloidosis	Vesebetegség is fennáll. Genetikai vizsgálat.
	AApoAIV amyloidosis	Vesebetegség is fennáll. Szövetteni diagnózis.
	A β 2M amyloidosis	Több mint 9 éve tartó dialíziskezelés. Szövetteni diagnózis.
	„Blood pool” jelenség	Feltételezett kamra-diszfunkció. SPECT-vizsgálat tisztázhatja. Esetleg későbbi felvételek készítése javasolt.
	Bordatörés, meszesedés a billentyűkön vagy az anulusban	SPECT-vizsgálat tisztázhatja a miokardiális felvételt.
Fals negatív	4 héten belüli miokardiális infarktus	Anamnesztikus adatok! SPECT segíthet a diffúz miokardiális felvétel igazolásában.
	Phe84Leu ATTRv, Ser97Tyr ATTRv	Neuropathia, családi halmozódás, genetikai vizsgálat.
	Enyhe betegség	Szövetteni diagnózis!
	Késői felvétel	Korábbi felvétel készítése.
	Túl korai felvétel	Későbbi felvétel készítése.



2. ÁBRA. Kardiológiai vizsgálómódszerekkel felfedezhető szívamyloidosisra jellemző diagnosztikus „red flag”-ek. **A:** EKG: Végtagi elvezetésekben low voltage, pszeudoinfarktus-mintázat a mellkasi elvezetésekben. **B:** Echokardiográfia: Parasternális hosszszelvényen látható a jelentős balkamra-hipertrófia és a megvastagodott aortabillentyű. **C:** Echokardiográfia: Csúcsi négyüregi kép, amelyen látható a súlyos bal- és jobbkamra-megvastagodás, a megnövekedett pitvari méretek, valamint a jobb szívfélben pacemaker-elektroda is felismerhető. **D:** Echokardiográfia: Pulzatilis Doppler-módszerrel a mitrális beáramlás vizsgálata. Restriktív mintázat látható, magas E/A aránnyal. **E:** Echokardiográfia: Szöveti Doppler-mérés a mitralis anulus laterális részén. Restriktív mintázat. **F:** Echokardiográfia: Szöveti Doppler-mérés a mitralis anulus szeptális részén. Restriktív mintázat. **G:** Echokardiográfia – 2D strain analízis: relatív apical sparing, vagy „cherry on top”jelenség. A basalis és középső szegmentumoknál a longitudinális strain csökkent, míg a csúcsi szegmentumokban megtartott. **H:** Szív-MRI: Késői kontrasztos felvételen látható a diffúz kontraszthalmozás a szívizomban

5. A TÁBLÁZAT. Kardiológiai „red flag”-ek felsorolása a jellemző amiloidtípussal. ATTR: tranztiretin amyloidosis, AL: immunglobulin könnyűlánc-amyloidosis, AV: atrioventricularis, CMR: szív-mágnesesrezonancia-vizsgálat, EKG: elektrokardiogram, HF: heart failure/ szívelégtelenség, BK: bal kamra, NT-proBNP: N-terminális pro-B-típusú nátriuretikus peptid, RV: jobb kamra (1)

Típus	„Red flag”	Amyloidosis forma, amiben gyakori
Klinikai jelek	A korábban hipertóniás beteg hipotóniássá vagy normotenzióssá válik	ATTR, AL
EKG	Infarktusszerű kép	Mind
	Low QRS voltage a LV falvastagsághoz képest	Mind
	AV vezetészavar	Mind
Laboreltérések	A HF súlyosságához képest aránytalanul emelkedett NT-proBNP	Mind
	Perzisztálisan emelkedett troponinszint	ATTR, AL
Echokardiográfia	„Sparkling”/csillámló szemcsék a myocardiumban	Mind
	RV falmegevastagodás	Mind
	Billentyűk megevastagodása	Mind
	Pericardiális folyadék	Mind
	Csökkent GLS, apical spearinggel	Mind
CMR	Szubendokardiális LGE	Mind
	Emelkedett natív T1-érték	Mind
	Emelkedett ECV	Mind
	Abnormális gadolinium kinetika	Mind

5. B TÁBLÁZAT. Extrakardiális „red flag”-ek felsorolása a jellemző amiloidtípussal. ATTR: tranztiretin-amyloidosis, AA: szérum-amiloid A-amyloidosis, AApoAI: apolipoprotein AI-amyloidosis, AApoAII: apolipoprotein AII-amyloidosis, AApoAIV: apolipoprotein A-IV-amyloidosis, Aβ2M: β2-microglobulin-amyloidosis, AFib: fibrinogén-amyloidosis, AGel: gelsolin-amyloidosis, AL: immunglobulin könnyűlánc-amyloidosis, ATTRv: örökletes tranztiretin-amyloidosis, ATTRwt: vad-típusú tranztiretin-amyloidosis (1)

Típus	„Red flag”	Amyloidosis forma, amiben gyakori
Klinikai jelek	Polyneuropathia	ATTRv, AL, AA, AGel
	Autonóm idegrendszeri zavarok	ATTR, AL
	Spontán szuffúziók, haematomák	AL
	Bőrelszíneződés	AApoAI
	Laza bőr (cutis laxa)	AGel
	Macroglossia	AL
	Süketség	ATTRwt
	Bilateralis carpalis alagútszindróma	ATTRv, ATTRwt
	Bicepsz ín szakadása	ATTRwt
	Lumablis gerinc stenosisa	ATTRwt
	Üvegtesti depozitumok	ATTRv
	Cornea disztrófia	AGel
	Családi halmozódás	ATTRv, AApoAI, AApoAII
	Labor eltérések	Veseelégtelenség
Proteinuria		AL, AA, AApoAI, AApoAII, AFib

Ahogy az már korábban is említésre került, főként ATTR-amyloidosis tekintetében válnak egyre nyilvánvalóbbá azok a magasabb kockázatú betegcsoportok, ahol érdemes a betegség jeleit tudatosan is keresni. Számos adat támogatja az idős szívelégtelen betegek, az újonnan felfedezett hipertrófiás cardiomyopathiás betegek, a megtartott ejekciós frakciójú szívelégtelen betegek és az idős, aortastenosis miatt

kezelt betegek esetén a szívamyloidosis magasabb előfordulási arányát az átlagpopulációhoz képest (35–37).

Diagnosztikus algoritmus

Amikor felmerül a szívamyloidosis gyanúja, a cél a mielőbbi definitív diagnózis. Az időfaktor kifejezetten fontos az AL-amyloidosis esetén, mivel ismert ennek

a betegségnek a megfelelő terápia nélküli, igen rossz prognózisa (38).

Mivel a szívamyloidosis hátterében leginkább AL vagy ATTR áll, a diagnosztikus algoritmus elsősorban ezekre vonatkoztható. A diagnosztika elsődleges eszköze a ^{99m}Tc-PYP, ^{99m}Tc-DPD vagy ^{99m}Tc-HMDP szcintigráfia, és a monoklonális gammopathia korrek vizsgálata SPIE, UPIE és FLC segítségével (1).

A két fenti vizsgálat eredményei alapján a következő négy helyzet állhat elő (3. ábra) (1):

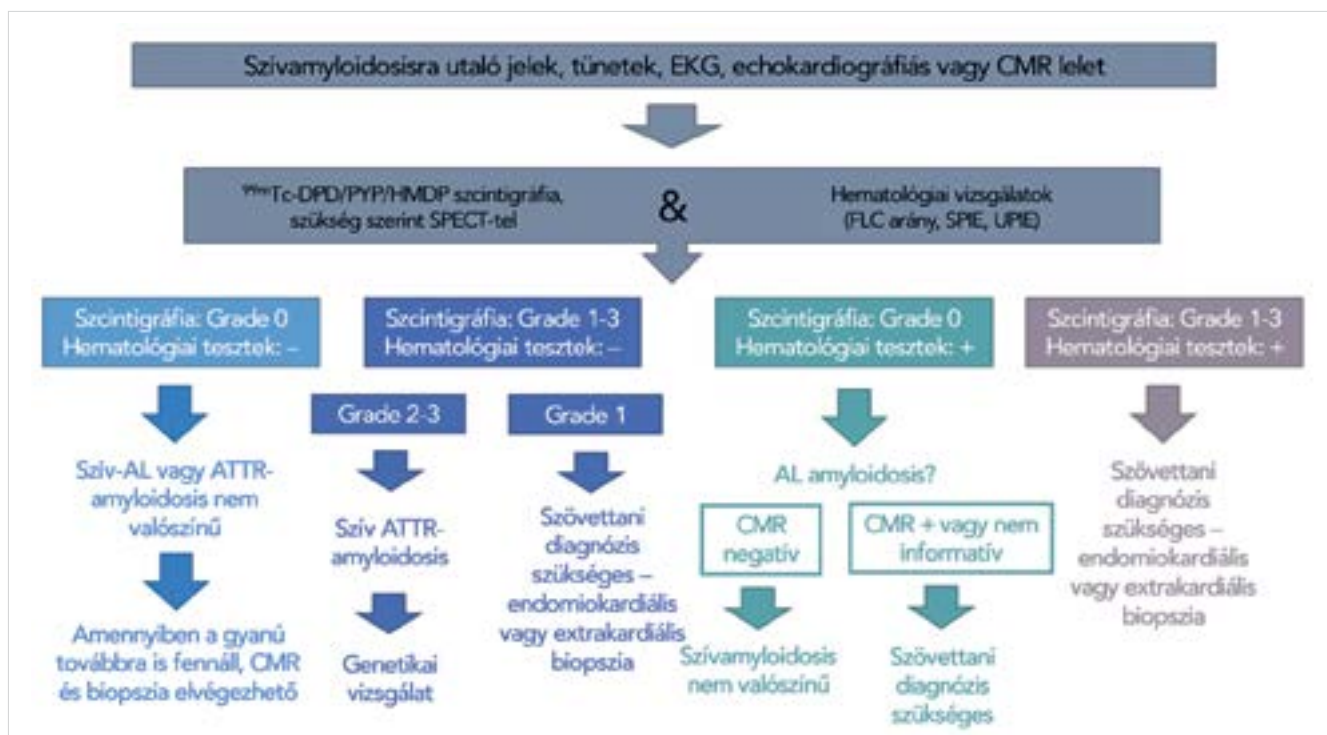
- A szcintigráfia negatív eredményű, és monoklonális protein irányába is negatívak a vizsgálatok. Az AL vagy ATTR szívamyloidosis fennállása nem valószínű, alternatív diagnózis megfontolandó. CMR-vizsgálat elvégzése javasolt, és amennyiben a gyanú továbbra is fennáll, endomiokardiális vagy extrakardiális biopszia hozhat tényleges diagnózist. Egyes ritka amiloidformák (1. táblázat), illetve bizonyos TTR-mutációk mellett is negatív lehet a szcintigráfia, mivel a radiofarmakon felvétel függ a fibrillum tulajdonságaitól is.
- A szcintigráfia szívizomfelvételt igazol, és monoklonális protein irányába negatívak a vizsgálatok. Amennyiben a szívfelvétel grade 2 vagy 3, szív-ATTR-amyloidosis diagnózisa felállítható. Ezt genetikai vizsgálat követi az ATTRv és ATTRwt elkülönítése céljából. Grade 1 felvétel mellett nem állnak fenn a noninvazív diagnosztikus kritériumok, így szövettanilag kell igazolni az amiloid lerakódását a myocardiumban.

- A szcintigráfia negatív eredményű, és legalább az egyik monoklonális proteinvizsgálat pozitív. Ebben az esetben AL-amyloidosis irányába azonnal el kell indítani a vizsgálatokat, hematológus bevonásával (23). Szív-MR elvégzése szükséges, hogy felderítsük a szív érintettségét. Az AL-amiloidlerakódás kimutatása endomiokardiális vagy extrakardiális (ebben az esetben a hasfali zsírszövetből való mintavétel is megfelelő specificitással bír) mintából szükséges a diagnózis kimondásához. Amennyiben a szív-MR nem kivitelezhető, úgy az idővesztés elkerülése érdekében minél előbbi biopszia javasolt.
- A szcintigráfia szívizomfelvételt mutat, és legalább az egyik monoklonális proteinvizsgálat pozitív. ATTR-amyloidosis MGUS mellett, AL-amyloidosis vagy AL- és ATTR-amyloidosis együttes jelenléte lehetséges. Hematológiai konzultáció ebben az esetben is elengedhetetlen. Az amiloid jelenlétének szövettani igazolása és annak tipizálása szükséges, a legkézenfekvőbb az endomiokardiális biopszia, de a fentebb részletezett extrakardiális mintavétel is szóba jöhet.

Terápiás lehetőségek szívamyloidosisban

A kezelés két lényeges aspektusból áll:

1. a komplikációk megelőzése és kezelése,
2. a további amiloidlerakódás megállítása vagy késleltetése.



3. ÁBRA. A szívamyloidosis diagnosztikus algoritmus. AL: immunglobulin könnyűlánc-amyloidosis, ATTR: tranztiretin-amyloidosis, ATTRv: örökletes tranztiretin-amyloidosis, ATTRwt: vad-típusú tranztiretin-amyloidosis, CMR: szív-mágnesesrezonancia-vizsgálat, EKG: elektrokardiogram, SPECT: single photon emission computer tomography (1)

A komplikációk és komorbiditások kezelése

A szívamyloidosisban szenvedő betegek szupportív terápiája során számos szövődmény és társbetegség menedzsmentje érdemel speciális figyelmet. A betegség patofiziológiájának köszönhetően a szívérintettség lényegében restriktív cardiomyopathia formájában jelentkezik, szisztémás ödémával és alacsony perctérfogattal (15). A tünetek kezelésére diuretikum és mineralokortikoid-receptor-antagonista bevezetése az elsődleges. Gyakran a betegeknek az euvolaemia eléréséhez nagy dóziszú kacsdiuretikumra van szükségük, de ezek alkalmazása során különös figyelmet kell fordítani a megfelelő preload fenntartására, a vesefunkcióra és a hipotóniahajlamra is (autonóm diszfunkció eredménye lehet) (15).

További nehézséget jelent, hogy a betegek általában nem tolerálják a konvencionális szívelégtelenség-terápiát. A béta-blokkolók alkalmazása általában alacsony perctérfogathoz, fáradékonysághoz, vezetési zavarokhoz, akár syncopehoz is vezet ezeknél a betegeknél, mivel a restriktív fiziológiai miatt a perctérfogat nagyban függ a szívfrekvenciától (15, 47). Az ACE-gátlókkal szembeni intolerancia a betegségekre jellemző autonóm diszregulációra vezethető vissza (15).

Előrehaladott szívelégtelenség esetén, szelektált esetekben szívtranszplantáció megfontolható, de mindenképpen tisztában kell lenni a konkrét amiloidtípussal és a speciális kezelés lehetőségeivel (1, 15, 48).

Ritmuszavarok tekintetében a leggyakoribb a pitvarfibrilláció, ennek hátterében állhat a pitvari tágulat, de az amiloidfibrillumok a pitvar falát is infiltrálhatják (15). Bár a sinusritmus megtartása preferálandó lenne, gyakori a rekurrencia, így ez sokszor igen nehezen megoldható. A ritmus megtartására adható gyógyszeres terápia terén az amiodaron adása javasolt elsősorban (1, 15). Frekvenciakontroll esetén is javasolt, ugyanis a betegek gyakran a béta-blokkolókat nehezen tolerálják. Valamint a kamrai ritmuszavarok terén is jó hatású a szer. A digoxin alkalmazása pedig inkább kerülendő, mert egyes korai adatok szerint kötődhet az amiloidfibrillumokhoz, így növekszik a toxicitás veszélye (49), bár szoros szérumszint- és vesefunkció-monitorozás mellett a legfrissebb konszenzus alkalmazhatónak találja (15).

A szívamyloidosisos betegek esetén az antikoaguláns terápia is speciális megfontolás alá esik. Több vizsgálat adatai is utalnak arra, hogy a betegség az átlagosnál magasabb tromboembóliás kockázattal jár (15, 50). Az egyik oka ennek a csökkent pitvari funkció lehet, amelynek köszönhetően, akár sinusritmusban lévő betegek esetén is előfordulhatnak szívüregi thrombusok (51). Egy ATTR szívamyloidosis betegek részvételével készült vizsgálat nem talált korrelációt a betegek CHADS-VASc Score-ja és a bal pitvari fülcsethrombusok előfordulása között pitvarfibrilláció mellett (52). Illetve elektromos kardioverziót megelőzően terápiás antikoagulálásban részesült betegek között is nagy

arányban volt felfedezhető szívüregi thrombus transoesophagealis echokardiográfiával vagy kardio-CT-vel szívamyloidosis mellett (53). Antikoaguláns terápia-ként a warfarin és az új típusú antikoagulánsok egyaránt megfelelőek lehetnek (15).

Mivel az amiloidfibrillumok a vezetőrendszert is beszűríhetik, vezetési zavarokat és bradyaritmiákat eredményezhet, amely pacemaker-igényhez vezet (15, 54). A vezetési zavarok kialakulása gyakoribbnak tűnik ATTR-amyloidosisban (54). Egy vizsgálat adatai szerint a betegek közel 25%-ánál alakul ki magas fokú AV-blokk (55). Ugyanakkor a magas jobb kamrai pace-arány a szívelégtelenség gyors progressziójához vezethet ezeknél a betegeknél, így magas pace-arány esetén megfontolandó a biventricularis ingerlés (56). Bár a miokardiális depozitumok miatt a kamrai ritmuszavarok viszonylag gyakoriak, csak szekunder profilaktikus ICD-implantációt javasolnak. Primer profilaxis tekintetében egyedi elbírálás szükséges (1, 15).

Ismert, hogy az idős, aortastenosisal diagnosztizált betegek egy része ATTRwt-ben is szenved. A két betegség együttes előfordulása igen rossz prognózist jelent (57, 58). A billentyűbetegség megoldása, sok esetben TAVI-implantáció, jelentősen javítja a kimenetelt (58, 59), azonban a periproceduralis AV-blokkok az ATTRwt-s populációban gyakrabban fordulnak elő, ezzel a kockázattal érdemes számolni a beavatkozás tervezésekor (1, 57).

Speciális terápiás lehetőségek

Az amiloidlerakódás megakadályozását vagy késleltetését célzó terápiák elsősorban az amiloid-prekursor proteinjének termelődését, illetve a kóros protein eliminálhatóságát célozzák (1).

Szív könnyűlánc (AL) amyloidosis

Elengedhetetlen a multidiszciplináris szemlélet. A kezelésben részt kell vegyen hemato-onkológus és kardiológus is, amennyiben lehetséges, specializálódott centrumban érdemes a terápiát végezni. A részletes kezelési lehetőségek kapcsán utalunk a megfelelő hematológiai irányelvekre (60).

Általában többszervi érintettség jellemző, amely különösen nehezíti az eredményes kezelést. A beteg rizikójának meghatározása során kulcsfontosságú a szívérintettség súlyossága, amely nagyban behatárolhatja a terápiás lehetőségeket. A kardiológiai választ nagyban meghatározza a hematológiai válasz (14, 61).

A kardiológus szerepe a speciális kezelés folyamán:

- felmérni a beteg kardiológiai állapotát, megítélni az alkalmasságát a különböző terápiás lehetőségekre, beleértve az autológ őssejt-transzplantációt is;
- amikor szükségessé válik, szívtranszplantáció elbírálása;
- a kemoterápia során a szív státuszának monitorozása (1).

Transztiretin-amyloidosis (ATTR)

Az utóbbi években ezen a területen számos hatékony terápiás lehetőség vált elérhetővé, mind az ATTRv, mind az ATTRwt esetén. Egyértelműnek tűnik, hogy a kezelés a korai stádiumban a legeredményesebb a szervi manifesztációk progressziója tekintetében (4, 62, 63).

A terápiás célpontok elsősorban: a hibás protein vagy a teljes TTR-termelődés leállítása, a TTR-molekula stabilizálása, és a depozitumok további lerakódásának megakadályozása, lehetőség szerint eliminálása (1).

A kóros TTR-szintézis leállításának korábban egyetlen definitív megoldásaként a májtranszplantáció jött szóba (64). Már rendelkezésre állnak ún. gén silencerek, ket-tősszálú kis interferáló ribonukleinsavak (siRNS), amelyek a génátíródás szintjén gátolják a TTR termelődését (1). Jelenleg már alkalmazható a patisiran (siRNS), amely ATTRv-neuropathiában rendelkezik indikációval (62, 63). Klinikai vizsgálat folyik továbbá a vutrisirannal is (siRNS) szívamyloidosisos betegekben. Az antiszensz oligonukleotidok közül ATTR-neuropathia indikációban ugyan, de alkalmazható az inotersen. Valamint kardiológiai indikációval folyik vizsgálat az TTR-LRX (eplontersen) molekulával, amely szintén egy antiszensz oligonukleotid, jelenleg kísérleti fázisban van (65).

A TTR tetramer disszociációját gátolják a TTR stabilizátor szerek. Az első ilyen szer volt a tafamidis, amely jelenleg a leginkább hozzáférhető terápiás lehetőség (4). Neuropathiában és cardiomyopathiában is bizonyított a hatékonysága (4). További, jelenleg vizsgálat alatt álló szerek még a diflunisal (66) és az acoramidis (1).

Az amiloiddepozitumok eliminálására több szer is jótékony hatásúnak bizonyult klinikai tapasztalatok alapján. Ilyen a doxycyclin, a doxycyclin-TUDCA (tauroursodezoxikolsav), de a zöldteakivonat (ECGC) és különböző antitestek (PRX004, NI006) hatásossága is felmerül, de jelenleg vizsgálati eredmények még nem állnak rendelkezésre (1).

Az ATTR-amyloidosis kezelése során különbséget kell tenni az ATTRv és az ATTRwt között, illetve a szervi manifesztációk is jelentősen befolyásolhatják a stratégiánkat. Általánosságban elmondható, hogy a szívérintettséggel járó ATTR esetén, függetlenül attól, hogy örökletes, vagy vad típusról van szó, a tafamidis elsőként választandó szer, tekintettel a kedvező kardiológiai kimenetelt igazoló vizsgálatokra (4). Nem elvetendő szempont, hogy a szer Magyarországon is elérhető, igaz jelenleg egyedi méltányossággal, és a neuropathia indikációval alkalmazandó dózisban (20 mg). Az aktuálisan elfogadott terápiás séma a 4. ábrán látható. A neuropathiával is szövődött ATTRv-esetekben a patisiran és az inotersen is bevezethető (1). Hazánkban a patisiran már egyedi esetekben, de elérhető.

Fontos kérdés ATTRv esetén a kiszűrt tünetmentes mutációhordozók utánkötési stratégiája. Kiemelt jelentőségű a terápia megfelelő időben való megkezdése, a lehető legjobb betegségprognózis elérése érdekében. Az általános konszenzus az, hogy az ellenőrzést a be-

tegség tüneteinek várható jelentkezése előtt 10 évvel érdemes elkezdni (46). Évente teljes kardiológiai (EKG, echokardiográfia, laborvizsgálatban troponin és NT-proBNP-szint ellenőrzése) és neurológiai szakvizsgálatot, valamint 2 évente 24 órás Holter-EKG és 3 évente csontszcintigráfia és CMR elvégzését javasolják (1).

Jelenlegi hazai helyzet a szívamyloidosis diagnosztikájában és kezelésében

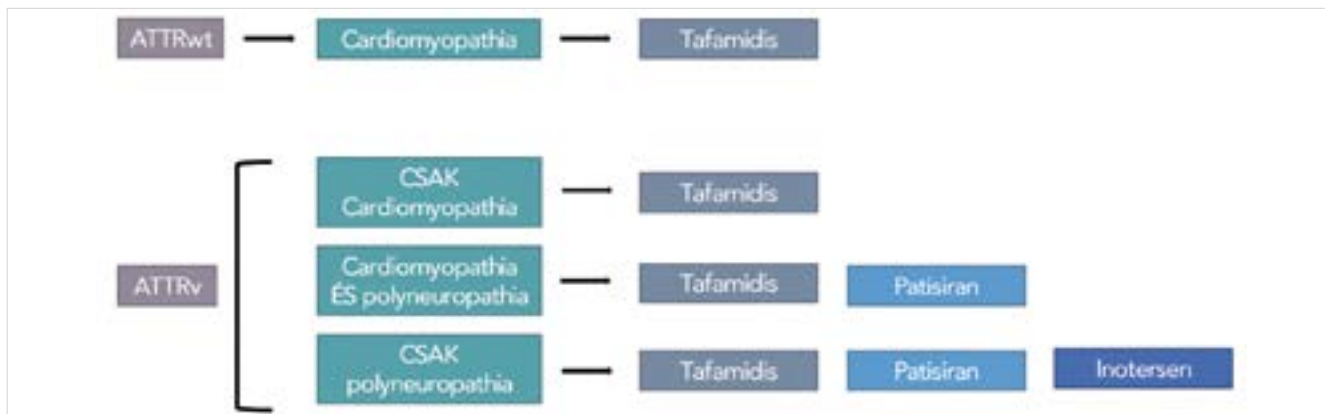
Világszerte is kiemelt probléma a szívamyloidosis tekintetében a diagnózis jelentős késése, nincs ez másként hazánkban sem. Az utóbbi években Magyarországon is elindult a szélesebb körű edukáció a betegséggel kapcsolatban, de nyilvánvaló, hogy a komplex diagnosztika olyan személyi és tárgyi feltételeket kíván, amelyek sok helyen nem állnak rendelkezésre.

A helyes diagnózis felállításának legfontosabb lépése, hogy gyanakodjunk a betegségre, amely egy igen részletes anamnézisfelvételt igényel. A további diagnosztikus eljárások tekintetében is sok helyen szűkösek a keretek. Igen fontos lenne az NT-proBNP-meghatározást széles körben hozzáférhetővé tenni hematológusok számára is. Ugyanis a rendszeres NT-proBNP és vizelet-albuminszint meghatározással a myeloma multiplexben és MGUS-ben szenvedő betegeknél jól monitorozható a vese- és szívamyloidosis megjelenése. Ugyanakkor kiemelendő, hogy több alacsonyabb progresszivitási szintű ellátóhelyen ennek a laborparaméternek a meghatározása akár még kardiológusnak is korlátozottan lehetséges.

Képzővizsgálatok terén a 2D speckle tracking echokardiográfiát mindenütt egy könnyen kivitelezhető szűrő módszerként említik. Azonban ez az eljárás, habár egyre több készülékben megtalálható opció, nem mondható elterjedtnek. Épp emiatt sok helyen nincs vele megfelelő gyakorlat és pont emiatt végül nem kerül alkalmazásra.

A szívizom-érintettség legkorábbi jeleit egyértelműen a szív-MR-vizsgálattal tudjuk kimutatni. A vizsgálómódszer hozzáférhetősége szintén korlátozott, sok esetben jelentős várakozási idővel szembesülünk. A késői gadolinium kontrasztos vizsgálat lényegében már a kialakult hegek kimutatására képes, a minél korábbi diagnosztika terén egy kiemelten fontos vizsgálómódszer lenne a T1-mapping és az extracelluláris volumenmeghatározásos technika, azonban erre még kevesebb helyen van lehetőség. Kiemelendő továbbá, hogy a tárgyi feltételek mellett, a megfelelően képzett vizsgáló szakemberek száma is szűkös.

A definitív diagnosztika eszközei kapcsán is ütközhetünk nehézségekbe. Magyarországon vizeletből történő immun-elektroforézist és könnyűlánc-meghatározást rutinszerűen nem végeznek. Ennek hátterében elsődlegesen pénzügyi okok állnak. Azonban nemzetközi szinten a szérumszint és vizelet szabad könnyűlánc-arány a diagnózis gerincét képezi. A biszfoszfónát szcintigráfias vizsgál-



4. ÁBRA. A javasolt terápiás séma szív-ATTR-amyloidosis esetén. ATTRv: örökletes tranztiretin-amyloidosis, ATTRwt: vad típusú tranztiretin-amyloidosis (1)

lat egy alapvetően alacsony költségű módszer, azonban ez sem elérhető rutinszerűen még sok esetben, nagy centrumokban sem. A megfelelő radionuklid használata sok esetben korlátozott. A legalkalmasabb a ^{99m}Tc-pirofoszfát (PYP), a ^{99m}Tc-3,3-difoszfono-1,2-propano-dikarboxil-sav (DPD) vagy a ^{99m}Tc-hidroximetilén bifoszfónát (HMDP) lenne, de ezek sok vizsgálóhelyen nem hozzáférhetőek állandó jelleggel, így az álnegatív eredmények aránya jelentős lehet.

A megfelelő patológiai háttér a szövettani diagnosztika terén elengedhetetlen. A mintavétel és a megfelelő mintakezelés terén nélkülözhetetlen a képzett szakemberek közreműködése. A patológusnak ismernie kell a betegséget és az általa hozzáférhető vizsgálati lehetőségeket. Bár „aranystandardnak” számít, de hazánkban a klinikai diagnosztikus célú tömegspektrometria jelenleg nem elérhető.

Mindezek ellenére elmondható azonban, hogy Magyarországon is vannak olyan centrumok, ahol a komplex diagnosztika elvégzésére, a specifikus terápia elindításra és a betegek átfogó, multidiszciplináris szemléletű gondozására mind a személyi, mind a tárgyi feltételek rendelkezésre állnak. Jelenleg a betegség gyanúja esetén ezekbe a centrumokba javasolt irányítani a pácienseket.

Következtetések

A szívamyloidosis az utóbbi évek során jelentős paradigmaváltáson ment keresztül, amely alapvetően a mára már egyre inkább rendelkezésre álló betegség specifikus terápiáknak köszönhető. Mindez maga után vonta a diagnosztika fejlődését is, így egyre nyilvánvalóbbak azok a klinikai és képalkotó jelek, amelyek hozzásegítenek a mielőbbi diagnózishoz. A betegség mielőbbi felfedezése kulcsfontosságú, hiszen a legjobb kimenetelt a lehető legkorábban megkezdett terápiától várhatjuk. A betegek gondozását érdemes erre specializálódott centrumokban végezni, ahol megfelelő diagnosztikus háttér és a kezeléshez szükséges multidisz-

ciplináris szemlélet is rendelkezésre áll. A területen még egyértelműen fejlődés várható, mivel folyamatosan bővülnek az ismereteink az amyloidosis patofiziológiája terén.

Nyilatkozat

A szerzők kijelentik, hogy az összefoglaló közlemény megírásával kapcsolatban nem áll fenn vele szemben pénzügyi vagy egyéb lényeges összeütközés, összeférhetetlenségi ok, amely befolyásolhatja a közleményben bemutatott eredményeket, az abból levont következtetéseket vagy azok értelmezését.

Irodalom

- Garcia-Pavia P, Rapezzi C, Adler Y, et al. Diagnosis and treatment of cardiac amyloidosis. A position statement of the European Society of Cardiology Working Group on Myocardial and Pericardial Diseases. *Eur J Heart Fail* 2021; 23(4): 512–26. <https://doi.org/10.1002/ehfj.2140>
- Maurer MS, Elliott P, Comenzo R, et al. Addressing Common Questions Encountered in the Diagnosis and Management of Cardiac Amyloidosis. *Circulation* 2017; 135(14): 1357–77. <https://doi.org/10.1161/CIRCULATIONAHA.116.024438>
- Ruberg FL, Grogan M, Hanna M, et al. Transthyretin Amyloid Cardiomyopathy: JACC State-of-the-Art Review. *J Am Coll Cardiol* 2019; 73(22): 2872–91. <https://doi.org/10.1016/j.jacc.2019.04.003>
- Rapezzi C, Elliott P, Damy T, Nativi-Nicolau J, Berk JL, Velazquez EJ, et al. Efficacy of Tafamidis in Patients With Hereditary and Wild-Type Transthyretin Amyloid Cardiomyopathy: Further Analyses From ATTR-ACT. *JACC Heart Fail* 2021; 9(2): 115–23. <https://doi.org/10.1016/j.jchf.2020.09.011>
- Damy T, Garcia-Pavia P, Hanna M, et al. Efficacy and safety of tafamidis doses in the Tafamidis in Transthyretin Cardiomyopathy Clinical Trial (ATTR-ACT) and long-term extension study. *Eur J Heart Fail* 2021; 23(2): 277–85. <https://doi.org/10.1002/ehfj.2027>
- Damy T, Kristen AV, Suhr OB, et al. Transthyretin cardiac amyloidosis in continental Western Europe: an insight through the Transthyretin Amyloidosis Outcomes Survey (THAOS). *Eur Heart J* 2019. <https://doi.org/10.1093/eurheartj/ehz173>
- Pozsonyi Z, Pesko G, Takacs H, et al. Variant Transthyretin Amyloidosis (ATTRv) in Hungary: First Data on Epidemiology and Clinical Features. *Genes (Basel)* 2021; 12(8). <https://doi.org/10.3390/genes12081152>
- Lindmark K, Pilebro B, Sundstrom T, Lindqvist P. Prevalence of wild type transthyretin cardiac amyloidosis in a heart failure clinic. *ESC Heart Fail* 2021; 8(1): 745–9. <https://doi.org/10.1002/ehf2.13110>
- Cuscaden C, Ramsay SC, Prasad S, et al. Estimation of prevalence of transthyretin (ATTR) cardiac amyloidosis in an Australian subpopulation using bone scans with echocardiography and clinical correlation. *J Nucl Cardiol* 2021; 28(6): 2845–56. <https://doi.org/10.1007/s12350-020-02152-x>
- Cheng R, Griffin J. Implications of screening for coexisting transthyretin amyloidosis and aortic stenosis. *Heart* 2022; 108(1): 11–3. <https://doi.org/10.1136/heartjnl-2021-320229>
- Heidenreich PA, Bozkurt B, Aguilar D, et al. 2022 AHA/ACC/HFSA Guideline for the Management of Heart Failure: Executive Summary: A Report of the American College of Cardiology/American Heart Association Joint Committee on Clinical Practice Guidelines. *Circulation* 2022; <https://doi.org/10.1161/CIR0000000000001062>
- McDonagh TA, Metra M, Adamo M, et al. 2021 ESC Guidelines for the diagnosis and treatment of acute and chronic heart failure. *Eur Heart J* 2021; 42(36): 3599–726. <https://doi.org/10.1093/eurheartj/ehab368>
- Benson MD, Buxbaum JN, Eisenberg DS, et al. Amyloid nomenclature

- 2018: recommendations by the International Society of Amyloidosis (ISA) nomenclature committee. *Amyloid* 2018; 25(4): 215–9. <https://doi.org/10.1080/13506129.2020.1835263>
14. Muchtar E, Dispenzieri A, Magen H, Grogan M, Mauermann M, McPhail ED, et al. Systemic amyloidosis from A (AA) to T (ATTR): a review. *J Intern Med* 2021; 289(3): 268–92. <https://doi.org/10.1111/joim.13169>
15. Adam RD, Coriu D, Jercan A, et al. Progress and challenges in the treatment of cardiac amyloidosis: a review of the literature. *ESC Heart Fail* 2021; 8(4): 2380–96. <https://doi.org/10.1002/ehf2.13443>
16. Ruberg FL, Berk JL. Transthyretin (TTR) cardiac amyloidosis. *Circulation* 2012; 126(10): 1286–300. <https://doi.org/10.1161/CIRCULATIONAHA.111.078915>
17. Conceicao I, Damy T, Romero M, et al. Early diagnosis of ATTR amyloidosis through targeted follow-up of identified carriers of TTR gene mutations. *Amyloid* 2019; 26(1): 3–9. <https://doi.org/10.1080/13506129.2018.1556156>
18. Brown EE, Fajardo J, Judge DP. Positive family history decreases diagnosis time by over 200. *Amyloid* 2019; 26(sup1): 17. <https://doi.org/10.1080/13506129.2019.1582484>
19. Maurer MS, Hanna M, Grogan M, et al. Genotype and Phenotype of Transthyretin Cardiac Amyloidosis: THAOS (Transthyretin Amyloid Outcome Survey). *J Am Coll Cardiol* 2016; 68(2): 161–72. <https://doi.org/10.1016/j.jacc.2016.03.596>
20. Manolis AS, Manolis AA, Manolis TA, et al. Cardiac amyloidosis: An underdiagnosed/underappreciated disease. *Eur J Intern Med* 2019; 67: 1–13. <https://doi.org/10.1016/j.ejim.2019.07.022>
21. Uemichi T, Uitti RJ, Koeppen AH, et al. Oculoleptomeningeal amyloidosis associated with a new transthyretin variant Ser64. *Arch Neurol* 1999; 56(9): 1152–5. <https://doi.org/10.1001/archneur.56.9.1152>
22. Wixner J, Mundayat R, Karayal ON, et al. THAOS: gastrointestinal manifestations of transthyretin amyloidosis – common complications of a rare disease. *Orphanet J Rare Dis* 2014; 9: 61. <https://doi.org/10.1186/1750-1172-9-61>
23. Yamamoto H, Yokochi T. Transthyretin cardiac amyloidosis: an update on diagnosis and treatment. *ESC Heart Fail* 2019; 6(6): 1128–39. <https://doi.org/10.1002/ehf2.12518>
24. Maurer MS, Bokhari S, Damy T, et al. Expert Consensus Recommendations for the Suspicion and Diagnosis of Transthyretin Cardiac Amyloidosis. *Circ Heart Fail* 2019; 12(9): e006075. <https://doi.org/10.1161/CIRCHEARTFAILURE.119.006075>
25. Benson MD, Berk JL, Dispenzieri A, et al. Tissue biopsy for the diagnosis of amyloidosis: experience from some centres. *Amyloid* 2022; 29(1): 8–13. <https://doi.org/10.1080/13506129.2021.1994386>
26. Quarta CC, Gonzalez-Lopez E, Gilbertson JA, Botcher N, Rowczenio D, Petrie A, et al. Diagnostic sensitivity of abdominal fat aspiration in cardiac amyloidosis. *Eur Heart J* 2017; 38(24): 1905–8. <https://doi.org/10.1093/eurheartj/ehx047>
27. Ash S, Shore E, Ramgobin D, et al. Cardiac amyloidosis-A review of current literature for the practicing physician. *Clin Cardiol* 2021; 44(3): 322–31. <https://doi.org/10.1002/clc.23572>
28. Maleszewski JJ. Cardiac amyloidosis: pathology, nomenclature, and typing. *Cardiovasc Pathol* 2015; 24(6): 343–50. <https://doi.org/10.1016/j.carpath.2015.07.008>
29. Gillmore JD, Maurer MS, Falk RH, et al. Nonbiopsy Diagnosis of Cardiac Transthyretin Amyloidosis. *Circulation* 2016; 133(24): 2404–12. <https://doi.org/10.1161/CIRCULATIONAHA.116.021612>
30. Palladini G, Russo P, Bosoni T, et al. Identification of amyloidogenic light chains requires the combination of serum-free light chain assay with immunofixation of serum and urine. *Clin Chem* 2009; 55(3): 499–504. <https://doi.org/10.1373/clinchem.2008.117143>
31. Sprangers B, Claes K, Evenepoel P, et al. Comparison of 2 Serum-Free Light-Chain Assays in CKD Patients. *Kidney Int Rep* 2020; 5(5): 627–31. <https://doi.org/10.1016/j.ekir.2020.01.019>
32. Lopez-Sainz A, Hernandez-Hernandez A, Gonzalez-Lopez E, et al. Clinical profile and outcome of cardiac amyloidosis in a Spanish referral center. *Rev Esp Cardiol (Engl Ed)* 2021; 74(2): 149–58. <https://doi.org/10.1016/j.rec.2019.12.020>
33. Rapezzi C, Lorenzini M, Longhi S, et al. Cardiac amyloidosis: the great pretender. *Heart Fail Rev* 2015; 20(2): 117–24. <https://doi.org/10.1007/s10741-015-9480-0>
34. Jurcut R, Onciul S, Adam R, Stan C, Coriu D, Rapezzi C, et al. Multimodal imaging in cardiac amyloidosis: a primer for cardiologists. *Eur Heart J Cardiovasc Imaging* 2020; 21(8): 833–44. <https://doi.org/10.1093/ehjci/jeaa063>
35. Gonzalez-Lopez E, Gallego-Delgado M, Guzzo-Merello G, et al. Wild-type transthyretin amyloidosis as a cause of heart failure with preserved ejection fraction. *Eur Heart J* 2015; 36(38): 2585–94. <https://doi.org/10.1093/eurheartj/ehv338>
36. Damy T, Costes B, Hagege AA, et al. Prevalence and clinical phenotype of hereditary transthyretin amyloid cardiomyopathy in patients with increased left ventricular wall thickness. *Eur Heart J* 2016; 37(23): 1826–34. <https://doi.org/10.1093/eurheartj/ehv583>
37. Castano A, Narotsky DL, Hamid N, et al. Unveiling transthyretin cardiac amyloidosis and its predictors among elderly patients with severe aortic stenosis undergoing transcatheter aortic valve replacement. *Eur Heart J* 2017; 38(38): 2879–87. <https://doi.org/10.1093/eurheartj/ehx350>
38. Sayago I, Krsnik I, Gomez-Bueno M, et al. Analysis of diagnostic and therapeutic strategies in advanced cardiac light-chain amyloidosis. *J Heart Lung Transplant* 2016; 35(8): 995–1002. <https://doi.org/10.1016/j.healun.2016.03.004>
39. Kumar S, Dispenzieri A, Lacy MQ, et al. Revised prognostic staging system for light chain amyloidosis incorporating cardiac biomarkers and serum free light chain measurements. *J Clin Oncol* 2012; 30(9): 989–95. <https://doi.org/10.1200/JCO.2011.38.5724>
40. Lillenes B, Ruberg FL, Mussinelli R, et al. Development and validation of a survival staging system incorporating BNP in patients with light chain amyloidosis. *Blood* 2019; 133(3): 215–23. <https://doi.org/10.1182/blood-2018-06-858951>
41. Grogan M, Scott CG, Kyle RA, et al. Natural History of Wild-Type Transthyretin Cardiac Amyloidosis and Risk Stratification Using a Novel Staging System. *J Am Coll Cardiol* 2016; 68(10): 1014–20. <https://doi.org/10.1016/j.jacc.2016.06.033>
42. Gillmore JD, Damy T, Fontana M, et al. A new staging system for cardiac transthyretin amyloidosis. *Eur Heart J* 2018; 39(30): 2799–806. <https://doi.org/10.1093/eurheartj/ehx589>
43. Cheng RK, Levy WC, Vasbinder A, et al. Diuretic Dose and NYHA Functional Class Are Independent Predictors of Mortality in Patients With Transthyretin Cardiac Amyloidosis. *JACC CardioOncol* 2020; 2(3): 414–24. <https://doi.org/10.1016/j.jacc.2020.06.007>
44. Law S, Petrie A, Chacko L, Cohen OC, et al. Disease progression in cardiac transthyretin amyloidosis is indicated by serial calculation of National Amyloidosis Centre transthyretin amyloidosis stage. *ESC Heart Fail* 2020. <https://doi.org/10.1002/ehf2.12989>
45. Maurer MS, Schwartz JH, Gundapaneni B, et al. Tafamidis Treatment for Patients with Transthyretin Amyloid Cardiomyopathy. *N Engl J Med* 2018; 379(11): 1007–16. <https://doi.org/10.1056/NEJMoa1805689>
46. Conceicao I, Coelho T, Rapezzi C, et al. Assessment of patients with hereditary transthyretin amyloidosis – understanding the impact of management and disease progression. *Amyloid* 2019; 26(3): 103–11. <https://doi.org/10.1080/13506129.2019.1627312>
47. Milani P, Dispenzieri A, Scott CG, et al. Independent Prognostic Value of Stroke Volume Index in Patients With Immunoglobulin Light Chain Amyloidosis. *Circ Cardiovasc Imaging* 2018; 11(5): e006588. <https://doi.org/10.1161/CIRCIMAGING.117.006588>
48. Chen Q, Moriguchi J, Levine R, et al. Outcomes of Heart Transplantation in Cardiac Amyloidosis Patients: A Single Center Experience. *Transplant Proc* 2021; 53(1): 329–34. <https://doi.org/10.1016/j.transproceed.2020.08.020>
49. Rubinow A, Skinner M, Cohen AS. Digoxin sensitivity in amyloid cardiomyopathy. *Circulation* 1981; 63(6): 1285–8. <https://doi.org/10.1161/01.cir.63.6.1285>
50. Feng D, Edwards WD, Oh JK, et al. Intracardiac thrombosis and embolism in patients with cardiac amyloidosis. *Circulation* 2007; 116(21): 2420–6. <https://doi.org/10.1161/CIRCULATIONAHA.107.697763>
51. Feng D, Syed IS, Martinez M, et al. Intracardiac thrombosis and anticoagulation therapy in cardiac amyloidosis. *Circulation* 2009; 119(18): 2490–7. <https://doi.org/10.1161/CIRCULATIONAHA.108.785014>
52. Donnellan E, Elshazly MB, Vakamudi S, et al. No Association Between CHADS-VASc Score and Left Atrial Appendage Thrombus in Patients With Transthyretin Amyloidosis. *JACC Clin Electrophysiol* 2019; 5(12): 1473–4. <https://doi.org/10.1016/j.jacep.2019.10.013>
53. El-Am EA, Dispenzieri A, Melduni RM, et al. Direct Current Cardioversion of Atrial Arrhythmias in Adults With Cardiac Amyloidosis. *J Am Coll Cardiol* 2019; 73(5): 589–97. <https://doi.org/10.1016/j.jacc.2018.10.079>
54. Donnellan E, Wazni OM, Saliba WI, Hanna M, Kanj M, Patel DR, et al. Prevalence, Incidence, and Impact on Mortality of Conduction System Disease in Transthyretin Cardiac Amyloidosis. *Am J Cardiol* 2020; 128: 140–6. <https://doi.org/10.1016/j.amjcard.2020.05.021>
55. Algalarrondo V, Dinanian S, Juin C, et al. Prophylactic pacemaker implantation in familial amyloid polyneuropathy. *Heart Rhythm* 2012; 9(7): 1069–75. <https://doi.org/10.1016/j.hrthm.2012.02.033>
56. Donnellan E, Wazni OM, Saliba WI, et al. Cardiac devices in patients with transthyretin amyloidosis: Impact on functional class, left ventricular function, mitral regurgitation, and mortality. *J Cardiovasc Electrophysiol* 2019; 30(11): 2427–32. <https://doi.org/10.1111/jce.14180>
57. Bajwa F, O'Connor R, Ananthasubramanian K. Epidemiology and clinical manifestations of cardiac amyloidosis. *Heart Fail Rev* 2021. <https://doi.org/10.1007/s10741-021-10162-1>
58. Nitsche C, Scully PR, Patel KP, et al. Prevalence and Outcomes of Concomitant Aortic Stenosis and Cardiac Amyloidosis. *J Am Coll Cardiol* 2021; 77(2): 128–39. <https://doi.org/10.1016/j.jacc.2020.11.006>
59. Scully PR, Patel KP, Treibel TA, et al. Prevalence and outcome of dual aortic stenosis and cardiac amyloid pathology in patients referred for transcatheter aortic valve implantation. *Eur Heart J* 2020; 41(29): 2759–67. <https://doi.org/10.1016/j.jacc.2020.11.006>
60. Palladini G, Merlini G. What is new in diagnosis and management of light chain amyloidosis? *Blood* 2016; 128(2): 159–68. <https://doi.org/10.1182/blood-2016-01-629790>
61. Muchtar E, Lin G, Grogan M. The Challenges in Chemotherapy and Stem Cell Transplantation for Light-Chain Amyloidosis. *Can J Cardiol* 2020; 36(3): 384–95. <https://doi.org/10.1016/j.cjca.2019.11.032>
62. Kristen AV, Ajroud-Driss S, Conceicao I, et al. Patisiran, an RNAi therapeutic for the treatment of hereditary transthyretin-mediated amyloidosis. *Neurodegener Dis Manag* 2019; 9(1): 5–23. <https://doi.org/10.2217/nmt-2018-0033>
63. Benson MD, Dasgupta NR, Monia BP. Inotersen (transthyretin-specific antisense oligonucleotide) for treatment of transthyretin amyloidosis. *Neurodegener Dis Manag* 2019; 9(1): 25–30. <https://doi.org/10.2217/nmt-2018-0033>
64. Gertz MA, Dispenzieri A. Systemic Amyloidosis Recognition, Prognosis, and Therapy: A Systematic Review. *JAMA* 2020; 324(1): 79–89. <https://doi.org/10.1001/jama.2020.5493>
65. Coelho T, Ando Y, Benson MD, et al. Design and Rationale of the Global Phase 3 NEURO-TTRtransform Study of Antisense Oligonucleotide AKCEA-TTR-LRx (ION-682884-CS3) in Hereditary Transthyretin-Mediated Amyloid Polyneuropathy. *Neurother* 2021; 10(1): 375–89. <https://doi.org/10.1007/s40120-021-00235-6>
66. Torres-Arancivia C, Connors LH. Effect of diflunisal on clusterin levels in ATTRwt amyloidosis. *Amyloid* 2019; 26(sup1): 49–50. <https://doi.org/10.1080/13506129.2019.1582515>