

A case of ectopia cordis cervicalis in a Holstein Friesian calf

Case report

Szabó János¹
Kutasi Péter¹
Bikádi Péter¹
Somogyi Attila¹
Krebsz Máté²
Hornyak Ákos³
Végh Borbála⁴
Szabára Ágnes⁵
Jakab Csaba^{4*}

J. Szabó¹
P. Kutasi¹
P. Bikádi¹
A. Somogyi¹
M. Krebsz²
Á. Hornyak³
B. Végh⁴
Á. Szabára⁵
Cs. Jakab^{4*}

1. Magánállatorvos, szakdolgozatos

2. Szakdolgozatos, végzős hallgató

3. NÉBIH ÁDI, Budapest

4. SZIE ÁOTK Patológiai Tanszék
H-1078 Budapest, István u. 2.

* e-mail: Jakab.Csaba@aotk.szie.hu

5. SZIE ÁOTK Állat-egészségügyi
Igazgatástani és Agrár-gazdaságtani
Tanszék

Ectopia cordis cervicalis holstein-fríz borjában

Esetismertetés

ÖSSZEFOGLALÁS

A szerzők esetleírásukban bemutatják egy ectopia cordis cervicalis fejlődési rendellenességben szenvedő, kétnapos korban elhullott, holstein-fríz fajtájú bikaborjú szívkamra- és pitvarfalainak, megnyúlt aortájának és truncus pulmonalisának, valamint a tüdő lebenyeinek kórszövettani vizsgálatát. A pitvarokban a szívizomsejtek hypertrophiáját és multifocalis elfajulását; multiplex interstitialis, ill. intramuscularis acut vérzést; enyhe fokú lympho(histio)cytás gyulladást; interstitialis vizenyőt, valamint a jobb pitvarban interstitialis fibrosis jeleit észlelték. A kamrai falakban és a sövényben a szívizomsejtek hypertrophiáját, enyhe fokú perinuclearis lipofuscin-felhalmozódást, valamint multifocalis vacuolizációt, -lysis; multiplex interstitialis, ill. intramuscularis acut vérzést; interstitialis vizenyőt enyhe fokú lympho(histio)cytás gyulladást; lymphangiectasiát tapasztaltak. A szívizommintában, ill. a pericardiumban CD3-pozitív T-lymphocytákat figyeltek meg. Az intramyocardialis erek endotheliumában intenzív, linearis claudin-5-membrán-pozitivitást észleltek. A tüdőben multiplex thrombosis, heveny vénás pangást, haemostasis; heveny multifocalis, confluáló interstitialis és intraalveolaris vérzést; multifocalis meconiumaspirációt, ill. aspirációs pneumóniát figyeltek meg. A PCR-technikával, BVD-, IBR-, Bluetongue-, ill. Schmallenberg-vírus nukleinsavának kimutatására irányuló vizsgálatok negatív eredménnyel zárultak.

SUMMARY

The authors report a histopathological investigation of the myocardium, aorta, truncus pulmonalis and lungs from a two-days-old Holstein Friesian bull calf carcass with ectopia cordis cervicalis. The atriums showed hallmarks of myocardial hypertrophy, multifocal myodegeneration, multiplex interstitial and intramuscular acute haemorrhages; mild lympho(histio)cytic inflammation; interstitial oedema, furthermore right atrial interstitial fibrosis. The ventricles showed hallmarks of myocardial hypertrophy, mild perinuclear lipofuscin accumulation, multifocal myocardial vacuolisation, -lysis; multiplex interstitial, and intramuscular acute haemorrhages; mild lympho(histio)cytic inflammation; lymphangiectasia, interstitial oedema. In the pericardium, and myocardium they detected CD3-positive T-lymphocytes, and intact claudin-5-positive endothelium of the vessels. The walls of the aorta and truncus pulmonalis were intact. In the lungs multiple thrombosis/thromboembolisation, acute congestion, haemostasis, acute interstitial and intraalveolar haemorrhages, furthermore meconium-aspiration were detected. PCR-analysis was negative for BVD-, IBR-, Bluetongue- and Schmallenberg viruses.

SZARVAS-
MARHA

Munkánk során a szakirodalmi forráselemzéseink alapján először részletezzük kórszövettanilag az ectopia cordis cervicalisban szenvedett holstein-fríz fajtájú bikaborjú szívpitvarainak és kamráinak, valamint tüdejének szöveti szerkezetét. A kórszövettani vizsgálatok mellett a gyulladásszerű sejtek azonosítására és az endothelium épségének ellenőrzésére indirekt immunhisztokémiai analízist, valamint a magzatkárosító vírusok nukleinsavának kimutatására PCR-t is használtunk. Eredményeink felhívják a figyelmet arra, hogy a korrekt, kórszövettani vizsgálaton alapuló, patológiai leletezés új tények feltárása révén összetett, pontos diagnózist ad.

Az ectopia cordis-nak számos anatómiai változata ismert

Az esettanulmányban kórszövettani vizsgálatokat végeztek a szívizomzatból, a nagy erekből és a tüdőlebenyekből

Egy 36 kg testtömegű, élve született, 2 napos korában elhullott holstein-fríz bikaborjú vizsgáltak

Egészséges fejlődést követően a szív a bal mellkasfélben helyezkedik el (*situs solitus*), a szívcsúcs balra tekint. Az **ectopia cordis** (*ectocardia*, *exocardia*) a szív azon helyzeti fejlődési rendellenességét jelenti, amely során a szerv burokba (*pericardiumba*) foglaltan vagy burok nélkül teljes egészében vagy részben a mellüregben kívül helyeződik (2, 12). A szív az eredeti anatómiai helyéről kijuthat a szegycsont rendellenes hasadéka (*sternoschisis*) keresztül, szabadon vagy a mellkas bőre alá (*ectopia cordis pectoralis*); a rekesz congenitalis, rendellenes nyílásán át a hasüregbe (*ectopia cordis abdominalis*); ill. a mellkas bejárata előtt a bőr alatt a nyak alsó részén fejlődhet ki (*ectopia cordis cervicalis*). Ez utóbbi fejlődési rendellenesség szarvasmarhában, borjúban észlelhető leggyakrabban a házasított emlősállatok között. Mindezek mellett elkülönítjük az átmeneti, intermedier típusú ectopia cordist is. Ennek egyik típusa a *cervico-pectoralis ectopia*, amit leírtak már holstein-fríz borjakban (13); a másik típusa a *thoraco-abdominalis ectopia*, amit közöltek malacban (10), ill. emberben is (7, 14).

A munkánk során célul tűztük ki, hogy egy, ectopia cordis cervicalis fejlődési rendellenességben szenvedő, majd kétnapos korban elhullott, 36 kg testtömegű, holstein-fríz fajtájú bikaborjú rendellenesen helyeződő szívének kamra és pitvar falaiból, a megnyúlt aortájából és truncus pulmonalisából, valamint a tüdő lebenyeiből származó szövetmintákban azonosítsunk olyan kóros folyamatokat, amelyek mikroszkópos alapon egyértelműsítik az elhullás okát. Célul tűztük ki továbbá, hogy PCR-vizsgálatokkal a magzatkárosító vírusokkal való fertőzöttséget kizárjuk vagy megerősítsük.

ANYAG ÉS MÓDSZER

BONCOLÁS

Csákváron, Fejér megyében 2013 márciusában telepi körülmények között végeztük egy 36 kg testtömegű, kétnapos, holstein-fríz fajtájú, barna színű bikaborjú tetemének boncolását. A két nappal korábban, éjszaka ellett borjú minimális mennyiségű colostrumot tudott csak felvenni. A tejhasznosítású telepen lévő állomány létszáma 650 szarvasmarha volt, ebből 350 tehén. Takarmányozásuk szemes kukoricával, kukoricadarával, réti szénával, szudáni fűvel és rozsos búk-nnyel történt.

KÓRSZÖVETTAN

A boncolás során a jobb, ill. bal pitvar, az aorta, a truncus pulmonalis, valamint mindkét kamra falából és a tüdőlebenyekből kórszövettani mintákat vettünk. Ezeket szobahőmérsékleten, 24 órán át, 8%-os pufferolt (PBS, pH 7,0) formaldehidoldatban konzerváltuk. Az így nyert szövetmintákat Shandon-Excelsior szövet-előkészítő automatával tettük alkalmassá a további feldolgozásra, amit a paraffinos beágyazás követett. A paraffinos blokkokból 3–4 µm vastagságú met-szeteket készítettünk, amelyeket *hematoxilinnel* és *eozinnal* (H.–E.) festettünk

A H.–E.-festés mellett elasztikusrost-, Azan-festést és PAS-reakciót is alkalmaztak

Az immunhisztokémiai vizsgálatok során CD3-; claudin-5-; α -SMA- és kollagén-I-antitesteket használtak fel

A deparaffinált minták-ból PCR-vizsgálatokat végeztek

meg, Shandon Varistain 24-4 automata festőgép segítségével. Az aortából és a truncus pulmonalisból izolált mintákat a H.–E.-festés mellett elasztikus rost-, Azan- (kollagénrost) festéseknek, ill. a pitvari és kamrai myocardialis mintákat Azan-festésnek és PAS-reakciónak vetettük alá. A metszeteket Nikon Optiphot-2 típusú fénymikroszkóp segítségével analizáltuk.

IMMUNHISZTOKÉMIA

A szívizomzatból vett mintákat *anti-CD3* (poliklonális nyúellenanyag, 1 : 50 hígítás, Dako) és *anti-claudin-5* (monoklonális egérellenanyag, 1 : 100 hígítás, Zymed Inc.) ellenanyag alapú; az aortából és a truncus pulmonalisból vett mintákat *alfa-Smooth muscle actin* (α -SMA) (monoklonális egérellenanyag, 1 : 8000 hígítás, Sigma) (3) és *anti-kollagén-I* (monoklonális egérellenanyag, 1 : 50 hígítás, Dako) antitest alapú, indirekt immunhisztokémiai eljárás segítségével vizsgáltuk. Az antigén feltárást követően a metszeteket Discovery XT-immunfestő-automatagép leolvasóberendezése által felismerhető, az adott metszet (immunhisztokémiai reagens) kezelésének megfelelő vonalkóddal láttuk el, majd a preparátumokat (egyszerre több lemezt) az automatába helyeztük. Az immunhisztokémiai reakciókat avidin-biotin immunperoxidáz rendszerrel (Dako LSAB2 Kit) és DAB (diamino-benzidin) kromogénnel tettük láthatóvá. A kontrasztfestés Mayer-féle hemalaunnaal történt.

PCR-VIZSGÁLAT (VIROLÓGIAI VIZSGÁLAT)

A formalinfixált, paraffinba ágyazott szövetmintákból az AllPrep® DNA/RNA FFPE (Qiagen) Kit segítségével, a gyártó útmutatásai szerint vontuk ki a nukleinsavat. A DNS és az RNS kivonását ugyanazon szövettani blokkból készített sorozatmetszetekből végeztük.

A kivont nukleinsavak real-time (valós idejű) PCR-vizsgálatát Corbett Research Rotor-Gene Real Time Amplification System (RG-3000, Corbett Research, NSW Australia) készüléken végeztük Rotor-Gene SYBR® Green PCR és Rotor-Gene SYBR® Green RT-PCR Kit-ekkel (Qiagen, Germany), 15 és 25 μ l-t tartalmazó teljes reakcióeleggyel, a gyártó által javasolt protokollok szerint. Az általunk felhasznált primereket táblázatban összesítettük (Táblázat). Saját tervezésű primereink tapadási helyeül a vírusgenomok legkonzervatívabb részét választottuk.

A fluoreszkáló jel adatait 5 másodperccel a primerillesztés után gyűjtöttük, a gerjesztő fény hullámhossza 470–510 nm volt, a detektálás hullámhossza 610 nm. Az olvadáspont-vizsgálat a minta vírusspecifikusságának megerősítése céljából történt a Q-PCR és Q-RT-PCR végén, a termékek 95 °C-os denaturációját követően 60 °C-ról 5 másodpercenként 1 °C-kal való hőmérsékletemeléssel, 95 °C-ig.

TÁBLÁZAT. A vizsgálatok során használt primerek

TABLE. Primers used in the study

	Primerek	
BVDV*	Fw	5' GCCATGCCCTTAGTAGGACTAGC 3'
	Rev	5' CCATGTGCCATGTACAGCAGA 3'
IBR (30)	Fw	5' CCCGAATTCGATCTCNGTRTCNCCRTA 3'
	Rev	5' GCGAATTCTAGAYATHTYGGGNATGTAYGC 3'
Bluetongue (31)	Fw	5' TGGATAAAGCGATGTCAAA 3'
	Rev	5' ACATCATCACGAAACGCTTC 3'
Schmallenberg*	Fw	5' T-CCACAACGGAATGCAGCTACATTTA 3'
	Rev	5' C-TGGGGAAAATGGTTATTAACCACTG 3'

* DR. HORNYÁK ÁKOS (NÉBIH, Kérődzők és Sertés Virologiai, TSE és Veszettség Laboratórium Vezetője) tervezése alapján

* Designed by ÁKOS, HORNYÁK DVM (FLSO VDDI)

EREDMÉNYEK

PATOLÓGIA

Szív eredetű minták

A vázizomzatában hullamerevségből oldódott állat teteme a fajtájához, korához képest közepes fejlettségi és tápláltsági állapotban volt. A szőrzet enyhén csapzott, szalmaszállal szennyezett, fénytelen, borzolt volt. A nyaktájék caudo-ventralis részén, ép bőrrel fedett, tömött tapintatú, félgömbszerűen elődomborodó, kisgyermekfejnyi méretű, rendellenes képletet figyeltünk meg (1. ábra). A bőr alatti kötőszövet fehérzsírszövettel gyengén átszőtt volt, ill. enyhe fokú haemoglobin imbibitio jeleit észleltük. A jugularis véna átvágása során megvizsgált perifériás vér sötétvörös színű, folyékony, fedőfesték jellegű volt. A testtájéki nyirokcsomókban nem észleltünk elváltozást. A hasüregben 10–15 ml transsudatumot figyeltünk meg. A hasüregi szervek normális helyeződésűek voltak. A hasüregi szervekben heveny pangásos bővülés jeleit észleltük. A továbbiakban a tetem bal mellkastájékan a bordákat a szegycsonthoz közeli részükön átvágva, megnyitottuk a mellüreget.

A falı és a zsigeri mellhártya sima, fényes és áttetszı volt. A tüdı elılsı bal lebenye (*lobus cranialis sinistra*) teljes terjedelmében, ill. a középsı bal lebeny (*lobus medialis sinistra*) elılsı 1/3-nyi része rendellenesen, cranialisan, a mellkason kívül, a nyaktájékon caudo-ventralisan foglalt helyet. A nyak alsó részén észlelt, feszes pericardium megnyitása után láthatóvá vált a rendellenes helyezıdéső szív a mellkas bejárata elıtt, a nyaki tájék caudo-ventralis bal oldalán (2. ábra). A szıvburok sima, fényes és átlátszó volt. A jobb kamra falán, subepicardialisan heveny pontszerő vérezéseket észleltünk. A szív kúp alakját elveszítette, hosszant elnyúlt, kettıs csúcsú volt. A jobb kamra térbeli mérete nagyobb volt a bal kamráénál (3. ábra). A szív üregeinek megnyitása után, a bal kamra subendocardialis területén multifocalis, összefolyó, heveny vérezéseket figyeltünk meg. A jobb kamra szabad falának vastagsága kb. kétszerese volt a bal kamra szabad faláénak. A jobb kamra kifejezett hypertrophiáját egyértelmően jelezték a feltúró papillaris izmok. A jobb kamra subendocardialis rétege vérséktıl mentesnek bizonyult (4. ábra).

A jobb és bal **pitvar** kórszövettani vizsgálata során, a H.–E.–festett metszetekben a szıvizomsejtek hypertrophiáját és multifocalis elfajulását, pusztulását; multiplex interstitialis, ill. intramuscularis acut vérezést; enyhe fokú lympho(histio)cytás gyulladást; szövetközi vizenyıt észleltünk (5–7. ábrák). Mindezek mellett a jobb pitvarban mérsékelt interstitialis fibrosis jeleit tapasztaltuk mind a H.–E.– és mind az Azan-festett metszetekben (8. ábra). A sinus csomó kórszövettani vizsgálata során elváltozást nem tapasztaltunk.

A jobb és bal **kamrai** szabad falak, valamint a **septum** kórszövettani vizsgálata során a H.–E.–festett metszetekben a szıvizomsejtek hypertrophiáját, enyhe fokú perinuclearis lipofuscin-felhalmozódást, valamint szıvizomsejtek multifocalis elfajulását, -vacuolisatióját, -lysisét (9. ábra.); multiplex szövetközi, ill. intramuscularis acut vérezést; szövetközi vizenyıt (lymphoedemat); enyhe fokú lympho(histio)cytás gyulladást; és lymphangiectasiát észleltünk. Interstitialis fibrosis jeleit nem tapasztaltuk a kamrai és septalis mintákban. A PAS-reakció során a Purkinje-sejtek kifejezett glikogén-deplecióját figyeltük meg (11).

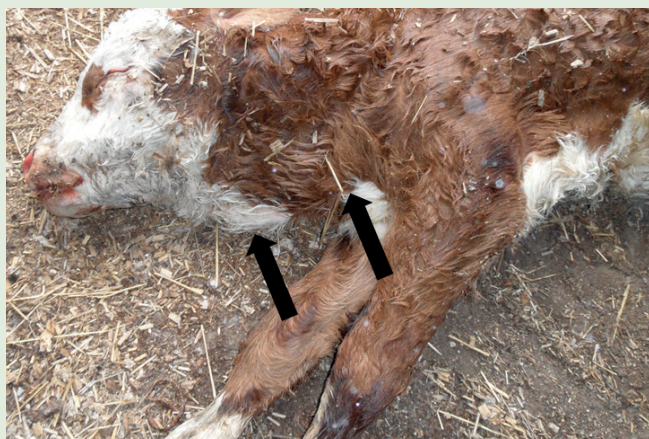Az immunhisztokémiai vizsgálatok során valamennyi szıvizommintában, ill. a szıvburokban CD3-membránpozitív T-lymphocytákat figyeltünk meg intramuscularisan, ill. interstitialisan (10. ábra). Az anti-claudin-5 ellenanyaggal végzett immunhisztokémiai vizsgálat során intenzív, lineáris membránpozitivitást észleltünk a szıvizomzat ereinek endotheliumában, defectusok jelei nélkül (11. ábra).

Az ectopiás szív a borjú nyakának caudo-ventralis részén helyezıdött

A lekerekedett, kettıs csúccsal rendelkezı, ectopiás szív jobb kamrája nagyobb mérető volt, mint a bal

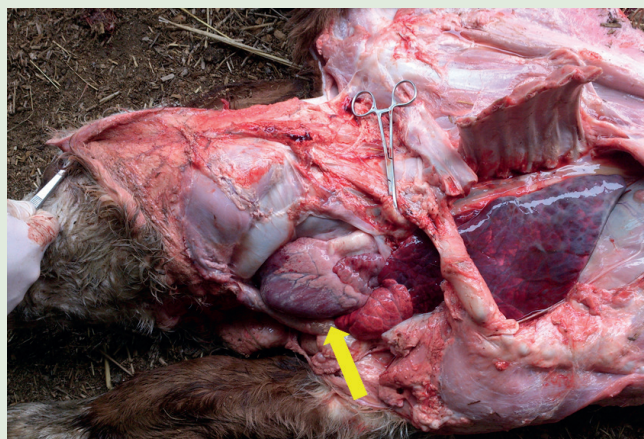
A kórszövettani vizsgálat során a szıvizomzatban számos elváltozást tapasztaltak:

- hypertrophiát
- szıvizompusztulást
- interstitialis vérezést
- interstitialis vizenyıt
- lymphohistiocytás gyulladást
- nyirokértágulatot
- jobb pitvari fibrosist



1. ÁBRA. Makroszkópos felvétel a borjútetemről
A nyílak a nyaktájéki rendellenes képletre mutatnak

FIGURE 1. Macroscopic picture about the calf with ectopic heart (arrows)

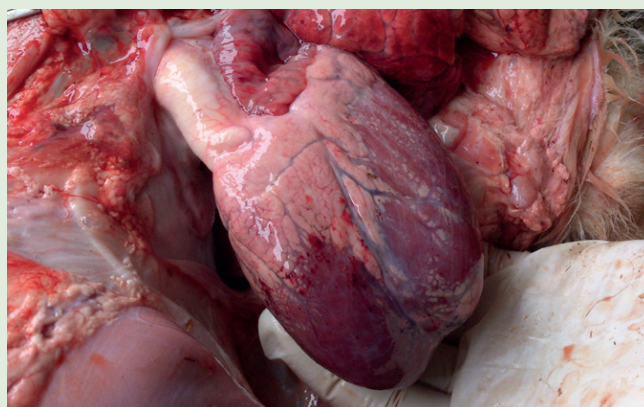


2. ÁBRA. A nyak tájékon helyeződő, megnyitott pericardiumú szív (nyíl) makrofelvétele

FIGURE 2. Macroscopic picture about the opened ectopic heart (arrow) at the neck region

3. ÁBRA. A rendellenes alakú, kettős csúcsú, jobb kamráján subepicardialis heveny vérzéseket mutató szív makrofelvétele

FIGURE 3. Macroscopic picture of the abnormal shaped heart with double apices and acute subepicardial haemorrhages at the right ventricle

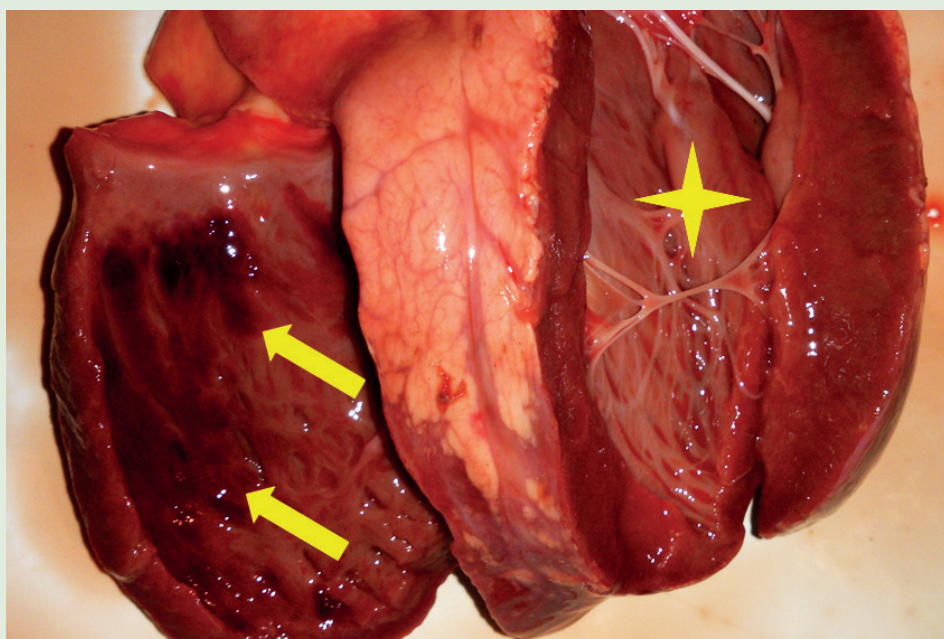


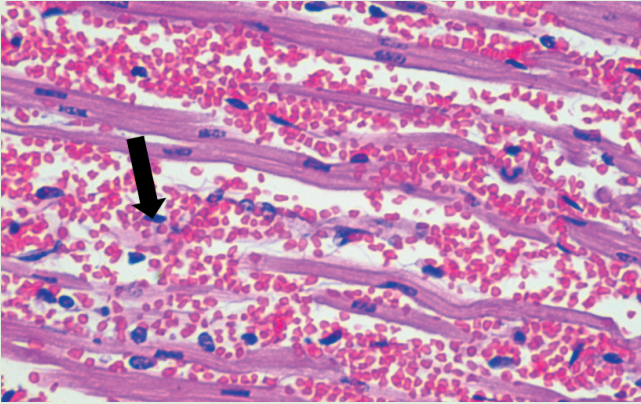
4. ÁBRA. Heveny szívbélhártya alatti vérzések a bal kamra szabad falában (nyílak)

A jobb kamra csillaggal jelölve

FIGURE 4. Acute subendocardial haemorrhages in the free left ventricular wall (arrows)

Aster indicates the right ventricle



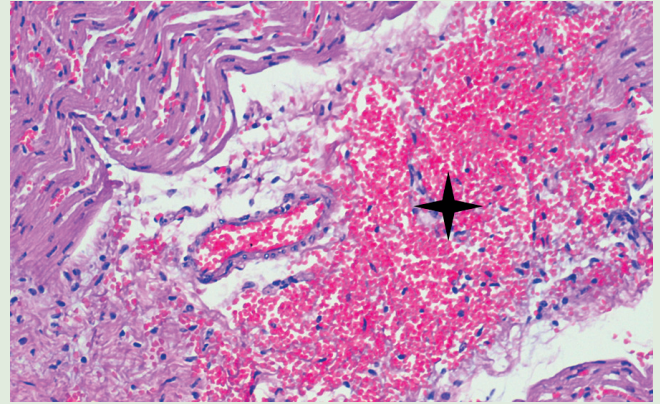


5. ÁBRA. A hypertrophisált jobb pitvari izomrostok segmentalis areaktív lysise (nyilak), ill. heveny intramuscularis vérzés jelei
H.-E., 400×

FIGURE 5. Areactive segmental cardiomyocytolysis (arrows) and acute intramuscular hemorrhage

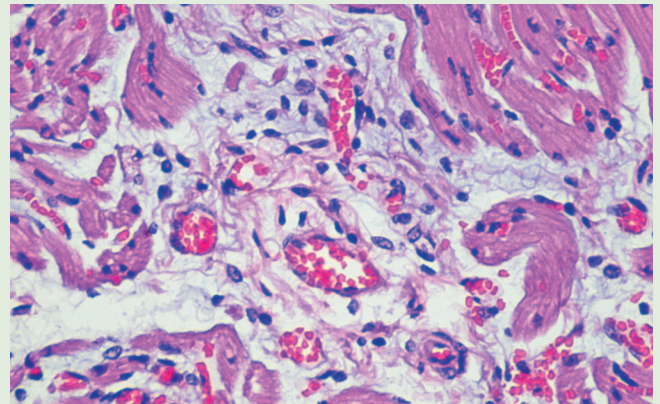
7. ÁBRA. Interstitialis vizenő és lympho(histio)cytás beszűrődés a jobb pitvarban
H.-E., 400×

FIGURE 7. Interstitial oedema and lympho(histio)cytic infiltration in the right atrium



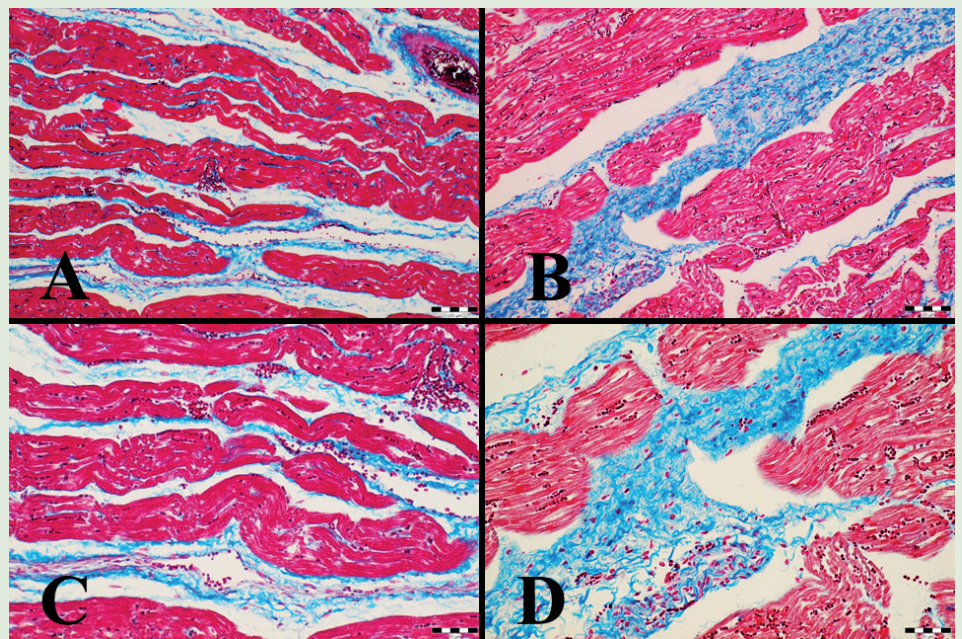
6. ÁBRA. Heveny szövetközi diapedesises vérzés a jobb pitvarban (csillag)
H.-E., 200×

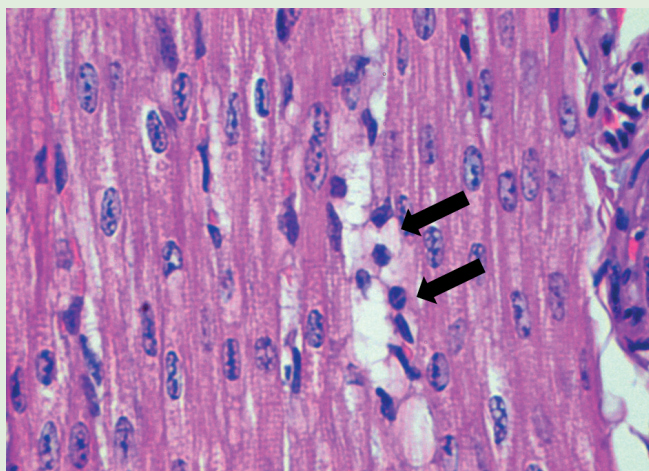
FIGURE 6. Acute interstitial diapedetic haemorrhage in the right atrium (asterisk)



8. ÁBRA. A bal pitvar normális mennyiségű megjelénésű interstitiumának kék színben előtűnő kollagénrost-tartalma (Azan-festés) (A 100×, Bar = 100 μm; C 200×, Bar = 50 μm), valamint interstitialis fibrosis jeleit mutató jobb pitvar (B 100×, Bar = 100 μm; D 200×, Bar = 50 μm)

FIGURE 8. Azan-positive (blue) collagen fibres in the intact interstitium of the left atrium (A, C), and interstitial fibrosis in the right atrium (B, D)



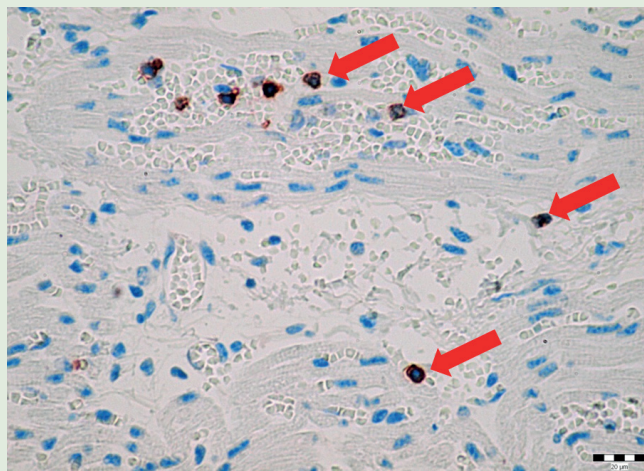


9. ÁBRA. Segmentalis cardiomyocytolysis (szívizomsejt-elhalás) reaktív lymphocytás beszűrődéssel (nyilak) a hypertrophisált szívizomrostok között a jobb kamrafalban H.-E., 600×

FIGURE 9. Reactive segmental cardiomyocytolysis (arrows) in the right ventricle

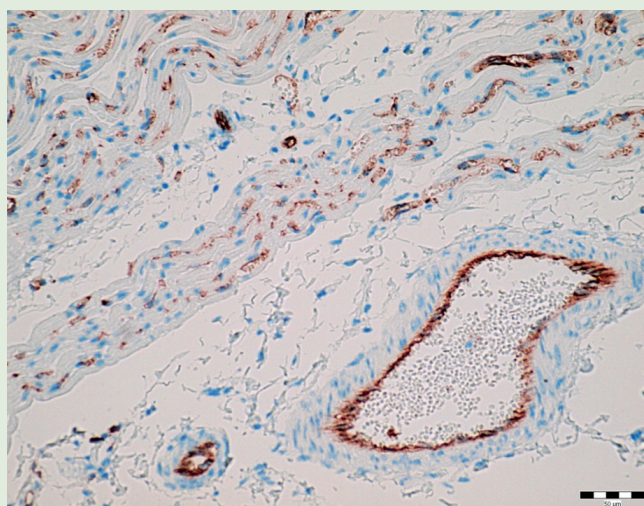
11. ÁBRA. Claudin-5 intenzív, lineáris, membránpozitivitás (barna színreakció) a koszorús artéria ágaiban, valamint a kapillárisok endotheliumában, a jobb pitvarban IHC., 200×, Bar = 50 µm

FIGURE 11. Linear, intense, membranous claudin-5-positivity (brown discoloration) in the endothelium of the coronary arteries and small capillaries of the right atrium



10. ÁBRA. CD3 pozitív lymphocyták (nyilak) a jobb pitvarban IHC., 400×, Bar = 20 µm

FIGURE 10. CD3 positive lymphocytes in the right atrium



Az aorta és a truncus pulmonalis falában nem tapasztaltak kórszöveti elváltozást

Aorta és truncus pulmonalis eredetű minták

A borjúszív rendellenes helyeződése miatt a normálnál hosszabb aortából és truncus pulmonalisból vett minták kórszöveti és immunhisztokémiai vizsgálata során arra kerestünk választ, hogy a nagy artériák falában tapasztalható-e fibrosis, fibroelastosis, meszesedés, mikrorepedés. Munkánk során bronchopneumonia és *E. coli* okozta hasmenés miatt elhullott 8 napos borjak aorta és truncus pulmonalis mintáit használtuk fel standard anyagként.

A nagy artériák H.-E.-festett metszeteinek kórszöveti vizsgálata során egyrétegű, elváltozásmentes endotheliummal bélelt, az elastikus és a kollagénrostok, valamint a simaizomsejtek heterogén, murális eloszlásával jellemezhető szöveti képet tapasztaltunk, fibrosis, fibroelastosis, meszesedés és mikrorepedések jelei nélkül. A standard mintákban az előzővel megegyező szöveti megjelenést tapasztaltunk.

Tüdőeredetű minták

A tüdőlebenyek kórszövettani vizsgálata során multiplex microthrombosis, heveny vénás pangást, haemostasist; heveny multifocalis, confluáló interstitialis és intraalveolaris vérzést; multifocalis meconiumaspiratiót, ill. aspirációs pneumoniát figyeltünk meg.

PCR-VIZSGÁLAT

A qRT-PCR (quantitative real-time reverse transcription polymerase chain reaction) technikával BVD-, IBR-, Bluetongue-, ill. Schmallenberg-vírus nukleinsavának kimutatására irányuló vizsgálataink negatívak lettek.

A PCR-vizsgálatok negatívak lettek

MEGVITATÁS

A patológiai vizsgálataink során az elhullott borjú ectopiás szívének pitvaraiban a szívizomsejtek hypertrophiáját és multifocalis elfajulását; multiplex szövettani heveny vérzést; enyhe fokú reaktív lympho(histio)cytás gyulladást; és interstitialis vizenyőt észleltünk. Mindezek mellett a jobb pitvarban interstitialis fibrosis (atrialis fibrosis, AF) jeleit tapasztaltuk, szemben a fibrosismentes kamrai mintákkal. Feltételezzük, hogy a borjú jobb pitvarában, már méhen belül kialakult atrialis fibrosis, ami megszületést követően pitvari fibrillatiót, keringési rendellenességet, ill. elhullást okozott. A szakirodalmi adatok alapján az AF akár halálos kimenetelű, szívűködés-, ill. szívritmuszavart, ún. pitvarremegést (fibrillatiót) és pitvarlebegést (flutter) képes előidézni (8, 20, 22, 25). Ilyenkor nem a szokásos úton jut el az ingerület a jobb pitvarban lévő sinuscsomóból a kamrák felé. Kóros, folyamatos, gyors elektromos kisülések sorozata tapasztalható, ami a pitvarokat fokozott összehúzódnásra készíti; az elektromos impulzusok egy része eléri a kamrákat, aminek következtében azok gyorsabb, de kevésbé hatékony összehúzódnást végeznek. A hegesedett, myodegenerációval, myocytolysissel, vizenyővel terhelt pitvaron belül több szabálytalan ingerület kering ilyenkor, és mivel mindig talál olyan területet, amely éppen ingerelhető állapotban van, a sok kis szabálytalan ingerületvezetés folyamatosan fenntartja a ritmuszavart. Pitvarremegésben a pitvar összehúzódnásai olyan gyorsak, hogy a falai remegnek, ezért a vér átpumpálása a kamrákba nem hatékony. A pitvari ritmus szabálytalan, így a kamrai ritmus is azzá válik (22, 25, 28). Pitvarlebegésben a pitvari ritmus szabályos, a kamrai pedig lehet szabályos és szabálytalan is. A kamrák lassabban vernek a pitvaroknál, de még ez a tempó is túl gyors a teljes telődéshez. A pumpafunkció hatékonysága ezáltal csökken, a vérnyomás leesik, és szívelégtelenség lép fel. AF esetén tehát a pitvarok nem ürülnek ki teljesen az egyes összehúzódnásokkal. Egy idő után a vér egy része pangani kezd, és thrombusok alakulhatnak ki, amelyek thromboembolusokat képezve embolisatiót okozhatnak mindkét vérkörben (5, 8, 20, 22, 25, 28). Az általunk megvizsgált borjútetem tüdejében a kórszövettani vizsgálat multiplex artéria-thrombosis, valamint kiterjedt tüdővérzések jeleit mutatta ki.

Kérdésként merül fel, hogy miért a jobb pitvarban alakult ki fibrosis, ill. a kamrákban miért nem? Humán szakirodalmi feldolgozásokban írták le, hogy a pitvari és a kamrai fibroblastok reaktivitásukban jelentősen eltérnek. Ez azt jelenti, hogy a pitvari fibroblastok érzékenyebbek az őket érő kóros fizikokémiai ingerekre, profibroticus faktorokra, mint TGF- β_1 , angiotenzin-konvertáló enzim, PDGF (thrombocita eredetű növekedési faktor), és aktívabban, fokozottabb proliferációval, valamint myofibroblast irányú átalakulással reagálnak ezekre az ellenállóbb kamrai fibroblastokhoz képest (4, 9, 21, 23, 27).

A kórszövettani eredmények alapján kérdésként merül fel az is, hogy miért alakult ki a jobb pitvari fibrosis? Feltételezzük, hogy a szívizomzat egészét érintő vizenyő az érzékenyebb jobb pitvarban fejtette ki a legfontosabb következményét,

Az ectopiás szívizomzatban tapasztalt legmélyebb ható elváltozás a jobb pitvari fibrosis volt

A pitvarfibrosis pitvari fibrillatiót és keringési rendellenességet okozhat

A pitvarműködési zavar thrombosis, ill. embolisatiót idézhet elő

Kérdésként merült fel, hogy az ectopiás borjúszívben miért a jobb pitvarban alakult ki fibrosis

Amellett, hogy a pitvari fibroblastok érzékenyebbek a kóros behatásokra a kamrai fibroblastokhoz képest, az idült szívizomvizenyő is okozhat fibrosist

A meconiumaspiratio és a tüdőbeli vérkeringési zavarok is hozzájárultak az elhulláshoz

az interstitialis fibrosist. A szívizombeli nyirokértágulatok jelezték a kórszövettani metszetekben, hogy nyirokpangás alakult ki. A szövetközi vizenyő szakirodalmi adatok alapján a szívizomzatban kóros, fokozott interstitialis/extracelluláris matrix (I. és III. típusú kollagénrost, mukopoliszacharid) felhalmozódást, megnövekedett szöveti oxigén diffúziós távolságot, azaz szívizomhyposziát okozhat, ennek morfológiai jeleivel (16, 17, 24). A szív nyirkát két nagyobb nyirokér gyűjti össze, amelyek a szívburok alatt, a koszorús erek elágazódásának megfelelően, de ellentétes irányban haladnak. A bal oldali a légcső kettéágazódásánál lévő (tracheobronchialis) nyirokcsomókba, míg a jobb oldali az aortán lévő nyirokcsomókba vezet (29). Az általunk megvizsgált borjúban a rendellenesen helyeződő, ectopiás szív a nagy nyirokértörzsekben: a mellvezetékben (ductus thoracicus), a truncus trachealisban és a ductus lymphaticus dexterben szögellési zavart, nyirokkeringési elégtelenséget, nyirokpangást okozhatott, amely szerepet játszhatott a myocardialis nyirokvizenyőben és az általa előidézett fibrosistban.

A megnyúlt aorta- és truncus pulmonalis falakban nem tapasztaltunk elváltozást sem kórszövettani, sem immunhisztokémiai vizsgálatokkal, ami azt bizonyítja, hogy a feltételezett nagy artériás degeneratív folyamatok nem játszottak szerepet az állat elhullásában. A tüdőben tapasztalt elváltozások: a multiplex thrombosis és a heveny multifocalis, confluáló interstitialis és intraalveolaris vérzés feltételezhetően az irreverzibilis szívizom-működési zavar heveny következményei. A meconiumaspiratio részben a folyamatos rendellenes helyzet, fekvés, és részben a rendellenes vérellátás miatt károsodott agyi funkcióknak az eredménye. Pulmonalis thrombosis/thromboembolizációt okozhattak a helyi keringési zavar, valamint a bal pitvarban kialakuló thrombusból leszakadó embolusok.

Munkánk során, a szakirodalmi forráselemzéseink alapján, először részleteztük kórszövettanilag az ectopia cordis cervicalisban szenvedett borjú szívpitvarainak és kamráinak, valamint tüdejének szöveti szerkezetét. A kórszövettani vizsgálatok mellett a gyulladásosejtek azonosítására és az endothelium épségének ellenőrzésére indirekt immunhisztokémiai analízist, valamint a magzatkárosító vírusok nukleinsavának kimutatására PCR-t is használtunk. Eredményeink felhívják a figyelmet arra, hogy a korrekt, kórszövettani vizsgálaton alapuló, patológiai leletezés új tények feltárása révén, összetett, pontos diagnózist ad. A hypoperfundált szívizomzat ischaemiás károsodásait számos molekuláris patológiai módszer (pl. immunhisztokémia, microRNA-vizsgálat) képes kimutatni, felhívva a figyelmet a szívpumpafunkció károsodására (1, 6, 15, 18, 19, 26). Ezen vizsgálatok nemcsak mint kutatási, hanem mint diagnosztikai módszerek is kifejezett jelentőségűek jelen századunkban.

KÖSZÖNETNYILVÁNÍTÁS

A szerzők ezúton is köszönetet mondanak POP RENÁTA hisztotechnikusnak a metszetkészítési munkájáért. Az esetismertetés Bolyai János Kutatási Ösztöndíj (BO/00313/14/4) támogatásával készült.

IRODALOM

- AGATA, H. – SUMITA, Y. et al.: Ischemic culture of dental pulp-derived cells is a useful model in which to investigate mechanisms of post-ischemic tissue recovery. *Histol. Histopathol.*, 2013. 8. 985–991.
- BARROW, M. V. – WILLIS, L. S.: Ectopia cordis (ectocardia) and gastroschisis induced in rats by maternal administration of the lathyrogen, beta-aminopropionitrile (BAPN). *Am. Heart J.*, 1972. 4. 518–526.
- BIKÁDI P. – SZABÓ J. – SZABÁRA Á. – JAKAB Cs.: Alfa-simaizom-actin (α -SMA) pozitív kontrollok szarvasmarhaszövetekben. *Magy. Állatorv. Lapja*, 2015. 137. 151–158.
- BURSTEIN, B. – LIBBY, E. et al.: Differential behaviors of atrial versus ventricular fibroblasts: a potential role for platelet-derived growth factor in atrial-ventricular remodeling differences. *Circulation*, 2008. 117. 1630–1641.

5. CASTONGUAY, M. C. – WANG, Y. et al.: Surgical pathology of atrial appendages removed during the Cox-Maze procedure: a review of 86 cases (2004 to 2005) with implications for prognosis. *Am. J. Surg. Pathol.*, 2013. 6. 890–897.
6. CHIARELLA-REDFERN, H. H. – RAYNER, K. J. – SUURONEN, E. J.: Spatio-temporal expression patterns of microRNAs in remodeling and repair of the infarcted heart. *Histol. Histopathol.*, 2015. 2. 141–149.
7. CHISHUGI, J. B. – FRANKE, T. J.: Thoraco-abdominal ectopia cordis in southwest Cameroon. *Pan. Afr. Med. J.*, 2014. 18. 124–125.
8. CONNELLY, J. H. – CLUBB, F. J. et al.: Morphological changes in atrial appendages removed during the maze procedure: a comparison with autopsy controls. *Cardiovasc. Pathol.*, 2001. 1. 39–42.
9. DÍAZ-FLORES, L. – GUTIÉRREZ, R. et al.: CD34+ stromal cells/fibroblasts/fibrocytes/telocytes as a tissue reserve and a principal source of mesenchymal cells. Location, morphology, function and role in pathology. *Histol. Histopathol.*, 2014. 7. 831–870.
10. FREEMAN, L. E. – MCGOVERN, P. T.: Ectopia cordis thoracoabdominalis in a piglet. *Vet. Rec.*, 1984. 17. 431–433.
11. GARCÍA, GÓMEZ-HERAS S. – ÁLVAREZ-AYUSO, L. et al.: Purkinje fibers after myocardial ischemia-reperfusion. *Histol. Histopathol.*, 2015. 30. 841–853.
12. GHETIE, V. – RIGA, I. T. – CRISTEA, D.: Cervical exocardia in the calf with reference to the origin of the pericardium and diaphragm. *Anat. Anz.*, 1965. 5. 429–441.
13. HIRAGA, T. – ABE, M. et al.: Cervico-pectoral ectopia cordis in two Holstein calves. *Vet. Pathol.*, 1993. 6. 529–534.
14. KABBANI, M. S. – RASHEED, K. et al.: Thoraco-abdominal ectopia cordis: case report. *Ann. Saudi Med.*, 2002. 5–6. 366–368.
15. KAWAMOTO, O. – MICHIEU, T. et al.: Immunohistochemistry of connexin43 and zonula occludens-1 in the myocardium as markers of early ischemia in autopsy material. *Histol. Histopathol.*, 2014. 6. 767–775.
16. KLUGE, T. – ULLAL, S.: Pathology of the heart following chronic cardiac lymphatic obstruction. *Acta Pathol. Microbiol. Scand. [A]*, 1972. 80. 150–158.
17. LAINE, G. A. – ALLEN, S. J.: Left ventricular myocardial edema. Lymph flow, interstitial fibrosis, and cardiac function. *Circ. Res.*, 1991. 6. 1713–1721.
18. LUO, H. – LI, Q. et al.: Nanog expression in heart tissues induced by acute myocardial infarction. *Histol. Histopathol.*, 2014. 10. 1287–1293.
19. MANSKIKH, V. N. – GANCHAROVA, O. S. et al.: Age-associated murine cardiac lesions are attenuated by the mitochondria-targeted antioxidant SkQ1. *Histol. Histopathol.*, 2015. 3. 353–360.
20. NAKAI, T. – CHANDY, J. et al.: Histologic assessment of right atrial appendage myocardium in patients with atrial fibrillation after coronary artery bypass graft surgery. *Cardiology*, 2007. 2. 90–96.
21. NAKAJIMA, H. – NAKAJIMA, H. O. et al.: Atrial but not ventricular fibrosis in mice expressing a mutant transforming growth factor-beta(1) transgene in the heart. *Circ. Res.*, 2000. 86. 571–579.
22. NATTEL, S.: New ideas about atrial fibrillation 50 years on. *Nature*, 2002. 415. 219–226.
23. RAHMUTULA, D. – MARCUS, G. M. et al.: Molecular basis of selective atrial fibrosis due to overexpression of transforming growth factor- β 1. *Cardiovasc. Res.*, 2013. 4. 769–779.
24. SYMBAS, P. – COOPER, T. et al.: Lymphatic drainage of the heart: Effects of experimental interruption of lymphatics. *Surg. Forum*, 1963. 14. 254–256.
25. XIONG, R. – ZHONG, G.: Atrial fibrosis and atrial fibrillation. *Chin. J. Card. Pacing Electrophysiol.*, 2009. 5. 450–452.
26. YANNI, J. – MACZEWSKI, M. et al.: Structural and functional alterations in the atrioventricular node and atrioventricular ring tissue in ischaemia-induced heart failure. *Histol. Histopathol.*, 2014. 7. 891–902.
27. VERHEULE, S. – SATO, T. et al.: Increased vulnerability to atrial fibrillation in transgenic mice with selective atrial fibrosis caused by overexpression of TGF- β 1. *Circ. Res.*, 2004. 94. 1458–1465.
28. http://www.dr.info.hu/drinfo/pid/0/betegsegKonyvProperties/oid/0/KonyvReszegyseg.4_517;jsessionid=991A5122B8DB3492EAA-7B6A1F467E8E8
29. <http://hu.wikipedia.org/wiki/Sz%C3%ADv>
30. <http://www.ncbi.nlm.nih.gov/pmc/articles/PMC1459111/>
31. http://www.reoviridae.org/dsRNA_virus_proteins/ReoID/rt-pcr-primers.htm
- Közlésre érk.: 2015. jún. 23.