

Féloldali vese gyűjtőcsatornás daganatának eredményes palliatív kemoterápiás kezelése anuria mellett

Kullmann Tamás dr.¹ ■ Pintér Tamás dr.¹ ■ Szepesvári Zsolt dr.²
Krántz Noémi dr.³ ■ Stéphane Culine dr.⁴

Petz Aladár Megyei Oktató Kórház, ¹Onkoradiológiai Osztály, ²Urológiai Osztály, ³Patológiai Osztály, Győr
⁴Hôpital Saint Louis, Service d'Oncologie Médicale, Párizs

A szerzők 54 éves nőbeteg esetét mutatják be. Kétoldali (Bellini-) gyűjtőcsatornából kiinduló, multiplex tüdőmetasztázisokat adó vesetumor miatt jobb oldali nephrectomia történt. Az ellenoldali vesében progrediáló daganat akut komplett anuriás veseelégtelenséget okozott. Dialízist és palliatív gemcitabin (1000 mg/m²)-cisplatin (70 mg/m²) kemoterápiát kezdtek. A kezelés mellett a beteg vesefunkciója javult, a 6 ciklust kitevő kemoterápiás vonal végeztével a dialízist felfüggesztették. Fél évvel később uralhatatlan lokális és pulmonalis progresszió miatt a beteget elvesztették. A potenciálisan nephrotoxicus cisplatin kemoterápia komplex szupportív kezelés mellett a diffúzan infiltratív tumor kontrollja révén a vesefunkciót javította, és aktív háztartási munkavégzés mellett a beteg egyéves túlélésétette lehetővé. *Orv. Hetil.*, 2016, 157(11), 436–439.

Kulcsszavak: Bellini-tumor, veserák, anuria, veseelégtelenség, cisplatin

Effective palliative chemotherapy in a patient with collecting duct carcinoma of a unilateral kidney associated with anuria

Case report

The case of a 54-year-old woman is presented. She underwent right sided unilateral nephrectomy for metastatic bilateral renal tumour of the Bellini collecting ducts. Progression of the contralateral tumour resulted in acute complete anuric renal failure. Haemodialysis was started along with palliative gemcitabine (1000 mg/m²)-cisplatin (70 mg/m²) chemotherapy. In parallel, renal function was improving and dialysis could be stopped at the end of the chemotherapy line comprising 6 cycles. Half a year later the patient was lost of uncontrolled local and pulmonary progression. The potentially nephrotoxic cisplatin chemotherapy associated to complex supportive treatment improved the renal function by controlling diffusely infiltrative tumour growth and allowed a survival benefit over one year with active household keeping capacity.

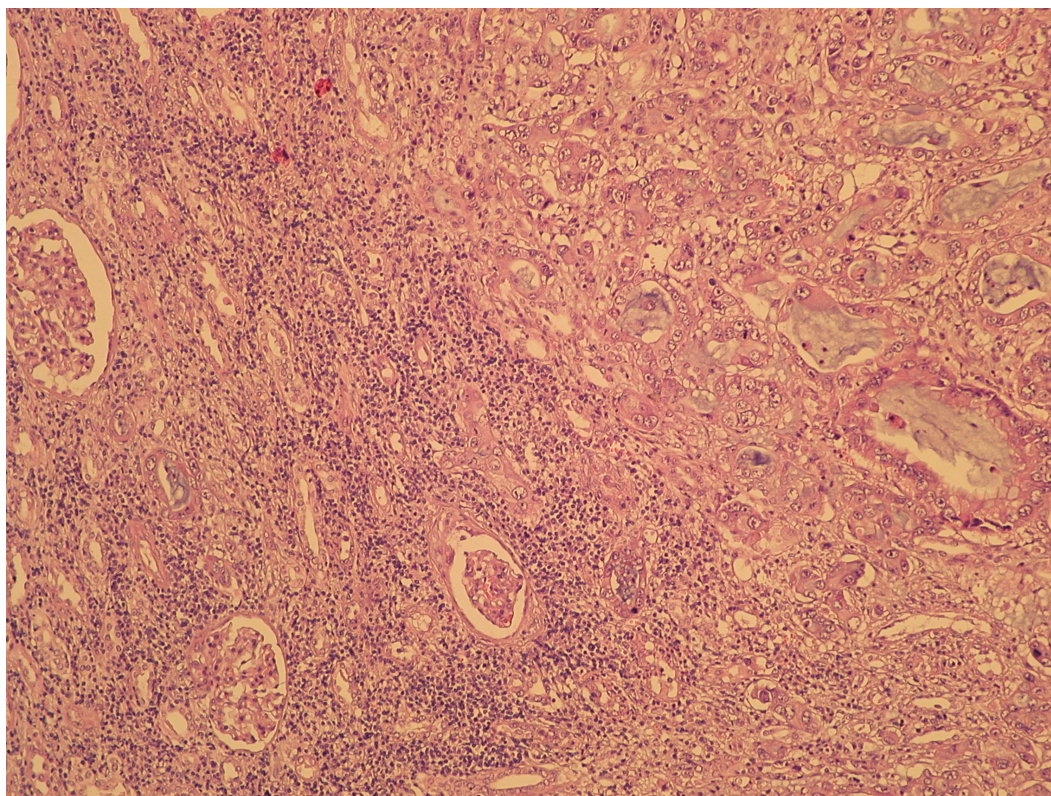
Keywords: Bellini tumour, renal cancer, anuria, renal failure, cisplatin

Kullmann, T., Pintér, T., Szepesvári, Zs., Krántz, N., Culine, S. [Effective palliative chemotherapy in a patient with collecting duct carcinoma of a unilateral kidney associated with anuria. Case report]. *Orv. Hetil.*, 2016, 157(11), 436–439.

(Beérkezett: 2016. január 6.; elfogadva: 2016. február 4.)

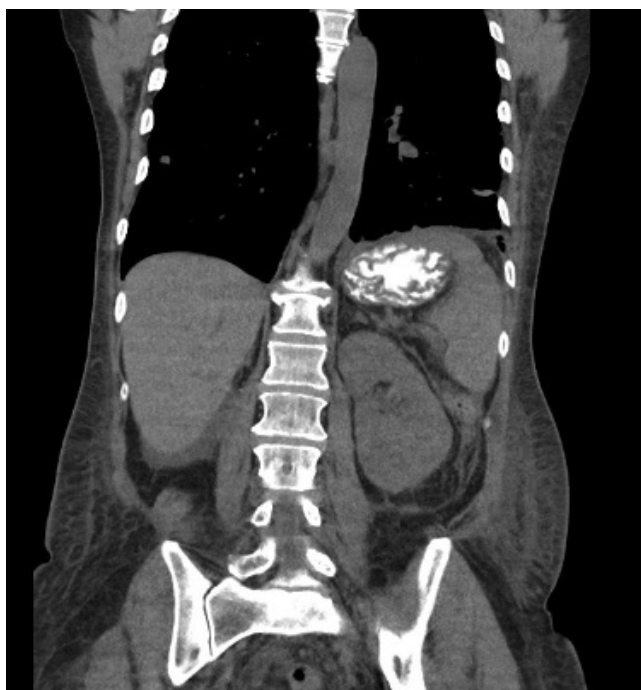A vese felnőttkori hámeredetű daganatainak WHO-klasszifikációja négy fő daganattípust különböztet meg: világos sejtes, papillaris, chromophob és gyűjtőcsatornás, valamint más, egészen ritka (multilocularis cysticus, me-

dullaris, Xp11 transzlokációs, postneuroblastomás, mucinosus tubularis és orsósejtes), illetve osztályozhatatlan típusokat [1]. A Bellini-gyűjtőcsatornás daganat ritka és nagyon rossz prognózisú betegség. A veséből kiinduló



1. ábra | A (Bellini-) gyűjtőcsatornás daganat szövettani képe

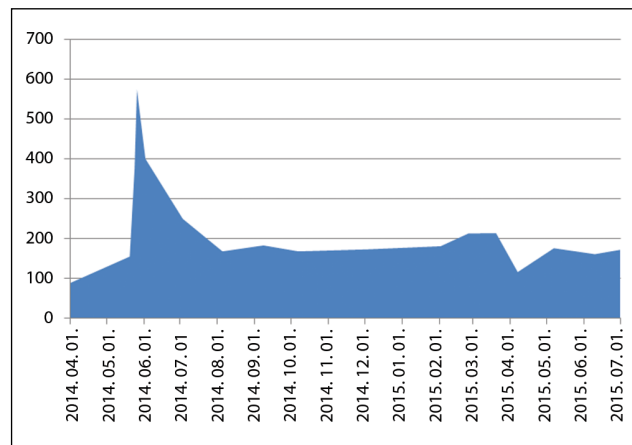
összes daganat között 1%-nál ritkábban fordul elő [1, 2]. Egy tíz betegre terjedő retrospektív vizsgálatban a medián túlélési idő 7,2 hónap volt [3]. A következőkben egy Bellini-tumoros betegünk esetét mutatjuk be.



2. ábra | A bal vesé szinte teljes egészében infiltráló daganat

Esetismertetés

Egy 54 éves nőnél makroszkópos haematuria miatt kezdeményezett hasi-kismedencei CT kétoldali vesetumort ábrázolt. (A jobb oldali vesén egy 5 és két 3 cm átmérőjű képletet, a bal vesén egy 2,7 és egy 0,8 cm-es képletet írt le.) Staging mellkas-CT multiplex pulmonalis metastázisokat mutatott. Urológiai döntés alapján jobb oldali nephrectomia történt. Az eltávolított vese szövettani vizsgálata (Bellini-) gyűjtőcsatornából kiinduló carcinómát igazolt. A 12 × 7 cm-es, dudoros felszínű vese metastázislapján a kéreg és velőállomány határa elmosódott.



3. ábra | A beteg szérumkreatinin-szintjének alakulása a kezelés során

A kelyhek és a vesemedence szerkezete nem volt felismerhető, mert a vese állományának csaknem az egészét rugalmasan tömött szürkésfehér, elmosódott határu szövetszaporulat foglalta el (1. ábra). A haematuria egy hónapra átmenetileg megszűnt.

Recidív haematuria miatt, a szövettani eredmény ismeretében, sürgősséggel vettük fel az onkológiai osztályra, palliatív kemoterápia megindításának tervével. Érkezése napján anuriássá vált. Kontroll mellkas-has és kismedence-CT a szülő bal vese megnagyobbodását, szinte teljes daganatos infiltrációját írta le, üregrendszeri tárgulat nélkül (2. ábra). A pulmonalis metasztázisok számban és méretben is növekedtek az egy hónappal korábbi képhez képest. Dialízisvédelemben palliatív gemcitabin (1000 mg/m²)-cisplatin (70 mg/m²) kemoterápiát kezdtünk. Diuresise újra megindult, vesefunkciója jelentősen javult. Komplex szupportív kezelés mellett 6 ciklus kemoterápiát kapott. A kezelés befejezésekor a dialízist is felfüggesztettük (3. ábra).

Fél éves kezelési szünet után erősödő háti fájdalmak, recidív haematuria és 20%-ot meghaladó kreatininemelkedés kapcsán végzett kontroll-CT-vizsgálat lokális, pulmonalis és pleuralis progressziót mutatott. A háti fájdalmakat a pleuralis progresszió magyarázta. Gemcitabin-cisplatin reindukciót kezdtünk. A kezelés mellett haematuriaja megszűnt, parietalis fájdalmak átmenetileg csökkentek.

A 2. ciklust követően bal alsó végtagi mélyvénás trombózis alakult ki. Daganatgátló kezelését gyenge általános állapotára és a paraneoplasziás szövődeményre való tekintettel befejeztük. A beteg preferenciáit és a család egyetértését figyelembe véve komfort kezelését otthonában szerveztük meg. Antikoaguláns kezelését két héttel később az alsó végtagi duzzanat megszűnésére és a haematuria magas kockázatára való tekintettel felfüggesztettük. Rövid idő múlva tumoros cachexia tünetei között otthonában elhunyt.

Megbeszélés

A Bellini-tumor szövettani diagnózisát a Society of Urological Pathology vanouveri konferenciáján (2013) elfogadott szempontok alapján állítottuk fel. (Medullából történő kiindulás, elsősorban tubularis szerkezet, desmoplasticus stromalis reakció, high grade citológiai jellemzők, infiltratív növekedés, egyéb típusos világos sejtes vagy urothelialis jellemzők hiánya [3]. A szövettani diagnózis buktatóit illetően a magyar szakirodalomra is utalunk [4].)

Klinikailag a gyűjtőcsatornás daganatra makroszkópos haematuria, derékfájás vagy hasi fájdalom, tapintható ágyéki vagy hasi szövetszaporulat, gyengeség, láz, fogyás hívhatja fel a figyelmet. A betegség gyakrabban érint férfiakat, mint nőket. A diagnózis idején a daganatok nagy része lokálisan előrehaladt (egyharmad) vagy metasztatikus (egyharmad). A leggyakoribb áttétképző helyek a

nyirokcsomók, a máj, a tüdők és a csontok. A képalkotó vizsgálatok nem alkalmasak arra, hogy a gyűjtőcsatornás tumorokat elkülönítsék más, veséből kiinduló daganatoktól [3].

A lokalizált betegség kezelése sebészi. A betegség helyi vagy távoli kiújulásának kockázata közel 100% [1, 3]. A metasztatikus betegség kezelésére kevés bizonyíték áll rendelkezésre. A legnagyobb prospektív vizsgálatot Franciaországban végezték, 23 metasztatikus Bellini-tumoros betegen gemcitabin-cisplatin kemoterápiával 26% válaszadási arányt és 10,5 hónap medián túlélést találtak [5]. Saját tapasztalatunkban az MVAC-protokoll (methotrexat, vinblastin, adriamycin, cisplatin) is hatásos lehet, de magas toxicitása miatt csak jó általános állapotú betegeknek adható. Ezek alapján a gemcitabin-cisplatin tekinthető a metasztatikus gyűjtőcsatornás daganat standard első vonalú kezelésének.

A cisplatin nephrotoxicus kemoterápiás szer. Az alkalmazási leirat szerint teljes dózisban történő adásának két feltétele van: megfelelő veseműködés és bő hidrálás biztosítása. A veseműködésnél a határ a 60 ml/min clearance-érték [6]. A hidrálás teljes térfogata legalább 3000 ml fiziológiás só, a kemoterápia adásának napján, több részre osztva, a kemoterápia előtt, mellett és után. Méréselken (GFR: 50–60 ml/min) beszűkült vesefunkció esetén a klinikus választhat csökkentett dózist (50 mg/m²) cisplatin vagy helyettesítő carboplatin adása között. Jelentősen beszűkült vesefunkció (GFR <50 ml/min) esetén a cisplatin adása ellenjavallt [6].

Amennyiben azonban dialízist igénylő veseelégtelenség áll fenn a kemoterápia megkezdése előtt, cisplatin adása mérlegelhető lehet, hiszen a vesepótló kezelés a kemoterápiától függetlenül is szükséges. A dialízis mellett végzett kemoterápiára általánosságban érvényes, hogy a kemoterápiát mindig közvetlenül a dialízis után kell megadni [6].

Esetünkben a teljes dózisban adott cisplatin nemcsak meghosszabbította a beteg életét, hanem a vesefunkció normalizálása és a dialízis elhagyhatósága révén életminőségét is javította. A kedvező jelenség magyarázatát abban látjuk, hogy a gyűjtőcsatornás daganat feltehetően diffúz terjedés révén sokszoros vizeletelvezetési akadályt okozott. (A diffúz infiltrációt az eltávolított jobb vese szövettani vizsgálata és a szülő bal vese CT-képe is alátámasztotta.) A hatékony kemoterápia a gyűjtőcsatornák kitisztítása révén a pyelontól proximális vizeletáramlást állította helyre.

Egy kemoterápiás vonal befejeztével a daganatos betegek gondozási szakaszba kerülnek, amikor a megfelelő tumormarker rendszeres időközönként történő ellenőrzése határozza meg egy esetleg szóba jöhető ismételt kezelés szükségességét. A leggyakrabban morfológiai markert használunk, képalkotó vizsgálatok alkalmazásával. Vesedaganat esetén jó vesefunkció mellett kontrasztanyag CT lenne az elsőként választandó vizsgálat. Tekintettel azonban a kontrasztanyag szintén nephrotoxicus

hatására, alternatív megoldások előnyben részesíthetők. Esetünkben, és általában tumoros infiltráció révén kialakult veseelégtelenségben, a kreatinin tumormarkerként értékelhető. Az ismertettett betegnél a klinikai tüneteket (parietalis fájdalom fokozódása) kísérő kreatininemelkedés jelezte a relapsust, amit azután kontraszt nélküli mellkas-CT is megerősített a pulmonalis metasztázisok RECIST szerinti progressziója alapján.

Amennyiben az utolsó cisplatin adása után legalább fél év eltelt, akkor a daganat mérsékelten platinaérzékenynek tekinthető és a korábban eredményesen alkalmazott kemoterápia újraindítható [7]. Ezt a pulmonológiai, illetve nőgyógyászati onkológiában elterjedt szabályt alkalmazva végeztünk cisplatinreindukciót. A cisplatin klinikai és biológiai hatásossága azonban átmeneti volt, a 2. ciklust követően további progressziót észleltünk.

Egyoldali vesedaganatok esetén, amikor a CT-kép malignus elváltozásra utal, az előzetes szövettani ellenőrzés nélkül végzett nephrectomia a rutin klinikai gyakorlat [3, 7]. Az egyoldali vesedaganat eltávolítása metasztázis híján kuratív célú beavatkozás. Metasztatikus világos sejtes veserák esetén az áttétek visszafejlődését is leírták citoreduktív nephrectomiát követően [7]. Kétoldali, illetve metasztatikus Bellini-tumorkok esetében a citoreduktív nephrectomia megítélése ellentmondásos [3]. Meggyőződésünk szerint kétoldali vesedaganatok esetén a vesefunkció megőrizhetőségének céljából a szövettani vizsgálat biopsziás mintán történő elvégzése előnyben részesítendő a műtéttel szemben.

Következtetés

A (Bellini-) gyűjtőcsatornás daganat ritka és nagyon rossz prognózisú betegség. Speciális helyzetekben potenciálisan nephrotoxicus kemoterápiával javítható a vesefunkció és értékelhető túlélési előny biztosítható. A szupportív kezelés része lehet a dialíziskezelés.

Anyagi támogatás: A közlemény megírása anyagi támogatásban nem részesült.

Szerzői munkamegosztás: Minden szerző aktívan részt vett a beteg kezelésében. A kézirat vázlatát K. T. készítette, a társzerzők javításokat, illetve kiegészítéseket tettek. A cikk végleges változatát valamennyi szerző elolvasta és jóváhagyta.

Érdekltségek: A szerzőknek nincsenek érdekltségeik.

Irodalom

- [1] 2004 WHO classification of the renal tumors of the adults. <http://www.europeanurology.com/article/S0302-2838%2805%2900831-6/fulltext/2004-who-classification-of-the-renal-tumors-of-the-adults>
- [2] Németh, I., Sükösd, F., Béli, L., et al.: Felnőttkori vesedaganatok a Szegedi Tudományegyetem Patológiai Intézetének anyagában. (Adult renal neoplasms in the material of the Pathology Department of the Szeged University.) *Orv. Hetil.*, 2005, 146(14), 653–658. [Hungarian]
- [3] Ciszewski, S., Jakimów, A., Smolska-Ciszewska, B.: Collecting (Bellini) duct carcinoma: a clinical study of a rare tumour and review of the literature. *Can. Urol. Assoc. J.*, 2015, 9(9–10), E589–E593.
- [4] Zalatnai, A.: Diagnostic difficulties in kidney cancer filling up the retroperitoneal space. [Retroperitoneumot kitöltő vesedaganat diagnosztikus nehézségei.] *Orv. Hetil.*, 2005, 146(15), 701–705. [Hungarian]
- [5] Oudard, S., Bannu, E., Vieillefond, A., et al.: Prospective multicenter phase II study of gemcitabine plus platinum salt for metastatic collecting duct carcinoma: results of a GETUG (Groupe d'Etudes des Tumeurs Uro-Génitales) study. *J. Urol.*, 2007, 177(5), 1698–1702.
- [6] *Association Francophone pour les Soins Oncologiques de Support: Adaptation posologique et troubles de la fonction rénale – chimiothérapies et thérapies ciblées.* 2013. http://www.afsos.org/IMG/pdf/Troubles_de_la_fonction_renale-2.pdf
- [7] Kásler, M. (ed.): *Fundamentals of oncology.* [Az onkológia alapjai.] Medicina Könyvkiadó, Budapest, 2011. [Hungarian]

(Kullmann Tamás dr.,
Győr, Vasvári Pál u. 2–4., 9024
e-mail: kullmandoki@hotmail.com)