

Chlamydia pneumoniae okozta infektív endocarditis májtranszplantációt követően

P. Szabó Réka dr.¹ ■ Kertész Attila dr.²
Szerafin Tamás dr.³ ■ Fehérvári Imre dr.⁵ ■ Zsom Lajos dr.⁴
Balla József dr.¹ ■ Nemes Balázs dr.⁴

Debreceni Egyetem, Általános Orvostudományi Kar, Klinikai Központ,

¹Belgyógyászati Intézet, Nephrológiai Tanszék, FMC-Debrecen, ²Kardiológiai Intézet,

³Kardiológiai Intézet, Szívsebészeti Tanszék,

⁴Sebészeti Intézet, Transzplantációs Tanszék, Debrecen

⁵Semmelweis Egyetem, Általános Orvostudományi Kar, Transzplantációs és Sebészeti Klinika, Budapest

Az infektív endocarditis a szervtranszplantált betegek körében aluldiagnosztizált kórkép. A kórokozók spektruma különbözik az átlagpopulációt érintőtől. A szerzők az 58 éves nőbetegben atípusos kórokozó által okozott, atípusos megjelenésű infektív endocarditis eredményes kezeléséről számolnak be. A betegnél alkoholos májcirrhosis talaján kialakult májelégtelenség miatt 2000. februárban májátültetést végeztek. Egy évvel a májátültetést követően krónikus hepatitis B-vírus-fertőzést állapítottak meg, és a beteg antivirális kezelésben részesült. Kalcineurintoxicitás miatt veselégtelenség alakult ki, ezt követően a beteg 2007 júliusában vesepótló kezelésre szorult. 2013 novemberében rövid ideig tartó afázia jelentkezett. A transoesophagealis echokardiográfia az aortabillentyűn vegetációt talált, a mágneses rezonanciás vizsgálat agyi embolisatiót mutatott ki. A laboratóriumi vizsgálatok enyhén emelkedett C-reaktív protein- és normális prokalcitoninszinteket igazoltak, vérképében leukopenia volt látható. Kezdeti antibiotikus terápia naponta 2 g ceftiraxont és 60 mg gentamycint iv. alkalmaztak a dialízisek után. A hemokultúrávizsgálatok negatívak voltak, a szerológiai vizsgálat *Chlamydia pneumoniae*-fertőzést igazolt. Moxifloxaccinnal kiegészített kezelést követően a neurológiai tünetei visszatértek, ezért műtétre került sor (koronarográfiát követően valvulotomia és coronariabypass-műtét). A beteg állapota a műtét után javult, a neurológiai tünetek nem ismétlődtek. Orv. Hetil., 2015, 156(22), 896–900.

Kulcsszavak: infektív endocarditis, májtranszplantáció, *Chlamydia pneumoniae*

Infected endocarditis caused by *Chlamydia pneumoniae* after liver transplantation. Case report

The incidence of infective endocarditis is underestimated in solid organ transplant recipients. The spectrum of pathogens is different from the general population. The authors report the successful treatment of a 58-year-old woman with infective endocarditis caused by atypical microorganism and presented with atypical manifestations. Past history of the patient included alcoholic liver cirrhosis and cadaver liver transplantation in February 2000. One year after liver transplantation hepatitis B virus infection was diagnosed and treated with antiviral agents. In July 2007 hemodialysis was started due to progressive chronic kidney disease caused by calcineurin toxicity. In November 2013 the patient presented with transient aphasia. Transesophageal echocardiography revealed vegetation in the aortic valve and brain embolization was identified on magnetic resonance images. Initial treatment consisted of a 4-week regimen with ceftriaxone (2 g daily) and gentamycin (60 mg after hemodialysis). Blood cultures were all negative while serol-

ogy revealed high titre of antibodies against *Chlamydia pneumoniae*. Moxifloxacin was added as an anti-chlamydial agent, but neurologic symptoms returned. After coronarography, valvular surgery and coronary artery bypass surgery were performed which resulted in full clinical recovery of the patient.

Keywords: infective endocarditis, liver transplantation, *Chlamydia pneumoniae*

P. Szabó, R., Kertész, A., Szerafin, T., Fehérvári, I., Zsom, L., Balla, J., Nemes, B. [Infective endocarditis caused by *Chlamydia pneumoniae* after liver transplantation. Case report]. *Orv. Hetil.*, 2015, 156(22), 896–900.

(Beérkezett: 2015. február 12.; elfogadva: 2015. március 26.)

Rövidítések

IE = infektív endocarditis; CMV = cytomegalovírus; TTE = transthoracalis echokardiográfia

A fertőzőes endocarditis (IE) a szívüreg endothelialis felszínén megjelenő mikrobás fertőzés, amely fibrinből, vérelemezkből, mikrobák telepeiből és gyulladásosejtekből álló felrakódás, vegetáció kialakulásához vezet. Gyakorisága az átlagpopulációban 6/100 000 lakos évente [1]. Az IE mintegy 20 éve változatlanul kedvezőtlen prognózisú [2, 3, 4, 5, 6, 7, 8, 9, 10]. Utóbbi oka részben a diagnosztikus késés, részben az inadekvát kezelés. Az IE incidenciája országonként különböző az eltérő diagnosztikus kritériumoknak megfelelően. Hazai felmérésről nem áll rendelkezésre adat. A nemzetközi adatok alapján incidenciája 2–12/100 000 lakos/év, de 70 éven felülieknél 24/100 000/év, kábítószer-élvezőknél pedig 100/100 000/év körül van [11].

Kévs adat ismert a szervátültetettek körében ezen entitás incidenciájáról. Nincsenek irányelvek a szervátültetettek körében e kórkép diagnosztikájáról és kezeléséről. Ezen betegcsoportban igen magas mortalitással kell számolnunk. Az átlagpopuláció kockázati faktorai a következők: rossz szájhigiéncia, iv. kábítószer-élvezet, hemodialízis, tartós kanülviselés, diabetes, műbillentyű. A szervátültetettek körében a bacteriaemiával járó beavatkozások, mint például a bronchoszkópia, gastro-intestinalis endoszkópia, májbiopszia és az immunszuppresszió jelentik a legfontosabb hajlamosító tényezőket [3, 12].

A patogén kórokozók az átlagpopulációban a következők: alfa-hemolizáló *Streptococcus*ok, *Streptococcus bovis*, *Staphylococcus aureus*, *Enterococcus* spp., HACEK-csoport (*Haemophilus* spp., *Actinobacillus*, *Cardiobacterium*, *Eikenella*, *Kingella*), Gram-negatív pálcák (mint például a *Salmonella*), koaguláznegatív *Staphylococcus* és gombák. A kórokozók gyakoriságát korábbi közlemények foglalják össze [2, 3, 4, 5, 6, 7, 8, 9, 10]. A natív billentyűt érintő IE esetében a leggyakoribb mikroorganizmusok a *Streptococcus*ok. *S. bovis* esetén vastagbél-folyamatra kell gondolni, epe- és húgyúti beavatkozások után elsősorban *Enterococcus* jön szóba. Koaguláznegatív *Staphylococcus*ok ritkán okoznak a natív billentyűn

IE-t, műbillentyűn kialakuló IE esetében azonban jelentős szerepük van [2, 3, 4, 5, 6, 7, 8, 9, 10]. Intravénás kábítószer-élvezők infektív endocarditisét elsősorban *S. aureus* okozza, de *Pseudomonas* és *Candida* is előfordul. Az esetek körülbelül 10%-ában nem tenyészik ki kórokozó a hemokultúrából [11].

Hemodializált betegek körében gyakoribb a negatív tenyésztéssel járó úgynevezett „culture negative” endocarditis [12, 13, 14]. A klinikailag IE-nek gyanítható esetek akár 20%-ában a szokványosan elvégzett vértenyésztések negatívak. Ezek mögött az előzetes antibiotikus kezelés vagy a következő kórokozók állhatnak: *Brucella*, *Bartonella*, *Legionella*, *Mycobacterium*, *Nocardia*, gomba, *Coxiella burnetii* és *Chlamydia*. Az etiológia tisztázása speciális tenyésztéseket (például a szokványos hemokultúra helyett líziscentrifugálás) és egyes esetekben (*Bartonella*, *Brucella*, *Legionella*, *Coxiella*, *Chlamydia*) szerológiai vizsgálatokat [3, 12], sőt újabban PCR-módszereket is igényel [1]. A szervátültetettek körében a három leggyakoribb kórokozó: *Staphylococcus aureus*, *Aspergillus* és *Candida* [3, 12].

A klasszikus tünetek gyakoriság sorrendjében a következők: láz, újonnan kialakult szívzöreje, petechiák, körömbevérzések, Osler-csomók és Janeway-laesiók. Neurológiai tünetek közül az emboliás stroke fokális neurológiai góctünettel, intracerebrális vérzés, többszörös microabscessusok. További tünetek lehetnek még: új keletű splenomegalia, delírium, tarkóköttőség, afázia, pallor, aritmia, anorexia, fogyás, influenzaszerű tünetek, polymyalgiaszerű tünetek, hányinger, hányás és appendicitist utánzó fájdalom. A diagnózis a módosított Duke-kritériumok alapján klinikai, mikrobiológiai, patológiai és echokardiográfiai vizsgálatokon alapul [13, 14, 15]. Major tenyésztési kritérium: pozitív hemokultúra, típusos mikroorganizmus két mintából, perzisztáló pozitív hemokultúra. Echokardiográfiai kritérium: endocardium érintettségének bizonyítása új keletű regurgitációs zöreje, illetve echokardiográfiai lelet (oszilláló intracardialis terime a billentyűn vagy subvalvularisan, tályog, új műbillentyűn paravalvularis szövethiány). Minor kritériumok: hajlamosító szívbetegség, droghasználat, láz, érrendszeri tünetek (major artériás embolia, szeptikus tüdőinfarktusz, mycoticus aneurysma, intracranialis vérzés, conjunctivalis vérzés, glomerulonephritis,

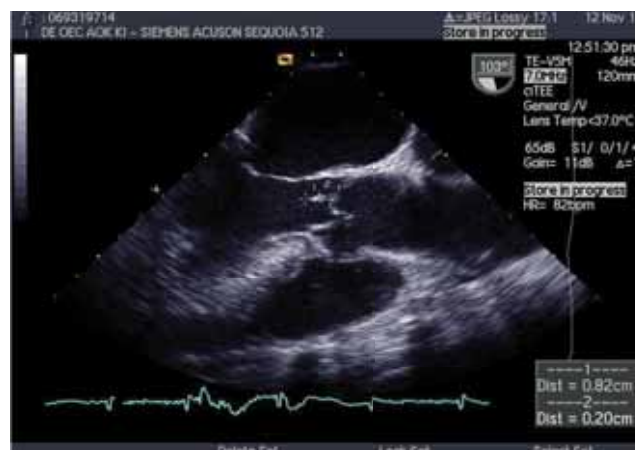
szserológiával igazolt aktív infekció, amely nem meríti ki a major feltételeket. Definitív klinikai diagnózis 2 major kritérium, 1 major és 3 minor vagy 5 minor kritérium meglétekor állapítható meg.

Hemodializáltak körében nagyobb a stroke kockázata. *Isbida és munkatársai* közölték, hogy dializáltak körében magasabb a cryptogen és kardiális emboliából származó stroke előfordulása, amelynek hátterében krónikusan kalcifikált endocarditis, katéterthrombus és permanens foramen ovale állhat [16].

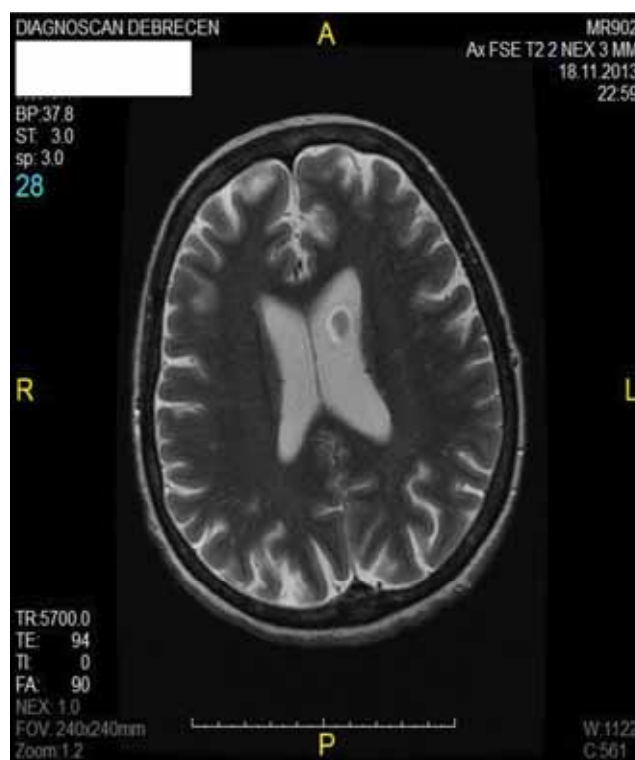
Esetismertetés

Az 58 éves nőbeteg alkoholos májcirrhosis talaján kialakult májelégtelenség miatt 1999. májusban májtranszplantációs várólistára került Child C stádiumban. 2000. februárban cadaver májtranszplantáció történt piggy back szerint. A 0 Rh-pozitív, cytomegalovirus-(CMV-) pozitív beteg méretben identikus 0 Rh-pozitív, CMV-pozitív májat kapott. A műteti idő 6 óra 50 perc, a hideg ischaemiás idő 570 perc volt, a műtét alatt 12 egység vörösvértest-szuszpenzióra volt szükség. Az immunosuppresszív terápia szteroidból, mycofenolát morfetilből és ciklosporinból állt. Annak ellenére, hogy a májátültetés előtt hepatitis B elleni vakinációban részesült, hepatitis B-vírus-fertőzése igazolódott egy évvel a transzplantációt követően, és a betegnél lamivudinkezelést kezdtek. Lamivudinrezisztens mutáns (YMDD) megjelenését követően a plazma hepatitis B-vírus-DNS-titere 16 840 000/ml-t ért el. 2005-ben akut pancreatitis zajlott, emelkedett májenzimzintekkel, majd a krónikus hepatitis B progressziója miatt adeforvirkezelés kezdődött. 2007-ben kalcineurintoxicitás talaján kialakult krónikus vesekárosodás miatt vesepótló kezelés megkezdésére került sor. 2011-ben a hepatitis B-vírus-DNS-titer 170 000 000/ml volt. Heti kétszer, majd háromszor történt hemodialízis.

2013 novemberében a betegnél rövid ideig tartó afázias periódus jelentkezett. Az aorta fölött új keletű szisztolés zöreje volt hallható, EKG-n sinusrhythmust regisztráltunk. Laboratóriumi vizsgálat enyhén emelkedett C-reaktív protein szintet mutatott ki, a procalcitoninszint normális volt. A bal karon lévő natív arteriovenosus fistula lobmentes volt. A transoesophagealis szívultrahang vegetációt mutatott ki az aortabillentyűn (1. ábra), a koponya mágneses rezonanciás vizsgálata szepikus embolust véleményezett (2. ábra). Az ismételt elvégzett hemokultúra és vizelettenyésztés negatív volt. A szerológiai vizsgálat eredménye a következő volt: *Chlamydia pneumoniae* IgM ($\geq 1:10$), IgG-pozitív ($\geq 1:512$), *Coxiella burnetii* IgM-pozitív. A betegnél körömbevérzések jelentkeztek. Nőgyógyászati góc nem igazolódott, a fogászaton 2 fog eltávolítására került sor. Naponta 2 g ceftiraxon- iv. és a dialízisek után 60 mg iv. rifampinkezelést alkalmaztunk, majd a szerológiai lelet birtokában a gyógyszereket moxifloxacinall egészítettük ki. A terápia ellenére ismét neurológiai tünetek jelentkez-



1. ábra | Transoesophagealis echón vegetáció az aortabillentyűn



2. ábra | Koponya-MRI. 3 mm-nél kisebb góccok láthatók

tek, két alkalommal átmeneti beszédzavar alakult ki. Kontroll-echokardiográfia változatlan méretű vegetációt mutatott ki. Carotis-Doppler-vizsgálat a jobb carotis interna occlusióját, a bal oldali carotis interna 30%-os és a bal oldali carotis externa 80%-os szűkületét észlelte. Neurológiai vélemény alapján carotisintervenciót nem tartottak szükségesnek. Valvulotomia jött szóba az antibiotikum-kezelés mellett visszatérő neurológiai tünetek és a változatlan echokardiográfias kép miatt. 50 év feletti betegek esetében a billentyűműtét előtt javasolt koronarográfia a LAD és az RCA szignifikáns szűkületét igazolta. Szívsebészeti bemutatáson valvulotomiát és kétágas bypassműtétet indikáltak. A műtét során a vege-

tációt eltávolították. A műtét óta a beteg jól van, neurológiai tünetei nem ismétlődtek. 2014. szeptemberben a májfunkciós leletek normálisak voltak, a hemoglobinnal 10,7 g/L, hematokrit 33%, szérumkreatinin: 463 µmol/L, vérurea 14,3 mmol/L volt.

Megbeszélés

Közleményünkben szervtranszplantált, hemodializált, krónikus hepatitis B-vírus-fertőzésben szenvedő beteg sikeresen kezelt infektív endocarditisét ismertettük. Esetünket azért tartottuk prezentációra érdemesnek, mert az infektív endocarditis háttérében atipikus kórokozó állt, atipikus klinikai manifesztációval. A szervtranszplantáció és uraemia következményeként kialakult többszörösen immunszupprimált állapot ellenére a kezelés sikeres volt és a beteg meggyógyult.

Az IE klinikai diagnózisa gyakran nehéz az aspecifikus tünetek (elhúzódó vagy visszatérő láz, deréktáji fájdalom, fogyás) miatt. A legfontosabb a gyanú korai felvétele. IE gyanúját keltik a következő kombinációk: billentyűhiba és ismeretlen eredetű láz, új regurgitációs zörejszám és láz, láz és embolia, műbillentyű és legalább egy hete fennálló láz, illetve ezek bármely további kombinációja (láz közvetlenül a diagnosztikus vagy terápiás beavatkozás után nosocomialis, láz és vascularis jelenségek, láz és multiplex tüdőembólia [jobb-szívfél-IE], mikrohaematuria). Gyakori az anaemia (az esetek 70–90%-ában), a gyorsult süllýedés (az esetek 90%-ában) és a proteinuria (az esetek 50–65%-ában). A leukocytosis nem jellemző, az esetek 20–30%-ában fordul elő. Hat hétnél hosszabb lefolyás esetén gyakori a rheumatoidfaktor-pozitivitás (az esetek 40–50%-ában) [17, 18, 19, 20].

Major Duke-kritériumot jelentő echokardiográfiás ismérvek a következők: vegetáció, abscessus és periproszretikus dehiscencia. További strukturális szövődmények közé tartozik a pseudoaneurysma, fenesztráció, fisztula, billentyűruptura és az ínhúruptura. Definíció szerint a vegetáció a billentyűhöz csatlakozó mobilis echótömeget jelent. Az atrioventricularis billentyűk pitvari felszínén, az ínhúrokon, az aortabillentyű bármely felszínén, műbillentyűkereten, idegen testen, ritkán a fali endocardiumon helyezkedik el. Az abscessus nem pulzatis, echómentes vagy echóval kitöltött, esetleg rekeszes paravalvularis üreg, főleg paraaorticus elhelyezkedésű. A pseudoaneurysma pulzatis, echómentes, az aortomitralis kontinuitásban elhelyezkedő üreg, amelynek rupturája fisztulát okozhat, vagy a pericardiumzsákba törhet be és ezzel tamponádot okoz [21, 22, 23]. Fenesztráció: a billentyűszövet folytonossági hiánya [20]. Az IE hemodinamikai következményeit Doppler-echokardiográfiával mutatjuk ki. A billentyűdestrukció következménye az akut regurgitatio, műbillentyű-IE-nél az akut paravalvularis regurgitatio, ritkán fisztulák vagy nagy vegetáció okozta obstrukció (főleg MBIE-nél). Ezek a következmények balkamra-diszfunkcióhoz, pulmonalis hypertóniához, hemodinamikai katasztrófához

vezetnek. A transthoracalis echokardiográfia (TTE) alkalmas a natív billentyűn elhelyezkedő IE-vegetációk ábrázolására a korábban ép billentyűkön, a rupturák, továbbá a hemodinamikai következmények kimutatására. A TTE diagnosztikus értéke korlátozott a paravalvularis üregek tekintetében, és nem alkalmas a műbillentyű-IE diagnosztikájára. Az IE leggyakoribb perifériás szövődménye az embolia: balszívfél-endocarditisben 30–40%-ban fordul elő, és az esetek több mint fele stroke formájában jelentkezik. Az emboliaveszély kockázati tényezői közé tartozik a baktérium típusa, a fertőzés aktivitása és a vegetációk morfológiája, lokalizációja. Egy 10 tanulmányt feldolgozó metaanalízis szerint a 10 mm-nél nagyobb vegetáció egyértelmű emboliaveszélyt jelent [24], de a 3 TEE-tanulmány közül csak egy igazolta ezt a tételt [25] natív billentyűkre és mitralis pozícióra korlátozva.

Hemodializáltak körében a negatív tenyésztésű infektív endocarditisnek jó a prognózisa [26]. Olyan esetekben, ahol többszörös hajlamosító tényezőkkel rendelkezik a betegünk, gondoljunk atipikus kórokozókra is! Immunszupprimált állapotú betegnél larváltan jelentkezhetnek a tünetek. Az IE leggyakoribb tünete a láz, de ez immunszupprimált állapotban ritkább. A szívelégtelenség a leggyakoribb szövődmény (az esetek 40–60%-ában), ezt követi az embolisatio (az esetek 20–40%-ában). Az emboliák fele cerebrális, ezért gyakori az IE első jeleként fellépő stroke láz kíséretében. A hajlamosító tényezők figyelembevételével (agyembolia, idősor, cukorbetegség, hemodialízis, aortalokalizáció), az adekvát mikrobiológiai mintavételi technikával és szerológiai vizsgálattal segíthetjük mindennapi munkánkat, betegeink sikeres kezelését ebben a magas mortalitású betegségben.

Anyagi támogatás: A közlemény megírása anyagi támogatásban nem részesült.

Szerzői munkamegosztás: P. Sz. R., B. J.: A betegség diagnosztizálása, a beteg gyógyítása. K. A.: Kardiológiai kezelés. Sz. T.: Szív-műtét. F. I.: Májtranszplantáció. Zs. L., N. M.: A beteg utógondozása. A cikk végleges változatát valamennyi szerző elolvasta és jóváhagyta.

Érdekltségek: A szerzőknek nincsenek érdekltségeik.

Irodalom

- [1] Tulassay, Z. (ed.): Fundamentals of internal medicine. [A belgyógyászat alapjai.] Medicina Könyvkiadó, Budapest, 2011. [Hungarian]
- [2] Netzer, R. O., Zollinger, E., Seiler, C., et al.: Infective endocarditis: clinical spectrum and outcome. An analysis of 212 cases. 1980–1995. Heart, 2000, 84(1), 25–30.
- [3] Horstkotte, D., Follath, F., Gutschik, E., et al.: Guidelines on Prevention, Diagnosis and Treatment of Infective Endocarditis Executive Summary. The Task Force on Infective Endocarditis of the European Society of Cardiology. Eur. Heart J., 2004, 25(3), 267–276.

- [4] *Lengyel, M.*: Infective endocarditis. In: Temesvári, A., Gyenes, G. (eds.): *Cardiology 2000*. [Infektív endocarditis. In: Temesvári, A., Gyenes, G. (szerk.): *Kardiológia, 2000.*] Melánia Kiadó, Budapest, 2000. [Hungarian]
- [5] *Durrack, D. T., Lukes, A. S., Bright, D. K., et al.*: New criteria for the diagnosis of infective endocarditis: utilization of specific echocardiographic findings. Duke Endocarditis Service. *Am. J. Med.*, 1994, 96(3), 200–209.
- [6] *Ruttmann, E., Bonatti, H., Legit, C., et al.*: Severe endocarditis in transplant recipients – an epidemiologic study. *Transpl. Int.*, 2005, 18(6), 690–696.
- [7] *Durrack, D. T.*, Approach to diagnosis of infective endocarditis. *Clin. Microbiol. Infect.*, 1998, 4(Suppl. 3), S3–S9.
- [8] *Gutschik, E.*: Microbiological recommendations for the diagnosis and follow-up of infective endocarditis. *Clin. Microbiol. Infect.*, 1998, 4(Suppl. 3), S10–S16.
- [9] *Bayer, A. S., Bolger, A. F., Taubert, K. A., et al.*: Diagnosis and management of infective endocarditis and its complications. AHA Scientific Statement. *Circulation*, 1998, 98(25), 2936–2948.
- [10] *Stamboulian, D., Carbone, E.*: Recognition, management and prophylaxis of endocarditis. *Drugs*, 1997, 54(5), 730–744.
- [11] *Prendergast, B. D.*: Diagnostic criteria and problems in infective endocarditis. *Heart*, 2004, 90(6), 611–613.
- [12] *Árvay, A., Lengyel, M.*: Incidence and risk factors of prosthetic valve endocarditis. *Eur. J. Cardiothorac. Surg.*, 1988, 2(5), 340–346.
- [13] *DeCastro, S., d'Amati, G., Carloni, D., et al.*: Valvular perforation in left-sided infective endocarditis: a prospective echocardiographic evaluation and clinical outcome. *Am. Heart J.*, 1997, 134(4), 656–664.
- [14] *Tischler, M. D., Vaitkus, P. T.*: The ability of vegetation size on echocardiography to predict clinical complications: a metaanalysis. *J. Am. Soc. Echocardiogr.*, 1997, 10(5), 562–568.
- [15] *Mügge, A., Daniel, W. G., Frank, G., et al.*: Echocardiography in infective endocarditis: reassessment of prognostic implications of vegetation size determined by the transthoracic and the transesophageal approach. *J. Am. Coll. Cardiol.*, 1989, 14(3), 631–638.
- [16] *Ishida, K., Brown, M. G., Weiner, M., et al.*: Endocarditis is a common stroke mechanism in hemodialysis patients. *Stroke*, 2014, 45(4), 1164–1166.
- [17] *Oh, T. E.* (ed.): *Intensive care manual. Infective endocarditis*. 4th ed. Butterworth Heinemann, Hong Kong, 1996.
- [18] <http://www.uptodate.com/contetns/antimicrobial-therapy-of-native-valve-endocarditis>
- [19] *Paterson, D. L., Dominguez, E. A., Chang, F. Y.*: Infective endocarditis in solid organ transplant recipients. *Clin. Infect. Dis.*, 1998, 26(3), 689–694.
- [20] *Wu, I. W., Chen, Y. C., Chang, M. Y., et al.*: Excellent prognosis of culture negative endocarditis in hemodialysis patients: a case series. *Ren. Fail.*, 2007, 29(6), 767–771.
- [21] *Lamas, C. C., Eykyn, S. J.*: Blood culture negative endocarditis: analysis of 63 cases presenting over 25 years. *Heart*, 2003, 98(3), 258–262.
- [22] *Bayer, A. S., Bolger, A. F., Taubert, K. A., et al.*: Diagnosis and management of infective endocarditis and its complications. AHA Scientific Statement. *Circulation*, 1998, 98(25), 2936–2948.
- [23] *Ali, A. S., Trivedi, V., Lesch, M.*: Culture-negative endocarditis – a historical review and 1990s update. *Prog. Cardiovasc. Dis.*, 1994, 37(3), 149–160.
- [24] *Stamboulian, D., Carbone, E.*: Recognition, management and prophylaxis of endocarditis. *Drugs*, 1997, 54(5), 730–744.
- [25] *Tingleff, J., Egeblad, H., Gotzsche, G. O., et al.*: Perivalvular cavities in endocarditis: abscesses versus pseudoaneurysms? A transesophageal Doppler echocardiographic study in 118 patients with endocarditis. *Am. Heart J.*, 1995, 130(1), 93–100.
- [26] *Afridi, I., Apostolidou, M. A., Saad, R. M., et al.*: Pseudoaneurysms of the mitral-aortic intervalvular fibrosa: dynamic characterization using transesophageal echocardiographic and Doppler techniques. *J. Am. Coll. Cardiol.*, 1995, 25(1), 137–145.

(P. Szabó Réka dr.,
 Debrecen, Nagyerdei krt. 98., 4012
 e-mail: rpszabo@belklinika.com)