

Gyermekkori otitis media serosa miatt tubussal ellátott betegek hosszú távú nyomon követése

Fekete-Szabó Gabriella dr. ■ Kiss Fekete Beáta dr. ■ Rovó László dr.

Szegedi Tudományegyetem, Általános Orvostudományi Kar,
Fül-Orr-Gégészeti és Fej-Nyaksebészeti Klinika, Szeged

Bevezetés: A szerzők a gyermekkori serosus otitis media miatt behelyezett tympanomeatalis tubus hatékonyságát vizsgálták. *Célkitűzés:* A tubusviselés után 10 évvel milyen a dobhártya állapota, a fülkürt működése és a hallás? *Módszer:* Betegeiknél kérdőíves felmérést, mikroszkópos dobhártyakép-vizsgálatot, tympanometriát, fülkürtfunkció- és hallásküszöb-vizsgálatot végeztek. *Eredmények:* 2003–2004-ben a Szegedi Tudományegyetem, Általános Orvostudományi Kar, Gyermekklinika Fül-Orr-Gége Osztályán 711 betegnél történt tubusbehelyezés. 349 betegnél adenotomiára és grommetbehelyezésre, 18 esetben tonsillectomiára és grommetbehelyezésre, 344 esetben pedig csak tubusbehelyezésre került sor. Objektív akadályok miatt (címváltozás, telefonszám hiánya) 453 beteget rendeltek be kontrollvizsgálatra, akik közül 312-en jelentek meg. A gyermekek 84,6%-ában ép hallást, 82%-ában normális tympanogramot találtak. Néhány esetben tympanometriás mérések során dobüregi ventilációs zavart, dobhártya-perforációt, valamint percepciós típusú halláscsökkenést, illetve zajártalmat diagnosztizáltak. *Következtetések:* A tympanomeatalis tubus alkalmazását a ventilációs zavar miatt kialakult otitis media serosa kezelésében hatékonyknak találták. Felhívják a figyelmet a tympanometriás vizsgálat jelentőségére a krónikus dobüregi ventilációs zavart követő adhezív és cholesteatoma középfül-folyamatok megelőzésében. Orv. Hetil., 2015, 156(46), 1859–1864.

Kulcsszavak: serosus otitis media, tubus, tympanometria

Long-term follow-up after tympanostomy tube insertion in children with serous otitis media

Introduction: The authors report about the efficacy of inserted tympanostomy tube in children with serous otitis media. *Aim:* The aim of the authors was to assess the status of eardrum, the function of Eustachian tube and hearing level 10 years after the use of tympanostomy tube. *Method:* Patients filled up a questionnaire and microscopic examination of tympanic membrane, tympanometry, Eustachian tube function examination, and audiometry tests were performed. *Results:* In the period of 2003–2004, ventilation tube insertion was performed in 711 patients in the ENT Department of Pediatric Health Center of University of Szeged. In 349 patients adenotomy and tympanostomy tube insertion, in 18 cases tonsillectomy and grommet insertion and in 344 patients only tympanostomy tube insertion were performed. Due to objective difficulties (address change, no phone number) 453 patients were asked for control test and 312 persons accepted the invitation. Normal hearing level was found in 84.6% of patients and normal tympanometry result occurred in 82%. Tympanic ventilation disorder, perforation of tympanic membrane, sensorineural hearing loss and sensorineural hearing loss due to noise exposure were diagnosed. *Conclusions:* Application of tympanostomy tube is effective in the treatment of serous otitis media resulting from ventilation disorder. The authors draw attention to the importance of tympanometry examination to prevent the adhesive processes and cholesteatoma in chronic ventilation disorder of the middle ear.

Keywords: serous otitis media, tympanostomy tube, tympanometry

Fekete-Szabó, G., Kiss Fekete, B., Rovó, L. [Long-term follow-up after tympanostomy tube insertion in children with serous otitis media]. Orv. Hetil., 2015, 156(46), 1859–1864.

(Beérkezett: 2015. szeptember 7.; elfogadva: 2015. szeptember 29.)

Rövidítés

ETF = (eustachian tube function) fülkürtfunkció

Gyermekkorban a tubotympanalis rendszer ventilációs zavara gyakran vezet a középfül megbetegedéséhez. A folyamat következménye lehet akut középfülgyulladás, amely fájdalommal és halláscsökkenéssel jár, míg krónikus középfülgyulladás esetén a vezető tünet a halláscsökkenés.

A betegség jelentőségét gyakorisága, a tünetekben és a klinikai lefolyásban megmutatkozó nagyfokú variabilitás, a beszéd- és szellemi fejlődésre, később a társadalmi beilleszkedésre gyakorolt hatása magyarázza.

A betegség kezelésével kapcsolatos első feljegyzés a dobhártyán végzett paracentesisről 1649-ből származik, majd *Astley Cooper* 1801-ben a Royal Society-ben arról számolt be, hogy a myringotomia hogyan javította a betegek hallását [1]. *Politzer Ádám* diagnosztizálta először a dobüregi transsudatumot 1867-ben. Két évvel később myringotomia után kemény gumiból, halcsontból, bélhúrból, aranyból készült csövecskét helyezett a dobhártyába. A kezdeti lelkesedést az infekciók gyakorisága megtörte. 1954-ben *Armstrong* rövid viniltubust helyezett a myringotomiás nyílásba, és ettől kezdve a tubus alkalmazása elterjedt a krónikus középfül ventilációs zavar átmeneti kezelésében. Az Amerikai Egyesült Államokban 2013-ban dolgoztak ki irányelvet a 6 hónapos kortól 12 éves korig történő tubusbehelyezés indikációjára, amely összhangban van a nyugat-európai és a hazai gyakorlattal [2, 3]. Fontosnak tartják az életkornak megfelelő hallásvizsgálatot. A következő esetekben javasolják a tubus behelyezését: 1. három hónappal tovább fennálló dokumentált serosus otitis media; 2. halláscsökkenés, a dobhártya szerkezeti eltérése esetén; 3. visszatérő akut otitis media, mint rizikófaktor a hallás-, beszéd-, viselkedési és tanulási problémák kialakulásában. Fontos a tubussal ellátott betegeknek szoros, tervszerű nyomon követése. Védőilleszték használatát javasolják. A tubus bentléte minimálisan 3 hónapig, de inkább hosszabb ideig történjen, hiszen valószínűtlen, hogy a B típusú tympanogrammal diagnosztizált ventilációs zavar hamarabb rendeződjön. Az irodalomban több szerző is foglalkozik a tubus, más néven grommet alkalmazásának helyével és értékével a gyermekfülészletben [4, 5, 6].

A tympanomeatalis tubusok több típusát fejlesztették ki: *Armstrong*-, *Shepard*-, *Shah*-, teflon-, T-tubus, műanyag szerelékkel készített orsó alakú tubus. *Lindstrom és mtsai* az *Armstrong*-féle ferde tubus hatékonyságát vizsgálták meg 3 éves utánkötéssel a Wisconsin Gyermekkorház gyermekfülészletén, ahol 507 beteg kapott 1096 *Armstrong*-féle tubust. A behelyezett tubusokból 756 spontán kilöködött a behelyezést követően átlagosan 15,5 hónap múlva. A betegek átlagéletkora 33,3 hónap volt. 148 betegnél alakult ki 160 alkalommal otorrhoea, 10 esetben maradandó perforációt találtak [7]. *Yaman és mtsai* a *Shepard*-féle grommettel szerzett ta-

pasztalataikról számoltak be 87 gyermek 162 fülével kapcsolatosan 3–16 éves korcsoportban. 6–66 hónapos retrospektív feldolgozásukban a komplikációk arányára voltak kíváncsiak, amelyek 5,6%-ban fülfolyás, 1,2%-ban granulációs szövet, 34,5%-ban meszesedés, 5,6%-ban perforáció, 23,5%-ban atrophia, 16,7%-ban retrakciós tasak volt. A kilöködési idő átlagosan 8,5 hónap volt [8]. *Pereira és mtsai* prospektív tanulmányt végeztek 75, tubussal ellátott gyermeknél, 11 hónap–11 éves életkorban. A tubus bentléte átlagosan 12 hónap, a leghosszabb idő 35,9 hónap volt. A leggyakoribb komplikáció a fülfolyás volt, de az adenotomiával együtt beültetett grommet esetén jelentősen kevesebb arányban. Tapasztalatuk szerint minél fiatalabb a beteg, annál nagyobb az esély az ismételt tubusbehelyezésre [9].

Sood és Waddel szerint az Egyesült Királyságban évente több mint 30 000 beteg kap grommetet. Vizsgálataik során azt tapasztalták, hogy csak 7,6%-ban kellett a tubust eltávolítani, a többi esetben a tubusok spontán kilöködtek. A tubus kilöködését a normális epithelialis migrációs mechanizmus okozza [10].

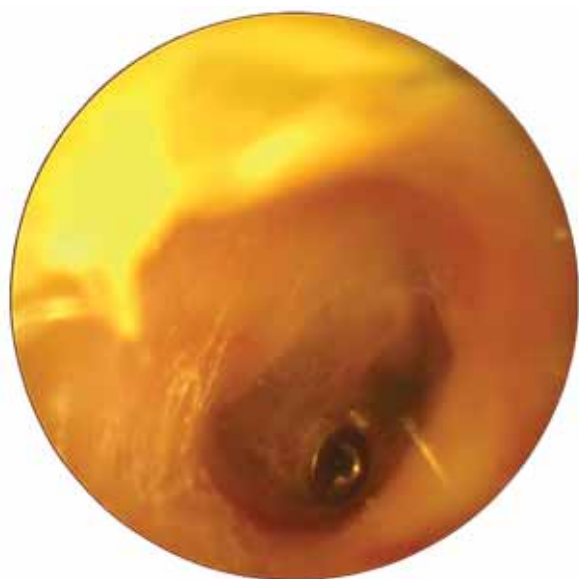Barati és mtsai serosus otitis media chronica miatt tubussal kezelt 164 fül vizsgálatát végezték el 10 évvel a beavatkozás után. Csak 17,1%-ban találtak meszes plakkot a dobhártyán, 1,2%-ban atrophiat, 0,6%-ban perforációt, 0,6%-ban atelectasiát. Cholesteatomát nem észleltek. A grommetet biztonságosnak és hatékonyan találták a serosus otitis media kezelésében [11].

Mikals és Brigger arra a kérdésre keresték a választ, hogy otitis media esetén az adenotomia, adenotomia és tubusbehelyezés vagy a csak tubusbehelyezés csökkentette-e az ismételt sebészi beavatkozások számát. Munkájuk során azt a választ kapták, hogy az adenotomia és tubusbehelyezés esetén jelentősen csökkentek a szövődmények – otorrhoea, dobhártya-perforáció és az ismételt sebészi beavatkozások [12]. Kisdetek hajlamosak a recidiváló gennyek akut középfülgyulladásra az immunológiai éretlenségük és az anatómiai helyzetük miatt. Ezért ebben az esetben is szükség lehet a grommetbeültetésre, amelynek időben történő alkalmazásával és antibiotikum adásával a súlyosabb komplikációk megelőzhetők [13, 14].

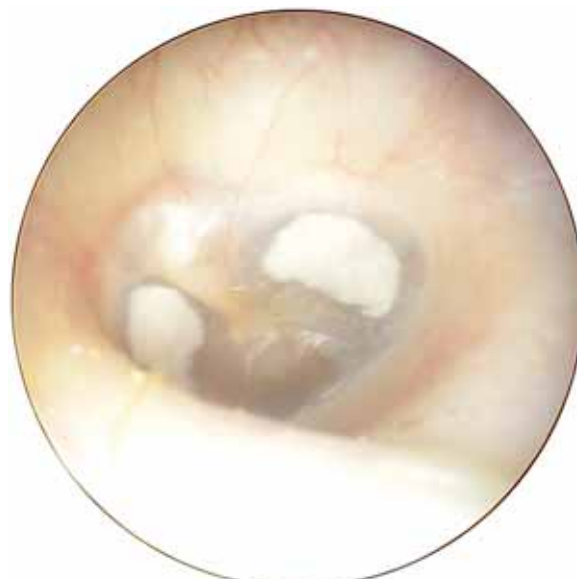Bár Magyarországon a tubusbehelyezés rutinszerű beavatkozás, a nemzetközi széles érdeklődés miatt is, arra a kérdésre kerestük a választ, hogy a tubusviselés után 10 évvel milyen a dobhártya állapota, a fülkürt működése és a hallás.

Módszer

2003–2004-ben a Szegedi Tudományegyetem, Általános Orvostudományi Kar, Gyermekklinika Fül-Orr-Gége Osztályán serosus otitis media miatt 711 betegnél történt tubusbehelyezés. Adenotomiára és grommetbehelyezésre 349 betegnél, tonsillektomiára és grommetbehelyezésre 18 esetben, csak tubusbehelyezésre pedig 344 esetben került sor (*I. ábra*). Objektív akadályok miatt (címváltozás, telefonszám hiánya) 453 beteget ren-



1. ábra | Grommet a dobhártyában



2. ábra | Meszes plakk a dobhártyában

deltünk be kontrollvizsgálatra, ebből 312-en jelentek meg. Betegeinknél kérdőíves felmérést (l. 1862. oldal), mikroszkópos dobhártyakép-vizsgálatot, tympanometriát, ETF1–2 és hallásküszöb-vizsgálatot végeztünk. Az 1. táblázat megmutatja, milyen műtéti típusok fordultak elő a kontrollvizsgálaton megjelent betegeknél, zárójelben az osztályon grommetet kapott összes beteg műtéti megoszlása szerepel. 73%-ban kétoldali tubusbehelyezés történt, és az egy időben oki terápiaként végzett egyéb műtét 96%-ban adenotomia volt. A csak tympanomeatalis tubust kapott gyermekeknél már korábban történt az adenotomia, illetve néhány esetben az általános állapotuk nem tette lehetővé az adenotomia elvégzését (alsó felső légúti hurut, szájpadhasadék stb.).

A tubusbehelyezések száma szerint 56,4%-ban egyszer, 20,8%-ban kétszer, 15%-ban háromszor került sor, míg többszöri recidívával 7,8%-ban találkoztunk. Mi a tubus eltávolításának optimális időpontja? 20 évvel ezelőtt még 3–6 hónapig tartottuk bent a tubust, majd ha nem löködött ki, akkor műtéti úton eltávolítottuk. (Spontán kilökődés: 156, műtéti eltávolítás: 468.) A jelenlegi szemlélet szerint megvárjuk, hogy a tubus spontán kilökődjön, amit persze a rendszeres kontrollvizsgálatok során észlelünk, és szükség esetén a hallójáratból eltávolítunk. Ha a dobhártya állapota rendeződött, a

1. táblázat | A műtéti beavatkozások megoszlása

	Jobb fül	Bal fül	Mindkét fül	Összesen
Tubusbehelyezés	28 (63)	34 (71)	106 (210)	168 (344)
Adenotomia+ tubusbehelyezés	11 (34)	9 (26)	119 (289)	139 (349)
Tonsillectomia+ tubusbehelyezés	–	2 (5)	3 (13)	5 (18)
Összesen	39 (97)	45 (102)	228 (512)	312 (711)

dobüreg légtartó és nem löködik ki a tubus esetleg 2–3 év múlva sem, akkor eltávolítjuk, hogy zárt dobürege legyen a betegnek (ETF2).

Eredmények

A kérdőívre adott válaszok alapján a tubus behelyezése után az esetek 97%-ában észlelték a gyermek hallásjavulását. A tubus viselése a kis betegek 12%-ánál okozott gondot (többnyire azt, hogy a füldugót nehezen tűrték). A védekezés módja 73%-ban egyéni védőillesztékkel, 7%-ban gyógyszerárban kapható füldugóval, 12%-ban olajos vattával történt. 8% semmilyen eszközt nem használt (vigyáztak, hogy ne csorogjon víz a gyermek fülébe). Összesen 76 gyermeknek volt akut középfülgyulladás a tubus behelyezése után, 15 esetben nem megfelelő védelem, 61 esetben hurutos megbetegedés kapcsán. 13 gyermeknél 1 alkalommal, 34 gyermeknél 2 alkalommal, 29 gyermeknél háromszor, illetve többször fordult elő az otitis media purulenta.

A 312 beteg 624 dobhártyájának vizsgálata során 428 dobhártyát (68,5%) épnek találtunk a mikroszkópos vizsgálat során, 131 esetben (21%) találtunk meszes plakkot (2. ábra), 25 esetben (0,4%) láttuk a dobhártyát „behúzódottnak”, 28 esetben (0,44%) atrophiasnak, 7 esetben (0,1%) találtunk retrakciós tasakot és 5 esetben (0,008%) száraz centrális perforációt (2. táblázat). A középfül légtartósságáról a tympanometriás vizsgálatokkal tájékozódottunk: A0–A1 görbét észleltünk 512 fülnél (82,05%), C1-peak volt 49 (0,078%), C2-peak 8 (0,0135), C2-round 8 (0,013%) és B típusú görbét 42 (0,0675%) esetben találtunk (3. ábra).

Tisztahangküszöb-vizsgálat során a gyermekek túlnyomó többségénél, 521 fülnél ép hallást mértünk, 26-nál találtunk enyhe, 7-nél közepes, 4-nél nagyfokú vezetékes jellegű halláscsökkenést. 8 esetben enyhe kevert

KÉRDŐÍV
(Tubus behelyezése után 10 évvel)

- A tubus behelyezése után észlelték-e a hallás javulását?
igen nem
- Okozott-e gondot a tubus viselése?
igen nem
- Ha igen, mi volt az?
.....
- Milyen módon védték a középfület?
• egyéni védőillesztékkel
• gyógyszerterápiában kapható fül dugóval
• olajos vattával
• semmilyen módon nem védték
- Akut középfülgyulladások zajlottak-e?
igen nem

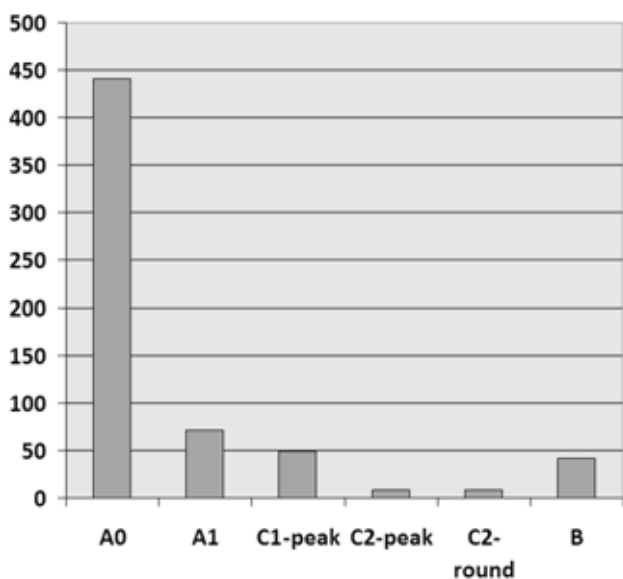
Ha igen, hány alkalommal?

- Mennyi ideig volt bent a tubus? hónapig
- Hogyan került ki a tubus a dobhártyából?
• spontán kilöködött
• műtéti úton távolították el
- Hány alkalommal volt tubus a gyermek fülében?
• alkalommal a jobb fülében
• alkalommal a bal fülében
- Jártak-e rendszeresen ellenőrzésre?
igen, havonta nem

Beteg neve:
TAJ:
Szül.:

Kérdőív | A Gyermekklinika Fül-Orr-Gége Osztályának felmérése

típusú, 11 esetben enyhe, 8 esetben közepes fokú idegi jellegű hallásvesztést. 39 esetben kaptunk zajártalomra utaló görbét, ami tizenéves korosztályban a fül dugóval hallgatott elektronikai eszközök gyakori és helytelen használatának következménye lehet (3. táblázat).



3. ábra | Tympanogram 10 évvel a tubusbehelyezés után

2. táblázat | Dobhártyakép 10 évvel a tubusbehelyezés után

Dobhártyakép	Jobb fül	Bal fül
Ép	213	215
Meszes plakk	68	63
„Behúzódott”	11	14
Atrophiás dobhártya	15	13
Retrakciós tasak	2	5
Perforáció	3	2
Tympanosclerosis	0	0

3. táblázat | Tisztahangküszöb-vizsgálat 10 évvel a tubusbehelyezés után

Tisztahang-hallásküszöb	Jobb fül	Bal fül	Összesen
Normális hallás	256	265	521
Vezetékes hallásvesztés			
enyhe	8	11	19
közepes	3	4	7
nagyfokú	1	3	4
Kevert hallásvesztés			
enyhe	3	5	8
Idegi hallásvesztés			
enyhe	5	6	11
közepes	5	3	8
Zajártalom	27	12	39

4. táblázat | Tubafunkció vizsgálata 10 évvel a tubusbehelyezés után

Dobhártyakép	Jobb fül			Bal fül		
	ETF1–ETF2					
	Jó	Csökkent	Nem jó	Jó	Csökkent	nem jó
Ép	213			215		
Meszes	68			63		
„Behúzódott”		11			14	
Atrophiás		15			13	
Retrakciós tasak			2			5
Perforáció	1		2			2

Azoknál a gyermekeknél, ahol ép dobhártyát, illetve kisebb-nagyobb meszesedést láttunk – többnyire a tubus helyén –, minden esetben jó tubafunkciót mértünk. A „behúzódott” és az atrophiás dobhártyák esetében csökkent működést tapasztaltunk, míg azoknál a fülek-nél, ahol retrakciós tasakot láttunk, egyértelműen rossz tubafunkciót mértünk. A perforációk esetében egy kivételével minden esetben rossz Eustach-kürt-működést találtunk (4. táblázat).

Megbeszélés

A serosus otitis mediát a serosus vagy mucosus váladék átmeneti vagy tartós jelenléte jellemzi a középfülben. A perzisztáló középfülváladék a dobhártya csökkent

mozgathatóságát idézi elő és változó mértékben gátat szab a hangvezetés számára. A csecsemő-gyermek fül-orr-gégészeti vizsgálatnál nagyon fontos szempont a gyors, pontos állapotfelmérés (a gyermek fél, türelmetlen, sír). A középfül-diagnosztika fejlődésével, a tympanometria elterjedésével, a *Jerger-féle* tympanogram-nomenklátúra bevezetésével objektív képet kaphatunk a középfül állapotáról [15]. A javulás megítélésére a tympanometria használatos, a lapos (B típus) görbe nem laposra (A, C1, C2 típus) vált. A B típusú tympanogram azonban nem jelzi minden esetben korrekt módon a középfülváladék jelenlétét. Szenzitivitása 81%, specificitása 74%-os szemben a myringotómiával. Ennek ellenére egyszerű kivitelezhetősége miatt ez az eljárás az általánosan elfogadott módszer az állapotváltozás megítélésére [16]. Ambulanciánkon a tympanometriát azonnal elvégezzük a fizikális vizsgálat után.

A középfül perzisztáló váladékgyüleme rizikótényező a dobhártya strukturális károsodása szempontjából, mert a transsudatum leukotriéneket, prosztoglandinokat és arachidonsav-metabolitokat tartalmaz, amelyek helyi gyulladásos választ indíthatnak el. Reaktív változások jelentkezhetnek a határoló dobhártyában és nyálkahártyában. A középfül alulszellőzőtsége negatív nyomást eredményez, amely elősegítheti körülírt retrakciós tasakok kialakulását [17], a középfül atelectasiáját, a dobhártya atrophiáját, a hallócsontlángolat erózióját és cholesteatoma kialakulását.

A tubusbehelyezést követően 10 év után végzett kérdőív felmérésünkkel, fizikális és műszeres vizsgálataink során normális küszöbgörbét regisztráltunk az esetek 90%-ában, néhány esetben tympanometriás mérések során dobüregi ventilációs zavart, dobhártya-perforációt, valamint percepciós típusú halláscsökkenést, zajártalmat diagnosztizáltunk. Felhívjuk a figyelmet a tympanometriás szűrővizsgálatok jelentőségére, amely segítségével a serosus középfülgyulladás időben felismerésre kerülhet és gyógyulása nyomon követhető lehet. A többszörös tubusbehelyezés esetén rendkívül fontos a rendszeres kontroll.

A nem megfelelő fülkürtműködés esetén a felnőttkort elérve alternatív beavatkozásként szóba jöhet a fülkürt orrgarati szájadékának ballonkatéteres tágítása, amelyet hazánkban *Gerlinger* professzor alkalmazott először Pécsen gyermekeken is [18].

Vizsgálataink során nehéz a statisztikai igazolás kontrollcsoport híján, de etikai okokból nem lehetett dobüregi izzadmány esetén ventiláció nélkül hagyni a középfület. Célkitűzésünk az volt, hogy megvizsgáljuk 10 évvel később a dobhártya állapotát, befolyásolta-e a tubusviselés. A retrospektív felmérésünk alapján elvégzett fülészeti vizsgálatok, a küszöbaudiometriás és tympanometriás mérések alátámasztják a tubus alkalmazásának hatékonyságát a ventilációs zavar következtében kialakuló serosus otitis media kezelésében. Maradéktalan gyógyításával az adhezív középfülbetegségek megelőzhetőek.

Anyagi támogatás: A közlemény megírása anyagi támogatásban nem részesült.

Szerzői munkamegosztás: F.-Sz. G.: A kézirat szövegeztése, irodalmazás, vizsgálatok, mérések. K. F. B.: A kézirat szövegeztése, vizsgálatok. R. L.: A vizsgálat koordinálása, lektorálás, szakmai tanácsadás. A cikk végleges változatát valamennyi szerző elolvasta és jóváhagyta.

Érdekltségek: A szerzőknek nincsenek érdekltségeik.

Irodalom

- [1] *Rimmer, J., Giddings, C. E., Weir, N.:* History of myringotomy and grommets. *J. Laryngol. Otol.*, 2007, 121(10), 911–916.
- [2] *Csákányi, Zs.:* Thoughts about otitis media with effusion. [A serosus otitis mediáról.] *Gyermekorvos Továbbképzés*, 2009, 8(1), 19–23. [Hungarian]
- [3] *Rosenfeld, R. M., Schwartz, S. R., Pynnonen, M. A., et al.:* Clinical practice guideline: Tympanostomy tubes in children. *Otolaryngol. Head Neck Surg.*, 2013, 149(1 Suppl.), S1–S35.
- [4] *Fekete-Szabó, G., Czigner, J.:* Long term subsequent research of application of tympanomeatal tubes (grommets). [A tympanomeatalis tubus (grommet) alkalmazásának hosszútávú eredményei.] *Fül-Orr-Gégegyógy.*, 1994, 40(3), 159–165. [Hungarian]
- [5] *Hirschberg, J., Votisky, P.:* Application of gold-platinum tympanic tube in serosus otitis media of children. [Arany-platina dobüregi tubus alkalmazása gyermekek serosus otitisben.] *Fül-Orr-Gégegyógy.*, 2000, 46(1), 44–52. [Hungarian]
- [6] *Fücsék, M., Gábric, M.:* Long-term results of tube insertion in treating otitis media with effusion. [Nyomáskiegyenlítő tubusbehelyezéssel kezelt krónikus serosus otitis betegek követéses vizsgálata.] *Orv. Hetil.*, 2000, 141(22), 1185–1187. [Hungarian]
- [7] *Lindstrom, D. R., Reuben, B., Jacobson, K., et al.:* Long-term results of Armstrong beveled grommet tympanostomy tubes in children. *Laryngoscope*, 2004, 114(3), 490–494.
- [8] *Taman, H., Yilmaz, S., Alkan, N., et al.:* Shepard grommet tympanostomy tube complications in children with chronic otitis media with effusion. *Eur. Arch. Otorhinolaryngol.*, 2010, 267(8), 1221–1224.
- [9] *Pereira, M. B., Pereira, D. R., Costa, S. S.:* Tympanostomy tube sequelae in children with otitis media with effusion: a three-year follow-up study. *Braz. J. Otorhinolaryngol.*, 2005, 71(4), 415–420.
- [10] *Sood, S., Waddell, A.:* Accurate consent for insertion and later removal of grommets. *J. Laryngol. Otol.*, 2007, 121(4), 338–340.
- [11] *Barati, B., Hashemi, S. M., Goljanian Tabrizi, A.:* Otological findings ten years after myringotomy with tympanostomy tube insertion. *Iran. J. Otorhinolaryngol.*, 2012, 24(69), 181–186.
- [12] *Mikals, S. J., Brigger, M. T.:* Adenoidectomy as an adjuvant to primary tympanostomy tube placement: a systematic review and meta-analysis. *JAMA Otolaryngol. Head Neck Surg.*, 2014, 140(2), 95–101.
- [13] *Lous, J., Ryborg, C. T., Thomsen, J. L.:* A systematic review of the effect of tympanostomy tubes in children with recurrent acute otitis media. *Int. J. Pediatr. Otorhinolaryngol.*, 2011, 75(9), 1058–1061.
- [14] *Lambert, E., Roy, S.:* Otitis media and ear tubes. *Pediatr. Clin. North Am.*, 2013, 60(4), 809–826.
- [15] *Jóri, J.:* The place and the role of impedance measurement in the pediatric ear diagnosis. [Az impedanciámérés helye és szerepe a gyermekfülészeti diagnosztikában.] *Fül-Orr-Gégegyógy.*, 1980, 26, 168–174. [Hungarian]

- [16] *Csákányi, Zs.*: Middle ear gas pressure regulation. PhD-dissertation, University of Debrecen. [A középfül gáznomás egyensúlyának szabályozása.] PhD-értekezés, Debreceni Egyetem, 2014. [Hungarian]
- [17] *Ráth, G., Gerlinger, I., Csákányi, Z., et al.*: Transmeatal excision of pars tensa retraction pockets with simultaneous ventilation tube insertion in children: a prospective study. *Eur. Arch. Otorhinolaryngol.*, 2011, 268(11), 1549–1556.
- [18] *Gerlinger, I.*: Endoscopic dilatation of the Eustachean tube. (20th Congress of the Pediatric ENT Section of the Hungarian Society of ENT and Head-Neck Surgery. Abstract.) [A fülkürt endoszkópos ballonkatéteres dilatációja. (A Magyar Fül-, Orr-, Gége- és Fej-, Nyaksebész Orvosok Egyesülete Gyermek Fül-Orr-Gége Szekciójának 20. Jubileumi Kongresszusa. Absztrakt.) Visegrád, 2013. [Hungarian]

(Fekete-Szabó Gabriella dr.,
 Szeged, Tisza L. krt. 111., 6721
 e-mail: feketeszgabi@freemail.hu)

MEGHÍVÓ

A Szent Margit Kórház Intézeti Tudományos és Kutatás Etikai Bizottsága tisztelettel meghívja az érdeklődőket a következő tudományos ülésre, melyet közösen tart a *Gasztroenterológiai és a Sebészeti Osztály*.

Időpont: 2015. november 26. (csütörtök) 14.30 óra

A rendezvény helyszíne: Szent Margit Kórház – Budapest III., Bécsi út 132.
 „A” épület, I. emelet, Konferenciaterem

Üléselnök: *Prof. Dr. Berényi Marianne*
Dr. Demeter Pál
Dr. Imreh Domonkos

Előadások

<i>Dr. Ivánka Attila</i> : Antibiotikumok a sebészeti gyakorlatban	10 perc
<i>Dr. Sike Róbert</i> : Antibiotikum profilaxis az endoszkópos vizsgálatok előtt Felkért hozzászóló: <i>Dr. Budai József</i> infektológus főorvos	10 perc
<i>Dr. Demeter Pál</i> : Az operatív endoszkópia lehetőségei a rectum tumorok ellátásában – Mit hoz a jövő?	10 perc
<i>Dr. Csóli Balázs</i> : Rectum tumorok sebészeti ellátása – Hol a határ?	15 perc

Minden érdeklődőt szeretettel várunk!