

Húgycsődivertikulum radikális prostatectomia után

Murányi Mihály dr., Farkas Antal dr., Kiss Zoltán dr., Flaskó Tibor dr.

Debreceni Egyetem Klinikai Központ, Urológiai Klinika, Debrecen (igazgató: Flaskó Tibor dr.)

Levelezési cím:
Dr. Murányi Mihály
Debreceni Egyetem Klinikai
Központ, Urológiai Klinika
4032 Debrecen, Nagyerdei krt. 98.
e-mail: vezermuramill@gmail.com

ÖSSZEFOGLALÁS

Bevezetés: Húgycsődivertikulum férfiakban ritkán fordul elő, leggyakrabban urethritis, húgycsőszűkület, húgycső-trauma, hosszú távú katéterviselés, szubsztitúciós húgycső-plasztika, hypospadiasis műtét vagy műsphincter-beültetés után alakul ki.

A szerzők egy radikális perinealis prostatectomia után kialakult húgycsődivertikulum esetét mutatják be. Ismereteik szerint hasonló etiológiával korábban egy húgycsődivertikulumról számoltak be.

Esetismertetés: A 76 éves férfi anamnézisében 2002-ben radikális perinealis prostatectomia szerepel. A műtét utáni cisztográfia nagy kiterjedésű extravasatiót igazolt, ezért a posztoperatív katéterviselés időtartama négy hétre nyúlt. A műtét után 9 hónappal gáti duzzanat és fájdalom miatti kivizsgálás perinealis tályogot és urethroperinealis fisztulát igazolt. A tályog megnyitása, drenálása és antibiotikum-kezelés után a tályog szanálódott. Három hét katéterviselés után végzett cisztográfia extravasatiót nem igazolt, azonban a perinealis fisztulanyíláson a vizeletes ázás nem szűnt meg. A fisztulanyílás transurethralis reszekciója, majd két hét katéterviselés után a fisztula bezáródott. Az ezt követő években enyhe vizeletinkontinencián kívül a betegnek húgyúti panasa nem volt.

13 évvel a radikális prostatectomia után, 2015-ben, gáti duzzanat és fájdalom alakult ki. Retrográd uretrográfia és uretroszkópia egy 45×20 mm-es húgycsődivertikulumot igazolt a külső sphinctertől közvetlenül proximálisan. A szerzők a divertikulum kimetszését és a húgycső rekonstrukcióját végezték perinealis feltárásból. A műtét utáni időszak szövődmenymentesen telt. 3 hét katéterviselés utáni uretrográfia extravasatiót nem mutatott. A szövettani vizsgálat többrétegű elszarusodó laphámmal fedett tömött, rostos kötőszövet állományú divertikulumot igazolt. A műtét után 18 hónappal a beteg gáti duzzanatra, fájdalomra nem panaszkodik, fisztula, húgycsőszűkület nem alakult ki, a korábbi enyhe vizeletinkontinencia azonban súlyosbodott.

Megbeszélés: A húgycsődivertikulum ritka előfordulása miatt az optimális kezeléséről nincs egységes álláspont. A terápiát leginkább a beteg panaszai, a divertikulum nagysága és az érintett húgycsőszakasz hossza határozza meg. Kisméretű, pa-

ACQUIRED MALE URETHRAL DIVERTICULUM FOLLOWING RADICAL PERINEAL PROSTATECTOMY

SUMMARY

Objective: Urethral diverticula of the male urethra are uncommon clinical entities which may be either acquired or congenital. Acquired diverticula can be caused by urethral trauma, infection, urethral stricture, prolonged urethral catheterization, substitution urethroplasty, hypospadias repair and artificial urinary sphincter placement.

A patient with urethral diverticulum after radical perineal prostatectomy is reported. To our knowledge, our case is the second in a patient after radical prostatectomy.

Case presentation: The 76-year-old male patient had a past medical history of radical perineal prostatectomy in 2002. Postoperative cystography showed large extravasation; therefore the urethral catheter was left for 4 weeks. 9 months later the patient was admitted with perineal pain and swelling caused by perineal abscess and urethroperineal fistula. Drainage of the abscess was performed besides insertion of an indwelling urethral catheter and antibiotic treatment. Three weeks later the abscess was healed and cystography revealed no fistula or extravasation, but the fistula came back thus transurethral resection of the diverticular neck was performed. 2 weeks later the catheter was removed and the fistula was closed. Thereafter patient had no urinary symptoms except mild stress urinary incontinence.

13 years after the radical perineal prostatectomy, in 2015, patient was admitted with perineal pain and swelling again. Retrograde urethrography and urethroscopy revealed a 45×20 mm urethral diverticulum just proximal to the external urinary sphincter. Diverticulectomy and urethral reconstruction was performed by perineal approach. Postoperative period was uneventful. Urethral catheter was removed three weeks later. Follow up retrograde urethrography showed no extravasation. Histopathological examination revealed diverticulum lined by keratinized stratified squamous epithelium and granulation tissue. Repeated urinary and perineal symptoms were not observed during 18 months follow-up period, but his urinary incontinence became more intense.

naszt nem okozó húgycsődivertikulum műtéti kezelése nem feltétlenül szükséges. A divertikulum nyílásának vagy falának transurethralis reszekciója gyerekeknél és kisméretű divertikulumoknál jön szóba. Nagy, panaszt okozó divertikulumok esetén a divertikulum eltávolítása és húgycső-rekonstrukció, hosszú húgycsőszakaszt érintő esetben diverticulectomia és húgycsőplasztika javasolt.

KULCSSZAVAK

HÚGYCSŐDIVERTIKULUM, DIVERTICULECTOMIA, HÚGYCSŐ-REKONSTRUKCIÓ, RADIKÁLIS PROSTATECTOMIA, RADIKÁLIS PERINEALIS PROSTATECTOMIA

Bevezetés

A húgycsődivertikulum a húgycső falának zsákszerű kiboltoulása. A kórkép patomechanizmusa a két nemben lényegesen eltér, amelyet az anatómiai és fiziológiai különbségek magyaráznak. A legelfogadottabb nézet szerint a húgycsődivertikulum növekedését a periurethralis mirigyek gyulladása, tágulata, következményes tályogképződés miatt alakul ki (1). A férfiakban leggyakrabban húgycsőszűkület, infekció, trauma, iatrogén hatás után találkozhatunk vele (2).

A húgycsődivertikulum férfiakban ritkábban fordul elő. Pontos epidemiológiai adatok nem érhetők el, a legtöbb témába vágó tudományos közlemény esetbemutatás vagy kis betegszámú klinikai vizsgálat. A divertikulumok csoportosíthatók kóroderet szerint veleszületett és szerzett, elhelyezkedés szerint elülső vagy hátsó húgycsővet érintő formára. A legtöbb eset szerzett és az elülső húgycsővet érinti (3).

A jelen dolgozatban egy radikális perineális prostatectomián átesett férfi esetét mutatjuk be, akiben 13 évvel a műtét után került felfedezésre a vesicourethralis anasztomózis magasságából kiinduló hátsó húgycsődivertikulum. Tudomásunk szerint a hazai irodalomban hasonló etiológiájú húgycsődivertikulomot nem közöltek, a nemzetközi irodalomban egy esetismertetés szerepel.

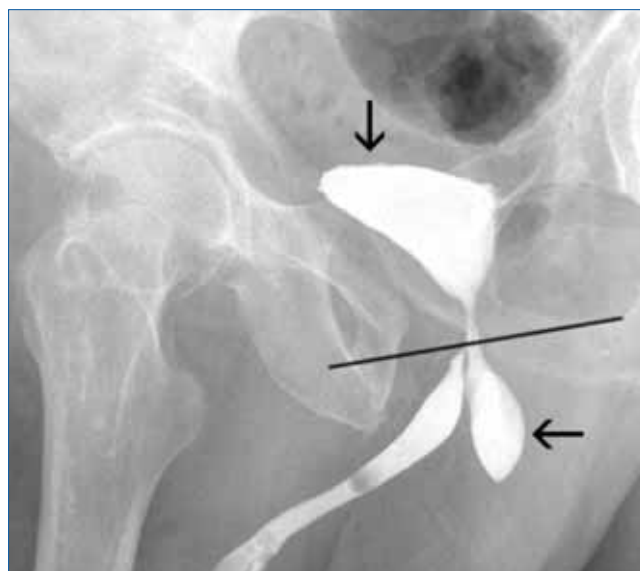
Esetismertetés

A 76 éves férfi anamnézisében hipertónia, kétoldali sérvműtét és jobb oldali lábszártörés szerepel. 2002-ben szervre lokalizált közepes rizikójú (cT1c, Gleason score 3+3=6, PSA: 12 ng/ml) prosztatata adenocarcinoma miatt radikális perineális prostatectomia történt. A műtét után kilenc nappal végzett kontroll cisztográfia nagy kiterjedésű extravasatiót igazolt, ezért a posztoperatív katéterviselés időtartama összesen négy hétre nyúlt. A szövettani vizsgálat pT2b, Gleason score 3+3=6 adenocarcinomat igazolt, a műtét után két hónappal végzett laboratóriumi vizsgálat mérhetően PSA-szintet mutatott. Vizeletinkontinencia mi-

Conclusion: Due to the rarity of male urethral diverticula, there is no consensus on the optimal management. Treatment of urethral diverticula is selected based on patient's complaint, size of the diverticulum and extent of involvement of the urethra. Small asymptomatic urethral diverticula generally do not require surgery, while small symptomatic diverticula can be treated by transurethral resection. Patients with large, complicated diverticula are candidates for complete diverticulectomy, while if the urethral defect is large, diverticulectomy with urethroplasty might be necessary.

KEYWORDS

URETHRAL DIVERTICULUM, DIVERTICULECTOMY, URETHRAL RECONSTRUCTION, RADICAL PROSTATECTOMY, RADICAL PERINEAL PROSTATECTOMY



1. ÁBRA: RETROGRÁD URETHROGRAM: A MEMBRANOSUS HÚGYCSŐSZAKASZTÓL KÖZVETLENÜL PROXIMÁLISAN DIVERTIKULUM (VÍZSZINTES NYÍL) NYÍLIK; A HÓLYAG ÉP (FÜGGŐLEGES NYÍL). RETROGRÁD URETHROGRAMON A MEMBRANOSUS HÚGYCSŐSZAKASZ HELYÉNEK MEGHATÁROZÁSÁHOZ MANKÓKÉNT A KÉT FORAMEN OBTURATUM ALSÓ SZÉLÉT ÖSSZEKÖTŐ KÉPZELETBELI VONAL SZOLGÁL. EZEN A SZAKASZON A HÚGYCSŐ SZŰKEBBNEK TŰNIK, EZT A ZÁRT KÜLSŐ HÚGYCSŐSZFINKTER OKOZZA

att gátizomtorna és Detrusan (EMED Technologies Corporation, USA) kezelés indult.

A műtét után kilenc hónappal gáti duzzanat és fájdalom miatti kivizsgálás perinealis tályogot és urethroperinealis fisztulát igazolt. A tályog megnyitása, drenálása és antibiotikum-kezelés után a tályog szanálódott. Három hét katéterviselés után végzett cisztográfia extravasatiót nem igazolt, azonban a perinealis fisztulanyíláson a vizeletes ázás nem szűnt meg. A fisztulanyílás transurethralis reszekciója, majd két hét katéterviselés után a fisztula bezáródott.

Az ezt követő években enyhe vizeletinkontinencián kívül húgyúti panasz nem volt. Bal oldali uréterkő miatt ESWL-kezelés, bal oldali arteria iliaca communis sztenózis miatt stentbehelyezés történt, hasi aortaaneurizma miatt antikoaguláns kezelés indult. 15 hónappal a radikális prostatectomia után a beteg PSA-szintje 0,2 ng/ml-re emelkedett. Medence MR és csontscan-vizsgálat klinikai kiújulást, áttétet nem igazolt. Observáció során lassú PSA-emelkedés volt megfigyelhető klinikai kiújulás nélkül. Öt évvel a prosztatata eltávolítása után a PSA-szint 0,7 ng/ml-re nőtt. Ekkor intermittáló hormonkezelés indult, amely jelenleg is tart. A PSA-szint a mérési határ alatt van, klinikai progresszió nem történt azóta.

13 évvel a radikális prostatectomia után, 2015-ben, a beteg gáti duzzanat és fájdalom miatt érkezett ambulanciánkra. Fizikális vizsgálat során a perineum jobb oldalán ujjbegynyí tömött csomó volt észlelhető. A beteg nem volt lázas, a vizeletüledék-vizsgálat pyuriát mutatott, laboratóriumi vizsgálat során durva eltérés nem igazolódott: kreatinin: 134 $\mu\text{mol/l}$ (normális érték: 62–106 $\mu\text{mol/l}$), GFR: 44 ml/p/1,73 m^2 (normális érték: >90 ml/p/1,73 m^2), haemoglobin: 116 g/l (normális érték: 130–165 g/l), fehérvérsejtszám: 6,26 Giga/l (normális érték: 4,5–10,8 Giga/l) volt. Retrográd uretrográfiát végeztünk, amely egy 45×20 mm-es húgycsődivertikulumot igazolt a külső sphinctertől közvetlenül proximalisan (1. ábra). Uretrocisztoszkópia a korábbi urethrovesicalis anasztomózis magasságában 6 óra irányban ép hámmal bélelt járatot igazolt.

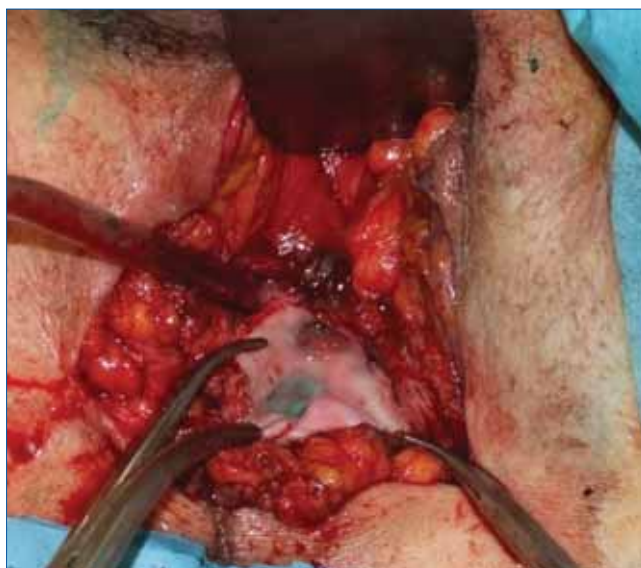Katéter-behelyezést és a perinealisan tapintható divertikulum megnyitását végeztük lokális anesztéziában, amely során apró kövek és kevés savós jellegű váladék ürülését észleltük. Három héttel később előkészítést (antibiotikum-kezelés, véralvadási paraméterek rendezése) követően spinális anesztéziában a divertikulum kiirtását végeztük. Kömetsző helyzetben perinealis behatolásból feltártuk a bulbaris húgycsőszakaszt. Ettől proximálisan, jobbra találtuk meg a divertikulumot, amelyet nyakasítás után reszekáltunk (2. ábra).

A húgycsővet rekonstruáltuk, a divertikulum nyílását 4/0-s polyglactin fonállal zártuk. A műtét utáni időszak szövődménymentesen telt. A szövettani vizsgálat többretegű elszarusodó laphámmal fedett tömött, rostos kötőszövet állományú divertikulumot igazolt malignitás nélkül. A katótert három hétig tartottuk fenn, majd uretrográfiát végeztünk, amely extravasatiót nem igazolt (3. ábra).

A műtét után 18 hónappal a beteg gáti duzzanatra, fájdalomra nem panaszkodik, fisztula, húgycsőszűkület nem alakult ki, a korábbi enyhe vizeletinkontinencia (napi 1 biztonsági betét) azonban súlyosbodott (napi 2-3 betét).

Megbeszélés

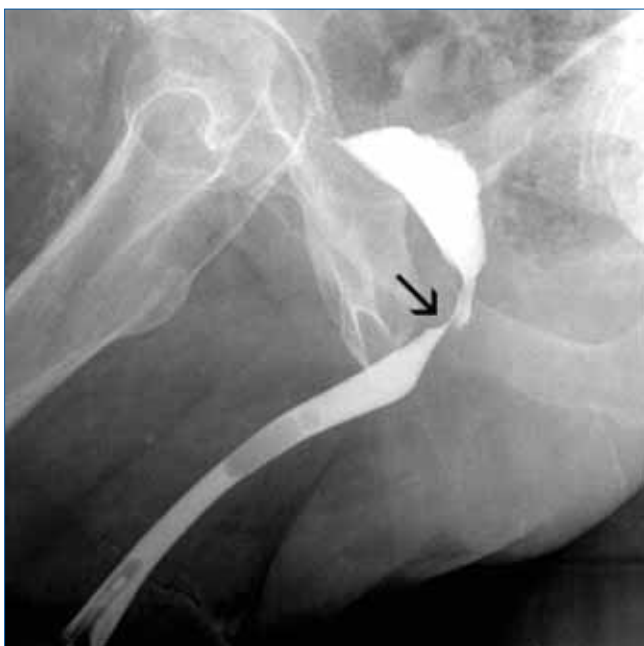A férfi húgycsődivertikulumok 67-90%-a szerzett, ezek nagy része húgycsőszűkület, infekció és trauma következtében alakul ki



2. ÁBRA: HOSSZÁBAN BEHASÍTOTT DIVERTIKULUMZSÁK, AMELYBEN METILÉNKÉKKEL SZÍNEZETT FIZIOLÓGIÁS SÓOLDAT LÁTSZIK, AMELYET A DIVERTIKULUMNYAK AZONOSÍTÁSA CÉLJÁBÓL ADTUNK BE HÓLYAGKATÉTEREN KERESZTÜL

(2). A húgycsőszűkület a tőle proximális húgycsőszakaszon okoz tágulatot, később divertikulumot; az infekció eredetű divertikulum prostaticus vagy periurethralis abscessus húgycsőbe törése után alakulhat ki; trauma pedig az érintett húgycsőfal nekrozisa útján vezethet divertikulum kialakulásához (4). Ezen kívül iatrogén okok is jelentős szerepet játszanak (2). Relatív gyakran találkozhatunk gerincsérülés miatti tartós katétervelés következtében kialakuló húgycsődivertikulummal (5, 6). Hypospadiasis műtét után (7) vagy szubsztitúciós húgycsőplasztika szövődményeként (8) is kialakulhat divertikulum. Ez utóbbi szövődmény a dorzális folt-technikákkal kivédhető (7). Vizeletinkontinencia miatt beültetett műsphincter eróziója kapcsán (9), de akár működő műsphincter esetén (2) is kialakulhat húgycsődivertikulum. A radikális prostatectomia után kialakuló húgycsődivertikulum ritka kórfolyamat. Ismereteink szerint egy közlemény született a témában, ami egy retropubikus prostatectomia után kialakuló húgycsődivertikulum esetét ismerteti (10).

A húgycsődivertikulum sokszor tünetmentes. Abban az esetben, ha panaszt okoz, ez a kevésbé specifikus alsó húgyúti tünetegyüttes, visszatérő húgyúti fertőzés vagy a divertikulumra jellegzetes vizelet utócsöpögés, perinealis-, scrotalis- vagy a hímvessző ventralis oldalán lévő duzzanat formájában jelentkezik (3, 5). Utóbbi tünet fennállása esetén a scrotalis tályog, az akut mellékhere-gyulladás, az epidermoid ciszta és az epithelialis inklúziós ciszta lehetőségét kell számba vennünk differenciáldiagnosztikai szempontból (3, 5). A felsorolt elváltozások egyike sem közlekedik a húgycsővel. Ezt retrográd uretrográfia és uretroszkópia elvégzésével ellenőrizhetjük, amelyek a húgycsődivertikulum diagnosztikájának gold standard módszerei (3). Az uretrográfia által kimutatott húgycsővel összefüggő telődési többlet a divertikulumon kívül az alábbi kórképek gyanúját veheti fel: megalourethra, syringokele (a Cowper-mirigy kóros tárgulata) és az elülső húgycsőbillentyű okozta proximális húgy-



3. ÁBRA: A DIVERTICULECTOMIA UTÁN HÁROM HÉTTEL KÉSZÜLT RETROGRÁD URETHROGRAM EXTRAVASATIOT NEM MUTAT. A NYÍL AZ 1. KÉPEN IS LÁTHATÓ MEMBRANOSUS HÚGYCSŐSZAKASZT MUTATJA

csőtágulat (11, 12). Nem egyértelmű diagnózis esetében további vizsgálatok, mikciós uretrográfia, medence MR- és transrectalis UH-vizsgálat lehet a segítségünkre (5, 13).

Kisméretű, panaszt nem okozó húgycsődivertikulum műtéti kezelése nem feltétlenül szükséges (3, 4). Fontos azonban szem előtt tartani, hogy kezeletlen esetekben az alábbi szövődmények léphetnek fel: húgyúti infekció, kőképződés, fisztulaképződés és ritkán tumor is kialakulhat a divertikulumban (4, 5, 14). A műtéti kezelés legkevésbé invazív formája a divertikulum nyílásának vagy falának transurethralis reszekciója. Ez leginkább gyermekek-

nél és kisméretű divertikulumoknál hatékony (11, 12). Nagy, panaszt okozó divertikulumok esetén nyílt műtét javasolt. Ennek legegyszerűbb formája az általunk is alkalmazott divertikulum-eltávolítás és húgycső-rekonstrukció (2, 3). Amennyiben a húgycső nem rekonstruálható, a divertikulum kimetszése mellett az érintett húgycsőszakasz eltávolítása, és end-to-end anasztomózis képzése végezhető (4, 5, 9). Hosszú húgycsőszakaszt érintő esetben diverticullectomia és szubsztitúciós húgycsőplasztika indikált (5, 15). Húgyúti infekció esetén a kétülékes stratégia megfontolandó a későbbi szövődmények (sebgyógyulási zavar, sebfertőzés, húgycsőszűkület) kivédése érdekében (9). A fenti technikák összehasonlító vizsgálata nem történt meg, és a kis elemszám miatt nem is várható. Így egységes konszenzus sem alakulhatott ki a műtéti kezeléssel kapcsolatban (2). A divertikulum elhelyezkedése, mérete és az érintett húgycsőszakasz állapotától, infekció esetleg tályog jelenlététől függően kell kiválasztani a megfelelő kezelési formát.

Következtetések

A húgycsődivertikulum ritkán fordul elő férfiakban. Vizelet utócsöpögés, a húgycső mentén tapintható terime esetén kell rá gondolnunk, különösen akkor, ha az anamnézisben előfordult húgycsövet ért trauma, periurethralis-, prosztatatályog, tartós katéterviselés, műsphincter-beültetés, húgycsőplasztikai műtét. A kivizsgálás kulcs lépései a retrográd uretrográfia és az uretroszkópia. A húgycsődivertikulum kezelése palettája az obszervációtól kezdve a transurethralis reszekción keresztül a nyílt diverticullectomiáig terjed. Esetünkben, a perinealis radikális prostatectomia után kialakult, kőképződéssel szövődött hátsó húgycsődivertikulum kezelésében a divertikulum nyílt műtéti eltávolítása bizonyult hatékonynak. A műtét két ülésben történt, a divertikulumban lévő kövek kiürítése után antibiotikum-előkezelést követően második ülésben végeztük el a divertikulum eltávolítását és a húgycső rekonstrukcióját.

Irodalom

- Wein AJ, Campbell-Walsh. Urology Tenth Edition International Edition Volume Three. Philadelphia: Elsevier Saunders; 2012. p. 273–6.
- Laborde E, Winters JC. Male urethral diverticulum after placement of an artificial urinary sphincter. *Ochsner J* 2012; 12(1): 82–4.
- Kamal MR, Jindal T, Sinha RK, et al. Congenital giant male anterior urethral diverticulum with calculi. *BMJ Case Rep* 2014.2.23 <http://dx.doi.org/10.1136/bcr-2013-202831>
- Mohanty D, Garg P, Jain B, et al. Male urethral diverticulum having multiple stones. *Ann Med Health Sci Res* 2014; 4(Suppl 1): 553–5 <http://dx.doi.org/10.4103/2141-9248.131719>
- El Ammari JE, Riyach O, Ahsaini M, et al. Acquired urethral diverticulum in a man with paraplegia presenting with a scrotal mass: a case report. *J Med Case Rep* 2012; 6: 392. <http://dx.doi.org/10.1186/1752-1947-6-392>
- Tokgoz O, Tokgoz H, Yildiz S. Urethral diverticulum presenting as a scrotal mass in a paraplegic male: Report of a case and review of the literature. *Cent European J Urol* 2011; 64(3): 182–3. <http://dx.doi.org/10.5173/cej.u.2011.03.art20>
- Radojicic ZI, Perovic SV, Djordjevic ML, et al. "Pseudospongionoplasty" in the repair of a urethral diverticulum. *BJU Int* 2004; 94(1): 126–30. <http://dx.doi.org/10.1111/j.1464-410x.2003.04913.x>
- Lozano Ortega JL, Pertusa Peña C. Urethral diverticulum after substitution urethroplasty. Report of six cases. *Arch Esp Urol* 2007; 60(10): 1161–1166.
- Peralta JP, Reis M, Rabaça C, et al. Acquired male urethral diverticulum: a complication following artificial urethral sphincter implantation. *BMJ Case Rep* 2013.11.30. <http://dx.doi.org/10.1136/bcr-2013-201542>
- Laudone VP, Green KF, Wyker AW Jr. Giant posterior urethral diverticulum after radical retropubic prostatectomy. *J Urol* 1988; 139(2): 364–6.
- Paulhac P, Fourcade L, Lesaux N, et al. Anterior urethral valves and diverticula. *BJU Int* 2003; 92(5): 506–9. <http://dx.doi.org/10.1046/j.1464-410x.2003.04380.x>
- Shintaku I, Ono Y, Katoh N, et al. Anterior urethral diverticulum produced by Cowper's gland duct cyst. *Int J Urol* 1996; 3(5): 412–3. <http://dx.doi.org/10.1111/j.1442-2042.1996.tb00568.x>
- Venkatanarasimha N, Freeman SJ, Dubbins PA. Posterior urethral diverticulum on transrectal sonography. *J Ultrasound Med* 2009; 28(6): 827–9. <http://dx.doi.org/10.7863/jum.2009.28.6.827>
- Liew LC, Kesavan E, Thamboo TP, et al. Squamous cell carcinoma in a male urethral diverticulum. *BJU Int* 2003; 92 (Suppl 3): 29. <http://dx.doi.org/10.1111/j.1464-410x.2003.04041.x>
- Alphs HH, Meeks JJ, Casey JT, et al. Surgical reconstruction of the male urethral diverticulum. *Urology* 2010; 76(2): 471–5. <http://dx.doi.org/10.1016/j.urol.2009.11.080>.