

Akut nekrotizáló pancreatitis okozta QT-idő-megnyúlás és kamrafibrilláció fiatal nőbetegben

Jánosi András dr.¹ ■ Osztheimer István dr.² ■ Merkely Béla dr.²

¹Szent János Kórház és Észak-budai Egyesített Kórházak, Budapest

²Semmelweis Egyetem, Általános Orvostudományi Kar, Kardiológiai Központ, Budapest

Akut pancreatitis során észlelt EKG-változások évtizedek óta ismertek. Az EKG-változások jelentősége főleg differenciáldiagnosztikai szempontból fontos, mivel a legtöbb szerző myocardialis infarctusra utaló EKG-változásokról számolt be. Az EKG-eltérések kialakulásának patomechanizmusa a mai napig nem tisztázott. Néhány közlés foglalkozik a pancreatitis okozta QT-megnyúlás és malignus arrhythmia előfordulásával. A szerzők fiatal nőbeteg körle-folyását ismertetik, akinél akut nekrotizáló pancreatitis kapcsán jelentős QT-megnyúlást, majd ennek talaján több alkalommal kamrai tachycardiát és kamrafibrillációt észleltek. A részletes kardiológiai kivizsgálás (koronarográfia, elektrofiziológiai vizsgálat) a malignus arrhythmia egyéb okát kizárta. A betegnél intracardialis defibrillátor beültetésére került sor. A pancreatitis gyógyulása után a QT-idő normalizálódott és ritmuszavar a hosszú távú megfigyelés során nem jelentkezett. A szerzőknek nincs tudomása hasonló esetismertetésről a nemzetközi irodalomban. *Orv. Hetil.*, 2012, 153, 1918–1920.

Kulcsszavak: akut pancreatitis, QT-idő-megnyúlás, kamrafibrilláció, intracardialis defibrillátor

QT prolongation and ventricular fibrillation caused by acute necrotising pancreatitis in a young female patient

Electrocardiographic alterations associated with acute pancreatitis (AP) have been known for decades. This association may be of particular importance in differential diagnosis, since authors have reported ECG abnormalities suggestive of myocardial infarction. The pathophysiological mechanism of these ECG changes has remained unclear to date. Only a few reports have been published on pancreatitis-induced QT prolongation and malignant arrhythmia. This case report describes the case history of a young female patient with acute pancreatitis accompanied with a substantial prolongation of the QT interval, resulting in recurrent ventricular tachycardia and fibrillation. A thorough cardiologic work-up (including coronary angiography and electrophysiology screen) ruled out other causes of malignant arrhythmia. The patient received an implantable cardioverter-defibrillator. Following resolution of the pancreatitis, the QT interval normalized and arrhythmia has not recurred during long-term follow-up. To the best knowledge of the authors, there is no case reports in the literature similar to that described in this paper. *Orv. Hetil.*, 2012, 153, 1918–1920.

Keywords: acute pancreatitis, prolongation of the QT interval, ventricular fibrillation, implantable cardioverter-defibrillator

(Beérkezett: 2012. október 6.; elfogadva: 2012. október 25.)

Rövidítés

ICD = implantable cardioverter-defibrillator

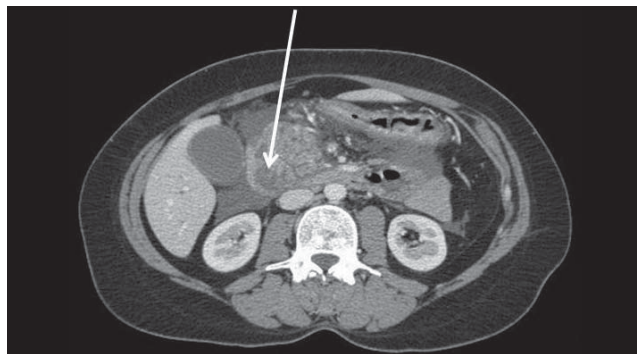
A 36 éves nőbetegnél három hónappal aktuális felvétele előtt, ikerterhességének 33. hetében hypertonia és a B magzat centralizált keringése miatt szövődménymentes

sectio caesarea történt. Gyermekei egészségesek. Kór-előzményéből kiemelendő, hogy négy évvel korábban atípusos panaszok miatt végzett kardiológiai vizsgálatok (EKG, echokardiográfia, Holter-vizsgálat) a panaszok extracardialis eredetét igazolták. A kivizsgálás során készített EKG-felvétel rendelkezésünkre állt, azon eltérés nem volt látható.

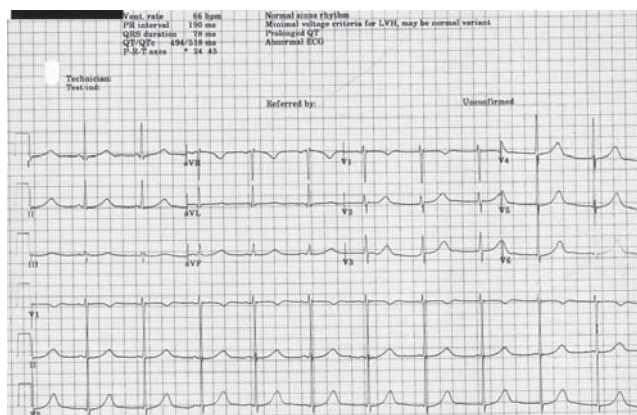
A beteg jelentkezésére két napja tartó láz és övszerű hasi fájdalom, étvágytalanság miatt került sor. Fizikális statusban jobb bordaív alatt jelzett nyomásérzékenységet találtunk, vérnyomása 140/90 Hgmm, a pulzusszám 76/perc volt. Az EKG kóros eltérést nem mutatott. A felvétel napján végzett laboratóriumi vizsgálatok kóros eltérést nem mutattak. A kezelés második napján azonban igen jelentős szérumamiláz- és -lipázemelkedés jelentkezett: amiláz 2963 U/L (normális tartomány 25–100 U/L), lipáz 2963 U/L (normális tartomány 13–60 U/l). Kiemelendő még a szérum-gamma-glutamil-transzferáz, C-reaktív fehérje és a szérumbilirubin direkt frakciójának emelkedése. Egyéb laboratóriumi értékek a referenciaértékeket nem haladták meg. A kezelés második napján akut pancreatitis miatt CT-vizsgálat történt (1. ábra), amely akut pancreatitist, a feji régióban nekrotikus területek kialakulását igazolta. A folyamat obstrukciós jellege miatt endoszkópos retrográd cholecysto-pancreatographia történt, amelynek során a duodenum fala oedemásnak mutatkozott. Kontrasztanyagot töltés során 12 mm-re tágult ductus choledochus ábrázolódt. A vizsgáló a Vater-papilla magasságában elfolyási akadályt valószínűsített, ezért sphincterotomia történt, ezt követően sűrű, helyenként gennyesen festenyzett koleszterintörmelékeket tartalmazó epe ürült.

A kezelés során fájdalomcsillapításra – epiduralis kanyülön keresztül – szükség szerint 3–5 ml bupivacaint alkalmaztunk, ezenkívül a beteg pantoprazolininfúziót és napi 1 gramm ceftriazont kapott. A táplálás jejunalis szondán keresztül történt. A beteg állapota javult, láz egy alkalommal jelentkezett. A klinikai kép javulását a kontroll hasi ultrahangvizsgálatok és a megismételt CT-vizsgálat is megerősítették.

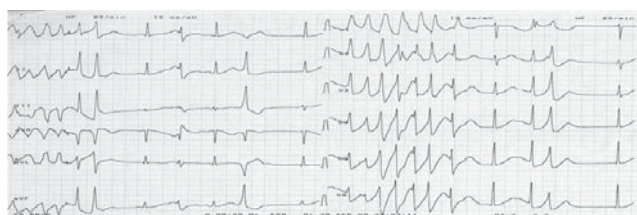A kezelés nyolcadik napján a beteg palpitióról panaszkodott, majd néhány órával később eszméletét veszítette. Az EKG R on T jelenséget és kamrai tachycardiát igazolt. Sikeres resuscitatio történt. A rosszullet kapcsán végzett laboratóriumi vizsgálat 2,7 mmol/L szérumkálium-értéket igazolt (normális tartomány 3,5–5,1 mmol/L), a szérumkálium- és magnéziumértékek a normális tartományban voltak. Káliuminfúzió (500 ml nátrium-klorid oldatban 2 gramm kálium) után hat órával a szérumkáliumszint normalizálódott. A váratlanul jelentkező malignus ritmuszavar miatt a beteget a coronariaörzöbe helyeztük el. Az Astrup-vizsgálat eltérést nem mutatott. Az ekkor készült EKG-n jelentősen megnyúlt QT-távolságot találtunk (2. ábra). A beteg monitorozása során az első órákban ritmuszavar nem jelentkezett, azonban megfigyelésének 20. órájában torsades de pointes tachycardia, majd kamrafiibrilláció lépett fel (3. és 4. ábra). Ismételten sikeres resuscitatio történt. Az ekkor végzett laboratóriumi vizsgálat elektroliteltérést nem igazolt. Metoprolol-szukcinát infúziót kezdtünk 0,5 mg/h adagban, és intracardialis defibrillátor (ICD) implantáció céljából a beteget tercier kardiológiai centrumba helyeztük át, ahol korona-



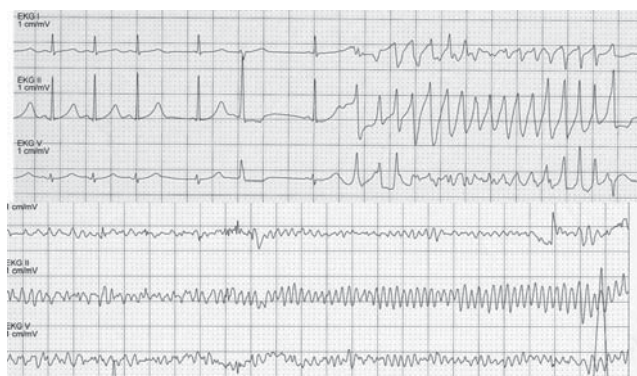1. ábra | Pancreasfej jelentősen kiszélesedett (6x5 cm), inhomogén szerkezetű. Alsó szélénél hipodenz, kontrasztanyagot nem halmozó nekrotikus részeket is vannak (nyílal jelezve). Choledochus 1 cm tág, az intrahepaticus epeutak is enyhén tágabbak. Cholecysta folyadékkal telt, követ nem tartalmaz. Vélemény: pancreatitis acuta, a fejrégióban nekrotikus részekkel



2. ábra | Jelentősen megnyúlt QT-idő.
QTc = 518 ms



3. ábra | Monitorozás során észlelt rövid kamrai tachycardia



4. ábra | „Torsades de pointes” kamrai tachycardia, majd kamrafiibrilláció

rográfia történt negatív eredménnyel. A beteggel egyeztetve és kívánságának megfelelően DDD ICD (Teligen DR, Guidant) beültetés történt.

A kórlefolyás ezt követően eseménytelen volt, a beteg panaszmentesen, kórházi kezelésének 30. napján otthonába távozott. Az ICD-beültetés után három, hat és 12 hónappal történt ellenőrzés során spontán kamrai ritmuszavart nem sikerült igazolni. Fél évvel az implantáció után az ICD-elektrodák és külső programozó alkalmazásával elektrofiziológiai vizsgálat történt. A vizsgálat során 400, illetve 330 ms-os kettős kamrai extrastimulussal kamrai tachyarrhythmia isuprelhatásban sem volt provokálható. Nyolc hónappal az akut pancreatitist követően klinikai panaszok és ultrahanggal igazolt epekövesség miatt endoszkópos epehólyag-eltávolítás történt, szövődmény nem jelentkezett.

Megbeszélés

Az akut pancreatitis kapcsán kialakuló EKG-változásokkal számos közlemény foglalkozik. A probléma differenciáldiagnosztikai szempontból jelentős, mivel a legtöbb szerző myocardialis infarctusra utaló EKG-eltérések kialakulását észlelte [1, 2, 3, 4, 5, 6, 7]. *Pollock* [8] 100, akut pancreatitisben szenvedő beteg adatait áttekintve a rendelkezésre álló EKG-felvételek több mint felénél észlelt valamilyen kóros eltérést. Leggyakrabban ST-, T-hullám-eltérést figyelt meg, amelyek egy része reverzibilisnek bizonyult. *Fulton és Marriott* [9] ismertette egy beteg kórtörténetét, akinél az EKG-n látható ST-eleváció akut anterior myocardialis infarctusra utalt. A beteg meghalt és a kórboncolás során igazolódott a heveny nekrotizáló pancreatitis, de a koszorúerek épek voltak és a myocardium szövettani feldolgozása során sem sikerült szívizom-károsodást kimutatni.

Az akut pancreatitis kóros szerepét támasztja alá az állatkísérlet, amelyet *Pollock és Bertrand* végzett [10]. Ennek során kutyákon kísérletes pancreatitist idéztek elő és az állatok egyharmadában EKG-változásokat rögzítettek. Akut pancreatitisben a QT-időre *Ates és mtsai* [11] hívták fel a figyelmet, akik a QT-idő és a QT-diszperzió változását vizsgálták. Kimutatták, hogy akut biliaris pancreatitisben a QT-idő és a QT-diszperzió szignifikánsan hosszabb, mint kontrollegyénekben.

Az általunk ismert irodalomban két olyan közlést találtunk, amelyben akut pancreatitishez társuló kamrafibrillációról számoltak be. *Kluppach* [12] közleményében 52 éves nőbeteg recidív pancreatitise során QT-megnyúlást és kamrafibrillációt ismertetett. Ebben az esetben koronarográfia nem történt. *Papavasileiou és mtsai* [13] 70 éves férfi beteg akut pancreatitise kapcsán észleltek QT-megnyúlást és kamrafibrillációt. A betegnél koronarográfia is történt, amely a ramus anterior descendens kritikus szűkületét igazolta. A jeleséget úgy magyarázták, hogy a fokozott kamrai vulnerabilitás talaján (QT-megnyúlás) myocardiumischae-

mia következtében alakult ki a malignus ritmuszavar. A kritikus szűkület percutan intervenciója után a QT-megnyúlás megmaradt, de malignus ritmuszavar a továbbiakban nem jelentkezett. A QT-megnyúlás csak az akut pancreatitis gyógyulása után rendeződött.

Ismertetett esetünkhöz hasonlóan az általunk ismert irodalomban nem találtunk, hiszen pancreatitis miatt kezelt betegünkönél koszorúér-betegség nélkül alakult ki a QT-megnyúlás és a kamrafibrilláció. Az implantált ICD Holter-funkciójának adatai azt igazolják, hogy a későbbiekben ritmuszavar nem jelentkezett, és kamrai tachyarrhythmia az elektrofiziológiai vizsgálat során sem sikerült kiváltani.

Következtetés

Esetünk kapcsán arra a következtetésre jutottunk, hogy akut pancreatitis esetén a QT-idő folyamatos követése szükséges, és amennyiben QT-megnyúlást észlelünk, célszerű a beteg fokozott obszervációja és monitorozása.

Irodalom

- [1] *Gottesman, J., Casten, D., Beller, A. J.*: Changes in the electrocardiogram induced by acute pancreatitis. *Jama*, 1943, 12, 892–894.
- [2] *Eskwith, I. S., Cacace, V. A., Sollosy, A.*: Acute hemorrhagic pancreatitis, treatment with cortisone. *N. Engl. J. Med.*, 1955, 252, 494–495.
- [3] *Németh, É., Papp, M., Solti, F.*: ECG changes in acute pancreatitis. [EKG-eltérések akut pancreatitisben.] *Orv. Hetil.*, 1964, 105, 1278–1279. [Hungarian]
- [4] *Buch, J., Buch, A., Schmidt, A.*: Transient ECG changes during acute attacks of pancreatitis. *Acta Cardiol.*, 1980, 35, 381–390.
- [5] *Cafri, C., Basok, A., Katz, A., et al.*: Thrombolytic therapy in acute pancreatitis presenting as acute myocardial infarction. *Int. J. Cardiol.*, 1995, 49, 279–281.
- [6] *Ullah, S., Mehmood, S., Chattha, H. A., et al.*: To perform thrombolysis or not: a case of acute pancreatitis presenting with chest pain and transient left bundle branch block. *Case Report Med.*, 2010, 2010, 204547, Published online 2010 September 14.
- [7] *Yu, A. C., Riegert-Johnson, D. L.*: A case of acute pancreatitis presenting with electrocardiographic signs of acute myocardial infarction. *Pancreatol.*, 2003, 3, 515–517.
- [8] *Pollock, A. V.*: Acute pancreatitis. Analysis of 100 patients. *Br. Med. J.*, 1959, 1 (5113), 6–14.
- [9] *Fulton, M. C., Marriott, H. J. L.*: Acute pancreatitis simulating myocardial infarction in the electrocardiogram. *Ann. Internal Med.*, 1963, 59, 730–732.
- [10] *Bertrand, C. A., Pollock, A. V.*: Electrocardiographic changes in acute pancreatitis. *Surgery*, 1956, 40, 951–960.
- [11] *Ates, F., Kosar, F., Aksoy, Y., et al.*: QT interval analysis in patients with acute biliary pancreatitis. *Pancreas*, 2005, 31, 238–241.
- [12] *Kluppach, H.*: Pancreatitis and ventricular fibrillation. *Z. Gesamte Inn. Med.*, 1959, 14, 1009–1012.
- [13] *Papavasileiou, L. P., Forleo, G. B., Santini, L., et al.*: Partners in crime in the setting of recurring cardiac arrest. *Cardiol. Res. Pract.*, 2011, 2011, 198653.

(Jánosi András dr.,
Budapest, Diós árok u. 1–3., 1125
e-mail: janosiandrasdr@gmail.com)