

# A hímvessző görbületei, torzulatai, szövethiányos állapotai

KELEMEN ZSOLT DR.

Semmelweis Egyetem, Általános Orvostudományi Kar, Urológiai Klinika és Uroonkológiai Centrum, Budapest

A hímvessző torzulatai és szövethiányos állapotai zavarják a közösülést vagy akár lehetetlenné tehetik. A dolgozat célja a különböző betegségek összefoglalása klinikai megjelenésük és kórfolyamataik alapján, a műtéti módszerek meghatározása és eredményességük bemutatása gyakorlatunkban. A hypo- és epispadiasis ellátása rendszerint gyermekkorban megtörténik, de a sikertelen műtétek utáni torzulatok a húgycső, a bőr és esetlegesen a barlangos testek helyreállítását is szükségessé tehetik. Az induratio penis plastica (Peyronie-kór) és a penis fractura utáni görbület a tunica albuginea műtétét igényli. A plakksebészet írha-, hereburok- vagy vénagraft felhasználását jelenti, a legjobb eredményeket azonban a Heinecke-Mikulitz-elv szerinti ellenoldali rövidítéssel érték el. Szövethiányos állapotokat és görbületeket észleltek olyan nekrotizáló, gyulladásozó folyamatok után, mint a Fournier-gangraena vagy az idült bőrgyulladás. A bőrhíányokat lebenyekkel és graftokkal pótolták. Az erectilis diszfunkció kezelésében alkalmazott intracavernosus injekciók után a hímvessző súlyos tályogos szövetszűkülését vagy heges torzulatait észlelték. A helyreállító műtét lehetőségei ezen esetekben meglehetősen korlátozottak. Új feladatként jelentkezett a hímtag zsírgranulomájának eltávolítása. A bőrpótlás legjobb módszerének a hímvessző átmeneti herezacskóba bújtatása bizonyult.

**Kulcsszavak:** penisgörbület, szövethiány, helyreállító sebészet

## Reconstructive surgery of penile deformities and tissue deficiencies

Penile deformities and tissue deficiencies can disturb sexual intercourse or make it impossible. The aim of the study is to summarize the different diseases according to their clinical appearance and pathological processes and to review operative methods and personal experiences. Surgical treatment of hypo- and epispadias is usually performed in childhood, but curvatures after unsuccessful operation can demand the reconstruction of urethra, skin and corpora cavernosa eventually. Peyronie's disease and curvature after penile fracture desire the reconstruction of tunica albuginea. Plaque surgery used to be performed with dermal, tunica vaginalis or venous grafts, but best results are obtained by shortening procedure on the contralateral side according to the Heinecke-Mikulitz principle. Tissue deficiencies and curvatures were observed after necrotic inflammatory processes, like Fournier's gangrene or chronic dermatitis. Skin defects were cured by flaps and grafts. Abscesses of penis, severe tissue defects and also curvatures were observed after intracavernous injection in cases of erectile dysfunction. Possibilities of reconstruction seem to be very poor. Oil granuloma of penis presents a new task for penile reconstruction. The best results of skin replacement were achieved by temporary embedding of the penis in scrotum.

**Keywords:** penile curvature, tissue defect, reconstructive surgery

(Beérkezett: 2009. március 3.; elfogadva: 2009. április 17.)

A jubileumi, 150. évfolyamba a szerkesztőség felkérésére írt tanulmány.

A hímvessző alaki rendellenességei már nyugalmi helyzetben is felismerhetők, vagy csak merevedéskor megnyilvánuló torzulatai, görbületei változatos klinikai képekben jelentkezhetnek. A hímtag többféle feladatát, a makk csúcsán történő vizelést, a közösülési készséget és az ondó hüvelybe juttatását külön-külön vagy együttesen is károsíthatják. Jelentkezhetnek veleszületetten, már szü-

letéskor megnyilvánuló rendellenességként (hypo-, epispadiasis) vagy csak a serdülőkor után felismert, merevedéskor kifejezetté váló görbület képében. Szerzett módon különböző gyulladásozó folyamatok, sérülés következtében jöhetnek létre, és közöttük nem elhanyagolható az önképzés és az orvosi beavatkozások szerepe sem. A hímtag különféle szövetszűkülései a kültakaró

bőrétől a barlangos testekig és a húgycsőig károsodhatnak, pusztulhatnak, aminek következménye hegesedés, torzulat révén a hímvessző összetett működésének korlátozása lehet. A kóros állapot felismerését a beteg szemérmé, tartózkodása hátráltathatja, de az orvos számára sem könnyű az esetenként csak a merev állapotban kifejezetté váló torzulat valós panaszként történő elfogadása. Befolyásoló tényező a reklám és a pornográf irodalom által bemutatott képanyag, amely a felfokozott, rendellenes szexuális igények kielégítése céljából ép hímvessző, nemi működés esetén is az elégtelen, kóros szervi eltérés képzetét keltheti.

Nem az orvosi tevékenység körébe soroljuk azokat a beavatkozásokat, amelyek bizonyos szexuális tevékenység fokozása, elnyújtása, a hímtag méretének növelése érdekében történnek. Ezek közé soroljuk a hímvesszőre vagy annak szövetei közé különböző tárgyak, szilárd vagy folyékony anyagok bejuttatását vagy a túlzottan elnyújtott merevedés létrehozását. Mindezen, nem az orvosi hivatás körébe tartozó, tiltottan vagy akár nyilvánosan is, hozzáférhető helyeken végzett, esetenként üzleti érdekeket megvalósító beavatkozások következményeként azonban gyakran jönnek létre olyan hímvesszőtorzulatok, szövetpusztulásos folyamatok, amelyek már az orvosi gyógyítómunka keretében, rendszerint műtéttel megoldandó feladatot képeznek.

A hímvessző különböző eredetű görbületeinek, szövethiányos állapotainak megszüntetésében szerzett tapasztalatainkról, a helyreállító műtétek fajtáiról hazai szaklapokban külön-külön már részletesen beszámol-

tunk. Jelen írás célja, hogy az általános orvosi gyakorlat számára tájékoztatást adjon, a hímvessző kóros alakváltozásaihoz vezető különböző kórfolyamatokat egységes rendszerben mutassa be és ezek felismeréséhez, megértéséhez, továbbá a gyógyítás útjaihoz támpontokat nyújtson. A különböző hímtagtorzulatok veleszületett és szerzett módozatait, a kóros tényezők mibenlétét és a helyreállító műtét fajtáit összefoglaló táblázatban szemléltetjük (1. táblázat).

## Veleszületett görbület

A hímvessző veleszületett betegségeinek többsége már születés után felismerhető. Az *epispadiasis* és *hypospadiasis* összetett fejlődési rendellenesség: a húgycsőnyílás és ebből fakadóan a vizelés szokatlan helye, a fityma részleges hiánya miatt már korán orvoshoz kerül a gyermek. A gyakran egyidejűleg fennálló görbület már nyugalmi állapotban is kifejezett lehet, de merevedéskor is hiányozhat. Okozója a húgycső szivacsos testének, valamint a hímtag alsó részén a felületes és mély fasciának a csökkenéses (dysplasiás) distalis része (1. ábra). Az epispadiasis has felé visszakunkorodó súlyos görbületéért már a barlangos testek kóros fejlődése is felelős: háti felszínükön a tok (tunica albuginea) dysplasiás, rövidebb. A barlangos testek szárai még a hímvesszőben sem egyesülnek, végig megőrzik különállásukat, emiatt a hímtag oldalirányban kiszélesedett, ujjal a barlangos testek közé tapinthatunk, és még a makk is ellapított, „ásószerű” – mindezt a rend-

1. táblázat | A hímvessző görbületei, torzulatai

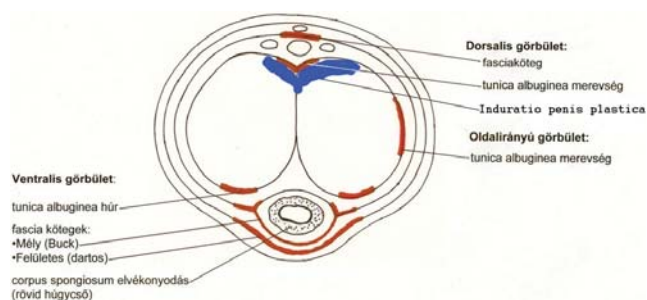
	Oka	Helyreállító műtét
<b>Veleszületett</b>		
Görbület petyhüdt állapotban is a makk, húgycső, fityma kóros		
hypospadiasis: görbület lefelé	kóros húgycső, fasciakötegek	„chordectomia”, húgycsőképzés
epispadiasis: görbület a has felé	kóros húgycső, fascia, barlangos testek	fentiek + barlangos test hosszabbítása
rövid húgycső (hyposp. sine hyosp.) ép makk és húgycsőnyílás görbület lefelé	kóros húgycső, fasciakötegek	chordectomia, húgycső átvágása, pótlása
<b>Görbület csak merevedéskor</b>		
ép húgycső, felismerése serdülés után oldalirányú lefelé a has felé (ritka)	a barlangos test tokjának merevsége ugyanaz + fasciakötegek ugyanaz + fasciakötegek	tokrövidítés a domborulaton ugyanaz + fasciaátvágás a homorulaton ugyanaz + fasciaátvágás a homorulaton
<b>Szerzett</b>		
Induratio penis plastica	barlangos testek tokja + septum megvastagodása, fibrosisa	tokrövidítés a domborulaton, pótlás a homorulaton
Sérülés (penis fractura) után	a barlangos test tokjának hegesedése	tokrövidítés a domborulaton
Szövetelhalással járó gyulladás után Fournier-gangraena után heg, szövethiány idült bőrgyulladás utáni szövethiány	bőr és subcutis hiánya, hegesedése	hegkimetszés, bőrpótlás
Hímvesszőbe adott injekciók után heveny cavernitis – tályog fokozatosan kialakuló torzulat	a barlangos testek elpusztulása heges fibrosis a barlangos testekben	eseteinkben csak a vizelés biztosítása tokrövidítés a domborulaton
Vazelin bőr alá fecskendezése után	zsírgranuloma a bőr alatt	kimetszés, bőrpótlás

ellenesen kiterjedő kloákamembrán beékelődési zavara hozza létre [1].

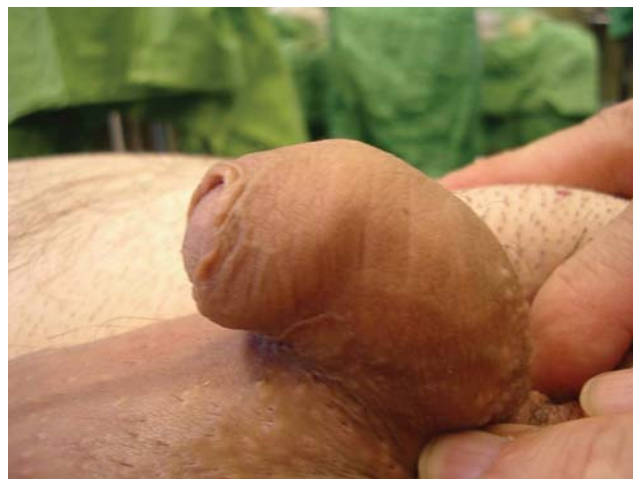A helyreállító műtét hypo- és epispadiasis esetén rendszerint már kisgyermekkorban megtörténik egy vagy több ülésben [2]. Hypospadiasisos görbület esetén a fasciakötegek átvágása, kimetszése (chordectomia), a húgycsővég felszabadítása, hátrahelyezése a hímtag kiegyenesítéséhez általában elegendő, a barlangos testek egyenesítésére csak ritkán lehet szükség. Epispadiasis esetén azonban a súlyos görbület megszüntetéséhez esetenként még a húgycsőnek a hímvessző alsó felszínére, a barlangos testek alá történő áthelyezése is szükséges, továbbá a barlangos testek tokjának meghosszabbítása: homorú, háti felszínen haránt bemetszések és a vena saphena kimetszett darabjával folszerű betoldások. Egyidejűleg a különálló barlangos testeket is összevarrjuk, ezáltal a hímtag keresztmetszeti torzulását is megszüntetjük [3].

Későbbi életkorban is észlelünk epi- vagy hypospadiasis műtéte után fennmaradt torzulatot, amelynek oka alapvetően kétféle lehet: a görbület elégtelen mérséklése vagy a műtét utáni hegesedés, a kiképzett húgycső zsugorodása [4]. Előbbi esetben csupán a hiányzó húgycsőszakasz pótlását és a kifogástalan bőrfedést tartjuk szem előtt, elhanyagoljuk a „chordectomiát”, és nem vesszük észre, hogy a hímtag egyidejűleg fennálló görbületéért ritkán a barlangos testek tokjának merevsége, nyúlásra képtelensége is felelős lehet. Ez talán a hypospadiasis-műtétek legnagyobb hibája, amikor görbült hímtagon történik meg a „sikeres” húgycsőképző műtét. A kiképzett új húgycsőszakasz műtét utáni hegesedése, zsugorodása görbületet és húgycsőszűkületet egyaránt létrehozhat. Ennek alapját képezheti egy viszonylag újabban felismerésre került elfajulásos kórfolyamat, a lichen sclerosus, amely a húgycső beszűkülését, merevségét, ezáltal megnyúlásra való képtelenségét, a hímtag görbületét is okozhatja [5]. A hímvessző kiegyenesítéséhez és a húgycső helyreállító műtétéhez rendszerint nem elegendő, ha a szűkült húgycsőszakaszt csupán kibővítjük szigetlebennyel vagy szájnyalakahártyával. Ilyenkor ugyanis a szűkület kiújul, ezért a tartósan jó eredmény eléréséhez a lichenes húgycsőszakasz kimetszése és teljes keresztmetszetében történő pótlása szükséges [6].

Nehezebb a hímvessző torzulatának felismerése, ha a húgycső rendes helyén, a makk csúcsán nyílik, a fityma is ép, ugyanakkor a hímtag a hypospadiasis jellegzetes lefelé irányuló görbületét mutatja: hypospadiasis sine hypospadias (2. ábra). Az elváltozás oka a dysplasiás fasciakötegeken túl a rövid húgycső (short urethra) lehet, amely falának kóros, elégtelen kifejlődéséből adódik. A szivacsos test kóros, akár hiányozhat is, és csupán nyálkahártya alkotja a húgycsővet. A hímvessző kiegyenesítéséhez a fasciakötegek átvágása, kiirtása nyilvánvalóan nem elégséges. A rövid húgycső átvágása és pótlása szükséges: fitymbőrből képzett szigetlebennyel egy ülésben vagy szájnyalakahártyával két lépésben [7, 8, 9].



1. ábra | A görbületekért felelős szöveti elemek elhelyezkedése a hímtag keresztmetszeti képén



2. ábra | Rövid húgycső: már nyugalmi helyzetben is kifejezett lefelé irányuló görbület

A nemi érés, serdülőkor után kerülnek felismerésre azon esetek, amelyekben a hímtag görbülete az egyetlen tünet és csak merevedéskor nyilvánul meg. Az egyébként teljesen ép küllemű hímvessző általában jól fejlett, sőt inkább kifejezetten hosszú. A kórfolyamat lényege a barlangos testek tokjának merevsége, kóros fejlődése valamelyik oldalon, ami megnyúláskor a hímtag ívszerű elhajlását hozza létre. A kóriszmézés felületességét mutatja, hogy több betegünkön előzőleg frenulotomiát, körülmetélést végeztek, a görbület okaként rövid fétet, fityma-rendellenességet feltételezve. Leggyakoribb a lefelé vagy oldalra irányuló görbület, de észleltünk has felé történő elhajlást is. Tapintással a hímvesszőben csomót nem érzünk, lefelé irányuló görbület esetén azonban gyakorlott vizsgáló a hímvessző nyújtásakor vagy merevedéskor a húgycső mellett kétoldalt, a barlangos testek tokjának megfelelően kifeszülő húst érezhet. A kiegyenesítő műtét lényege a barlangos testek tokjának a görbület domború oldalán történő rövidítése. Ennek ismert módzata a tunica albuginea haránt irányú varrata babérlevél alakú kimetszéssel vagy a nélkül (Nesbit-műtétek). Ezen plikációs, raffolós műtétekkel egyesek jó eredményekről számoltak be [10, 11]. Mások azonban gyakori görbületkiújulásokról adnak hírt a plikációk után [12, 13]. Gyakorlatunkban a legeredményesebb rövidíté-

tési eljárásnak a hosszanti bemetszés és haránt elvarrás módszere bizonyult, és ma már csak ezt alkalmazzuk [9]. A behatásokat lefelé irányuló görbület esetén dorsalis az artériák és a mély háti véna között, az idegek megkímélését is figyelemmel tartva végezzük. Az általában hosszú hímtagon az ily módon létrejövő kisméretű rövidítés semmiféle hátrányt, panaszt általában nem okoz. Az egyenesítő műtétet a makk alatt ejtett körkörös bőrmetszésből, a bőr penisgyökig történő visszatolása útján végezzük, eközben ventralis és dorsalis görbület esetén a homorulatlan található kóros fasciakötegeket is átvágjuk. Oldalirányú elhajlás esetén nem észleltünk dysplasiás fasciát.

### Induratio penis plastica (Peyronie-betegség)

A külföldi irodalomban többnyire Peyronie-kórként ismert betegség lényege a barlangos testek tokjából kiinduló hegesítő kórfolyamat, amely kifejezett csomók, merev plakk vagy csupán feszülő tömörség formájában a hímtag ferdeségét, torzulatát hozza létre. A klinikai képet a merevedés elégtelensége (erectilis diszfunkció) súlyosbíthatja, amit egyrészt a gyakori kísérő betegség: cukorbetegség, érelmeszesedés, dohányzás, túlzott alkohol- vagy drogfogyasztás, másrészt maga az induratiós folyamat okoz. Az alapján idült gyulladási folyamat elindítója a közönség során bekövetkező kisméretű, bevérzés, amely azonban nyilvánvalóan csak egyéni hajlam esetén vezet induratiohoz. Ez utóbbit bizonyítja, hogy ismert a betegség Dupuytren-kontraktúrával való együttes megjelenése is, s a kéz és a hímtag kórfolyamata alapvetően hasonló természetű.

A betegség középkorú, idősebb férfiakon jellegzetes, de újabban, sajnos, fiatalabb életkorban is észleljük. Az induratiós tömörséget, csomót vagy akár porckemény lemezt, „plakkot” a beteg maga is tapintja. A súlyosabb formákban már nyugalmi helyzetben is látható a merevedéskor kifejezetté váló összetett torzulat: egyrészt a megtörtétes vagy ív alakú elhajlás, másrészt a tömörségnek megfelelő behorpadás, az úgynevezett óraüvegalak. A beteg a csomók és a torzulat észlelése, a merevedéskor jelentkező feszülő fájdalom és a közönség akadályozottsága miatt megy orvoshoz (3. ábra).

A kórkép gyógyítása első lépésben konzervatív, ennek számos általános és helyi gyulladáscsökkentő, hegoldó eljárása ismeretes. A gyógyeredmények nagy szórást mutatnak, gyakran ellentmondóak, kevés a randomizált, placebo-ellenőrzött vizsgálat [14]. Gyakorlatunkban a legjobban bevált módszer a szteroid (Prednison) -lökés, majd elhúzó adás (6-5-4-3-2 tableta 2-2 napon át, majd 1 tableta), és helyileg iontoforézissel nem-szteroid gyulladáscsökkentő anyag bevétele.

A konzervatív kezelés eredménytelensége esetén a hímvesszőt műtéttel tudjuk kiegyenesíteni. Rendkívül lényeges azonban annak tisztázása, hogy a nehezített közönséget valóban a hímtag ferdesége és nem a merevedés

elégtelensége hozza létre – különös tekintettel a már említett gyakori kísérő erectilis diszfunkcióra. Ennek eldöntéséhez bizonytalan esetben merevedéscsökkentő gyógyszer (foszfodiészteráz-gátló) szedése is szükséges lehet. Az egyenesítő műtét ugyanis nem a merevedés javítását célozza, bár a rövidítés fenti módszerével együtt járva a keresztmetszet bizonyos kiszélesedése a véráramlást javíthatja. A műtét, különösen a plakksebészeti beavatkozás ugyanakkor a merevedési készséget károsíthatja is. Mindenképpen kellően hosszú és biztosan eredménytelen konzervatív kezelés szükséges a műtét előtt, továbbá azon körülmény rögzítése, hogy a közönségi nehézséget a kellően merev hímtag görbülete okozza.

Az induratiós görbület megszüntetése alapvetően kétféleképpen lehetséges. Az egyik módszer okszerűen a csomó, plakk kimetszése vagy csak behatása egyidejű szövetbeültetéssel [15, 16, 17]. Ezen „plakksebészeti” módszereket gyakorlatunkban is alkalmaztuk, az átültetett szövetet a hasfalról levett irhalemez, fityma, a here körüli tunica vaginalis darabja vagy a vena saphena kimetszett foltja képezte [18]. Az elhajlás megszüntetésének másik lehetősége az induratiós területtel szemben, tehát a görbület domború oldalán a barlangos testek tokjának megrövidítése [19, 20]. Ennek során kezdetben a Nesbit-típusú műtétet végeztük, de később itt is a hosszanti bemetszés – haránt varrat – módszerére térünk át [21, 22].

A görbület mérséklése és megszüntetése szempontjából mind a plakksebészeti, mind a szemközti rövidítéssel járó eljárással jó eredmények érhetők el [8, 14, 22]. A plakksebészet után azonban – mások tapasztalataival is egyezően – nem elhanyagolható mértékben észleltük a merevedési készség romlását, ami a beavatkozás jellege, a barlangos testek állományának jóval invazívabb sértése, károsítása alapján érthető [14]. A szemközti rövidítéssel járó módszer hátrányául említhető hosszúságcsökkenés ugyanakkor a betegeknek nem okozott különösebb közönségi kellemetlenséget. Már a műtét előtt felvilágosítottuk őket, hogy a rövidültséget alapvetően a kórfolyamat hozza létre és nem a műtét következménye. Mindezek alapján mai gyakorlatunkban elsősorban a szemközti rövidítés módszerét alkalmazzuk.

### Sérülés utáni görbület

Legismertebb formája a penis fractura után kialakult hegesedés. Közönség közben a szeméremcsonthoz ütődő hímtag barlangos testjének tokja megreped, és ha annak sebészeti ellátása, varrása nem történik meg, a sérülés jelentős hegesedéssel gyógyul. Az érintett területen a tunica albuginea merevvé, nyúlásra képtelenné válik, ami az induratio penis plasticához hasonlóan merevedéskor a hímvessző elhajlását, szögleteszerű, éles megtörtetését hozza létre. Esetenként nem is lehet a két kóreredetet egymástól biztosan elkülöníteni, a hímtag sérülését jelző, esetleg csupán kisebb fájdalmat, enyhe duzzanatot a beteg elfelejti, csupán a hetek, hónapok múlva meg-

jelenő csomót és görbületet érzékeli. A gyógyítás, az induratio penis plasticához hasonlóan, itt is előbb a konzervatív gyulladáscsökkentő kezelés, és annak eredménytelensége esetén a hímvessző műtéti kiegyenesítése, amely a görbület domborulatán végzett tokrövidítéssel rendszerint eredményes. Penis fracturás eredet esetén azonban gondolnunk kell a mintegy minden harmadik esetben létrejövő húgycsősérülés és az ezután kialakuló húgycsősűkület lehetőségére is [23, 24]. Ha a beteg a sérüléskor húgycsővérzést, utána a vizeletsugár meggyengülését is észlelte, a vizeletáramlás vizsgálatával (uroflowmetria), a húgycső kontrasztanyagot töltésével (uretrográfia) műtét előtt a húgycsősűkület felismerése is szükséges. Az egyenesítő műtét során ilyenkor a rendszerint rövid, szűk húgycsőszakaszt kimetszünk és a tág húgycsővégeket feszülésmentesen szájaztatjuk. Ehhez a húgycsővégeket elégedő hosszúságban felszabadítjuk, nehogy a feszülő húgycső hozzon létre merevedéskor újabb görbületet.

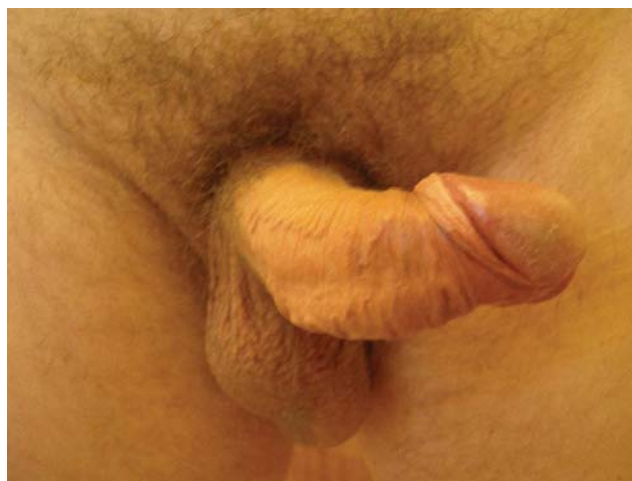### Gyulladásos folyamat okozta szövethiány, torzulat

Életveszélyes állapottal járó, súlyos, *heveny nekrotizáló gyulladás* a genitoanalis tájékon jelentkező Fournier-gangraena, amelynek azonnali elsődleges ellátása után még rendszerint ismételt szövetkimetszés, a fertőzött seb elhúzódozó kezelése szükséges [25]. A gyulladás megszűnése után azonban általában jelentős szövethiány marad vissza, amelynek hegesedéssel járó behámosodása a hímvesszőt is érintő torzulat kialakulását okozhatja. Megelőzésében, illetve a már kialakult szövethiány és torzulat megszüntetésében a helyreállító, bőrpótló eljárások széles tárházát kell ismernünk és alkalmaznunk. Klinikai gyakorlatunkban a penisbőr hiányát elsősorban a herezacskóról kiképzett helyi lebenyekkel pótoltuk. Jelentősebb szövethiány esetén azonban plasztikai sebész, égéssebészeti osztály segítségét vettük igénybe, ahol a különböző comblebenyek elforgatásához vagy a szabad bőr átültetéséhez is kellő gyakorlattal, tapasztalattal rendelkeznek [26].

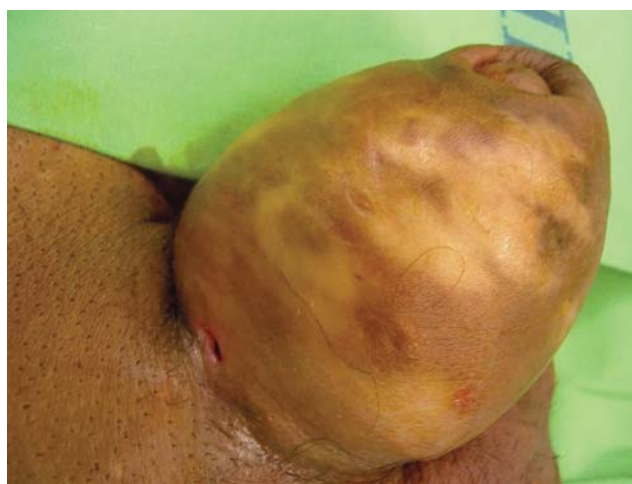Ismeretlen eredetű *idült gyulladásos* folyamat hozta létre a hímtag bőrének csaknem teljes elhalását két betegünkben. Elhúzódozó bőrgyógyászati kezelés, a nekrotizáló folyamat megállása után a lecsupaszított hímvesszőt átmenetileg a herezacskóba ültettük. Három-hat hónap elteltével újabb műtét során a hímtagot a borító herezacskóbőrrel együtt kiemeltük. A herezacskó fölös, maradék nyúlékony bőre a herék beborításához mindig elégedő volt [27].

### Hímvesszőbe adott injekciók okozta károsodás

A merevedés fokozása, elnyújtása céljából a hímtag barlangos testébe adott injekciós kezelés heveny és idült



3. ábra | Induratio penis plastica közönsülést akadályozó torzulata



4. ábra | Vazelin granuloma okozta duzzanat. A bőr fehéres-sárgás színe, a vazelin jelenlétén túl, a súlyos ischaemiás keringési zavart is jelzi

kórfolyamat révén egyaránt vezethet szövetkárosodáshoz. Klinikánkon két beteget is kezeltünk, akiknél a befertőződés súlyos cavernitishez, majd tályog kialakulásához vezetett. Az életveszélyes szepszisbe került betegekben a barlangos testek nagy része elpusztult, s csupán vizelésre alkalmas torz hímvessző maradt vissza [27]. Másik, gyakoribb károsodási forma az ismételt intracavernosus injekciókat követő fibrosis. Európai többközpontú vizsgálat során 162 beteg 4 éves megfigyelése alatt 19-ben (12%) észleltek fibroticus csomókat, hímvesszőtorzulatot [28]. Klinikánkon két másik öninjekciózó betegen észleltük a hímtag közönsülést akadályozó görbületét, amelynek megszüntetése csak műtéti úton történő kiegyenesítéssel volt lehetséges.

### Idegen test okozta torzulat

A hímtag bőre alá vagy bőrébe helyezett, különböző anyagokból álló szilárd idegen testek, testékszerek be-

fertőződés, szöveti reakció révén heveny gyulladással tüneteket okozhatnak, s szerencsés esetben ki is löködhetnek. Esetenként éveken át bennmaradva csak enyhe kötőszövet-felzaporodással járnak és tüneteket alig okoznak. Más a helyzet azonban a hímvessző vastagítása, méretnövelése céljából a bőr alá juttatott zsírszerű anyaggal [29, 30].

Első esetünkben felmelegített paraffin bőr alá fecskendezésével találkoztunk. A korábban női mell nagyobbitására is felhasznált anyag úgynevezett „paraffin-granuloma” létrejöttével súlyos, progresszív szövetpusztító folyamatot hozott létre. A herezacskó és a has felé terjedő granulomát a súlyosan károsodott borító bőrrel együtt voltunk kénytelenek eltávolítani. A hímtag bőrnek pótlására a hasfalról levett félvastag bőrt alkalmaztunk [27]. Ezt követően azonban a fehér vazelin vette át és tölti be, sajnos, ma is egyre nagyobb számban a hímtag kóros megnagyobbítását célzó beavatkozások szerepét (4. ábra). Az eredetileg csupán bőrtönökben elterjedt módszert ma már sajnos a polgári életben, „baráti társaságokban”, egyes tetoválásalonokban is alkalmazzák. A kialakult súlyos szövődmények miatt 2006-ban még csak 16, klinikánkon kezelt esetről számoltunk be [31], ma már viszont az 50-et is meghaladja az emiatt műtött betegek száma.

A vitatható aszepszis körülményei között végzett be-fecskendezés heveny gyulladással járó folyamathoz, akár tályog kialakulásához vezethet, esetleg sipolyon át a vazelin részben kiürülhet. A heveny tünetek többé-kevésbé lehetnek kifejezettek, akár hiányozhatnak is, és a folyamat idült granulomatosus gyulladásba megy át. A torzult, akár gyermekkar vastagságú hímvessző bőre az ischaemia és az áttűnő vazelin miatt fehéres-sárgás, majd kifehéresedik, és másodlagos befertőződés miatt gyulladással járó tünetek is fellépnek. A duzzadt fityma hátrahúzása lehetetlen, a fájdalom miatt a közösülés is nehezítetté válik.

Gyakorlatunkban kezdetben a granulomatosus szövet és a vazelin eltávolításán túl a borító bőr megtartására törekedtünk. A subdermalis érhalózat károsodása miatt azonban a bőr nagyrészt elhalt, ezért a granulomát fedő bőr teljes kimetszésére tértünk át. Az esetek többségében csupán a belső fitymalemez csontját tudtuk megtartani, és a lecsupaszított hímtag bőrnek pótlására egy vagy két ülésben a herezacskó bőrét használtuk fel. A kevés irodalmi közlésben extragenitalis bőr felhasználásáról is olvashatunk [29, 30], tapasztalataink szerint azonban erre nincs szükség, vazelingranuloma esetén rendszerint elegendő scrotumbőr áll rendelkezésre. A herezacskó rugalmas bőrével borított hímtaggal betegek általában zavartalan közösülésre képesek.

## Következtetés

A hímvessző valós vagy vélt rendellenességének felismerése és annak mértékétől függően az esetleges kezelés szükségességének megítélése szigorúan orvosi, szakor-

vosi feladat. Az elváltozás megértéséhez és a megfelelő beavatkozás kiválasztásához a kórfolyamat természetének pontos ismerete elengedhetetlen. A hímvessző kóros alaki elváltozásainak megszüntetését célzó helyreállító műtét elsődleges célja a közösülés és a megtermékenyítő-képesség lehetővé tétele, a vizelés zavartalan biztosítása. Ezeket túlmenően, de az elsődleges célt semmiképp nem kockáztatva, képezhet feladatot a nyugalmi vagy csak merev állapotban megnyilvánuló alaki rendellenesség megszüntetése, mérséklése. A műtét során a hímvessző összetett alaki, működésbeli sajátosságait együttesen kell figyelembe venni. Így a hímtag bőrnek pótlásakor a küllemi megfelelőségen túl, a merevedéskor bekövetkező térfogat-növekedés, a közösüléskor jelentkező mechanikai igénybevétel és a mindezekkel szoros összefüggésben, kölcsönhatásban lévő idegi-lelki szempontok is szem előtt tartandók. A helyreállító műtét a bőrtől a barlangos testeken át a húgycsőig a hímvessző valamennyi alkotóelemének pontos anatómiai, patológiai, élettani ismeretét igényli, és ezekhez igazodva alkalmazunk különböző plasztikai, szövetpótló eljárásokat.

## Irodalom

- [1] Cuckow, P. M., Nyirády, P.: Embryology of the urogenital tract. In: Pediatric urology. W. B. Saunders Company, Philadelphia, Pennsylvania, USA, 2001, 3–13.
- [2] Ringert, R. H., Hermanns, M., Zoeller, G.: Outcome after repair of congenital penile malformations. *Andrologia*, 1999, 31, 21–26.
- [3] Nyirády P., Perovic S., Kelemen Zs. és mtsai: Az epispadiasis felnőttkori kezelése. *Magy. Urol.*, 2008, 20, 211–218.
- [4] Kelemen Zs., Lipták J., Pánovics J. és mtsai: A hypospadiasis műtéteinek buktatói. *Urol. Nephrol. Szle.*, 1985, 12, 15–23.
- [5] Nyirády, P., Borka, K., Bánfi, G. és mtsai: Lichen sclerosus az urológiai gyakorlatban. *Orv. Hetil.*, 2006, 147, 2125–2130.
- [6] Venn, S. N., Mundy, A. R.: Urethroplasty for balanitis xerotica obliterans. *Br. J. Urol.*, 1998, 81, 735–737.
- [7] Kelemen Zs., Rusz A., Nyirády P. és mtsai: A hímvessző veleszületett, egyedüli tünetként jelentkező görbületének műtéti. *Magy. Urol.*, 2005, 17, 127–136.
- [8] Kröpfl, D., Verweyen, A.: Operative Behandlung der Penisdeviation. In: Kröpfl, D., Novak, R., Tucak, A. (szerk.): Rekonstruktive urologische Chirurgie. Pabst. Science Publishers, Berlin–Zagreb, 2002, 365–384.
- [9] Kelemen Zs.: Húgycsőszűkítetek. *Orv. Hetil.*, 2008, 149, 559–560.
- [10] Erpenbach, K., Rothe, H., Derschum, W.: The penile plication procedure: an alternative method for straightening penile deviation. *J. Urol.*, 1991, 146, 1276–1278.
- [11] Friedrich, M. G., Evans, D., Noldus, J. és mtsai: The correction of penile curvature with the Essed–Schroder technique: a long-term follow-up assessing functional aspects and quality of life. *BJU Int.*, 2000, 86, 1034–1038.
- [12] Schultheiss, D., Meschi, M. R., Hagemann, J. és mtsai: Congenital and acquired penile deviation treated with the essed plication method. *Eur. Urol.*, 2000, 38, 167–171.
- [13] Poulsen, J., Kirkeby, H. J.: Treatment of penile curvature – a retrospective study of 175 patients operated with plication of the tunica albuginea or with the Nesbit procedure. *Br. J. Urol.*, 1995, 75, 370–374.
- [14] Taylor, F. L., Levine, L. A.: Peyronie’s disease. *Urol. Clin. North Am.*, 2007, 34, 517–534.

- [15] *El-Sakka, A. I., Rashwan, H. M., Lue, T. F.*: Venous patch graft for Peyronie's disease. Part II: outcome analysis. *J. Urol.*, 1998, 160, 2050–2053.
- [16] *Kalsi, J., Minhas, S., Christopher, N. és mtsa*: The results of plaque incision and venous grafting (Lue procedure) to correct the penile deformity of Peyronie's disease. *BJU Int.*, 2005, 95, 1029–1033.
- [17] *Hsu, G. L., Chen, H. S., Hsieh, C. H.*: Long-term results of autologous venous grafts for penile morphological reconstruction. *J. Androl.*, 2007, 28, 186–193.
- [18] *Kelemen Zs., Donáth A., Pánovics J. és mtsa*: Az induratio penis plastica sebészi gyógyítása szövetpótlással. *Orv. Hetil.*, 1982, 123, 2099–2105.
- [19] *Gholami, S. S., Lue, T. F.*: Correction of penile curvature using the 16-dot *plication* technique: a review of 132 patients. *J. Urol.*, 2002, 167, 2066–2069.
- [20] *Savoca, G., Scieri, F., Pietropaolo, F. és mtsai*: Straightening corporoplasty for Peyronie's disease: a review of 218 patients with median follow-up of 89 months. *Eur. Urol.*, 2004, 46, 610–614.
- [21] *Daitch, J. A., Angermeier, K. W., Montague, D. K.*: Modified corporoplasty for penile curvature: long-term results and patient satisfaction. *J. Urol.*, 1999, 162, 2006–2009.
- [22] *Kelemen Zs., Szűcs M., Majoros A. és mtsa*: Az induratio penis plastica sebészi kezelése. *Magy. Androl.*, 1999, 4, 49–54.
- [23] *Retik, W., Wein, V.*: Campbell's Urology (CD-ROM). Elsevier Science (USA), 2003.
- [24] *Bánfi G., Nyirády P., Riesz P. és mtsa*: Húgycsősérüléssel társuló péniszfraktúra. *Magy. Urol.*, 2007, 19, 70–74.
- [25] *Romics I.*: Fournier-gangrén. *Orv. Hetil.*, 2009, 150, 549–553.
- [26] *Kelemen Zs., Sáfrány Gy., Mészáros G. és mtsai*: Elsődleges ellátás és helyreállító műtétek Fournier-gangrénás esetben. *Magy. Urol.*, 2008, 20, 195–210.
- [27] *Kelemen Zs., Joós L., Kárpáti S. és mtsai*: A hímvessző és a herezacskó súlyos szövetelhalásos folyamatai. *Orv. Hetil.*, 2001, 142, 1049–1054.
- [28] *Porst, H., Buvat, J., Meuleman, E. és mtsai*: Intracavernous Alprostadil Alfadex – an effective and well tolerated treatment for erectile dysfunction. Results of a long-term European study. *Int. J. Impot. Res.*, 1998, 10, 225–231.
- [29] *Santucci, R. A., Zehring, R. D., McClure, D.*: Petroleum jelly lipogranuloma of the penis treated with excision and native skin coverage. *Urology*, 2000, 56, 331.
- [30] *Choudhury, N., Frame, J. D., Levi, H. J.*: Penile paraffinoma and a novel treatment. *BJU Int.*, 2003, 92, e14.
- [31] *Kelemen Zs., Nyirády P., Joós L. és mtsa*: A hímvessző vastagítása vazelinnal – következmények és azok ellátása. *Magy. Urol.*, 2006, 18, 16–27.

(Kelemen Zsolt dr.,  
Budapest, Üllői út 78/B, 1082  
e-mail: anna123@invitel.hu)

## A Veszprém Megyei Csolnoky Ferenc Kórház Nonprofit Zrt.

(Veszprém, Kórház u. 1.)

**radiológus, bőrgyógyász, patológus és neurológus szakorvost,**  
illetve **szakorvosjelöltet** keres

teljes munkaidőben történő alkalmazásra, határozatlan idejű állásra,

**tüdőgyógyász és immunológus szakorvost**

rész munkaidős, határozatlan időre szóló munkakör betöltésére.

A kórház keres továbbá **reumatológus szakorvost,**

valamint további 1 fő **neurológus** és 1 fő **uroológus szakorvost,** illetve **szakorvosjelöltet**

teljes munkaidőbe, határozott idejű munkavégzésre.

A részletes pályázati kiírások megtekinthetők a [www.vmkorhaz.hu](http://www.vmkorhaz.hu) honlapon.