

Jóindulatú daganat-e a húgyhólyag invertált papillómája?

RIESZ PÉTER DR.¹ ■ SZÉKELY ESZTER DR.² ■ TÖRZSÖK PÉTER DR.²
MAJOROS ATTILA DR.¹ ■ SZENDRŐI ATTILA DR.¹ ■ DOMBOVÁRI PÉTER DR.¹
ROMICS IMRE DR.¹

Semmelweis Egyetem, Általános Orvostudományi Kar, ¹Urológiai Klinika és Uroonkológiai Centrum,
²II. Patológiai Intézet, Budapest

Invertált papilloma előfordulása a húgyhólyagban igen ritka. Irodalmi adatok szerint a betegség nem malignus, kiújulási hajlama alacsony. A szerzők a Semmelweis Egyetem Urológiai Klinikáján és Uroonkológiai Centrumában az elmúlt 11 évben felfedezett, invertált papillomás eseteket vizsgálták. Választ kívántak kapni arra, hogy az invertált papillomák milyen gyakorisággal újulnak ki, és milyen gyakran alakul ki belőlük rosszindulatú hólyagdaganat. *Betegek és módszer:* Harminc beteget prospektív módszerrel követték, akiknél a húgyhólyagdaganat transurethralis reszekciójának szövettani eredménye invertált papilloma volt. A betegek szoros követését a háromhavonta esedékes vizeletvizsgálat, hasi ultrahangvizsgálat és hólyagtükrözés alkotta. Egy év után a fenti vizsgálatokat félévente végezték el. *Eredmények:* Három betegükben alakult ki a követési idő alatt transitiocellularis carcinoma (17, 60 és 92 hónap múlva). Egy betegnél szinkron került felismerésre invertált papilloma és pTa G1 átmeneti sejtes daganat. Egy betegben 15 hónappal a nem izominvazív hólyagrák (pT1 G2) miatt végzett műtét és lokális kemoterápia után találtak invertált papillomát a kontroll-cisztoszkópia során. *Következtetések:* A szerzők vizsgálatai alapján az invertált papilloma jóindulatú betegség, de követése javasolt, mert előfordulhat malignizálódása, vagy kísérheti átmeneti sejtes hólyagrák. Eredményeik alapján, bár ebben az irodalom nem foglal teljesen egyformán állást, az invertált papillomával kezelt betegek követését a primer pTa G1 hólyagrákoknak megfelelően ajánlják.

Kulcsszavak: invertált papilloma, húgyhólyag, húgyutak

Can inverted papilloma in urinary bladder be considered as a benign tumor?

Inverted papilloma of the urinary bladder is a rare entity. According to literature data, this disease is not malignant, and has low recurrence rate. Authors studied cases detected at the Urology Department and Urooncological Centrum at Semmelweis University in the last 11 years. They aimed to find out the rate of inverted papilloma recurrences, and transformations into malignant bladder cancer. *Materials and methods:* Thirty patients with histologically proven inverted papilloma were followed after transurethral resection of bladder, which meant urine tests every three months, abdominal ultrasound and cystoscopy. After a year, these examinations were done in every six months. *Results:* Three patients presented transitiocellular carcinoma (17, 60, 92 months later) during this period. In one case, inverted papilloma and transitiocellular tumor (pTa G1) were detected. In one patient, inverted papilloma was found by control cystoscopy after transurethral resection of bladder (pT1 G2) and local chemotherapy 15 months later. *Conclusions:* Based on authors' experience, inverted papilloma of the urinary bladder is a benign lesion, but malignant changes or concomitant transitiocellular tumor may occur, thus follow-up is needed. Although references are not standardized, authors suggest following patients with inverted papilloma as a primary (pTa G1) bladder cancer.

Keywords: inverted papilloma, bladder, urinary tract

(Beérkezett: 2009. október 13.; elfogadva: 2009. november 22.)

Invertált papilloma a vizeletelvezető rendszerben ritkán fordul elő. A húgyhólyagban diagnosztizált összes daganatnak, beleértve a benignus és a malignus elváltozásokat is, 2,2%-át teszik ki az invertált papillomák [1]. Mai napig kevesebb mint 500 húgyhólyaginvertált papillomáról számolt be az irodalom, de ezek többsége esettanulmány, és csak 8 olyan publikáció olvasható, amely 10 esetenél többet vizsgál [2, 3]. Szervezetünkben a leggyakrabban az arcüregben és a felső légutakban találko-

hatunk invertált papillomával, de természetesen az itt észlelt daganatok felszínét nem urothelialis hám borítja.

Az elnevezésében található papilloma szó jelezheti a vizsgáló számára, hogy jóindulatú elváltozásról van szó, de nagy beteganyagot elemző közlemény, amely ebben határozottan állást foglal, kevés létezik. Az invertált papillomák hosszú távú követésével kapcsolatosan még nem születtek I-es evidenciaszintnek megfelelő eredmények.

Célunk az volt, hogy a Semmelweis Egyetem Urológiai Klinikáján és Uroonkológiai Centrumában invertált papillomával diagnosztizált betegeket prospektív vizsgálattal kövessük, és választ kapjunk arra, hogy a betegség kiújulása vagy malignizálódása milyen gyakorisággal fordul elő.

Betegek és módszerek

A Semmelweis Egyetem Urológiai Klinikáján és Uroonkológiai Centrumában 1998. január 1-jétől 2009. január 1-jéig 30 betegnél végeztünk transurethralis hólyagtumor-eltávolítást, akiknél a szövettani vizsgálat invertált papillomát mutatott. Az operáció időpontjában az átlagéletkor 61,7 év (41–89 év) volt. A betegek közül 21 férfi és 9 nő volt. A vizsgálat átlagos követési ideje 56,5 hónap (5–135 hónap) volt.

A műtétet megelőzően vizelet- és vérvizsgálatokat, ultrahangvizsgálatot és cisztoszkópiát végeztünk. Huszonkét betegünkönél találtunk haematuriát, közülük 14 beteg makroszkópos vérrelés miatt jelentkezett. A tumor 15 esetben a trigonumon vagy a hólyagnyakon helyezkedett el, 13 betegünkönél az oldalfalon, míg két esetben, teljes vizeletelakadást okozva, a prosztatikus húgycsőszakaszon. A legkisebb mérete 3 milliméteres, míg egy daganat 40 × 35 milliméteres, egy pedig 3 centiméter hosszú, kigyószzerű volt. Makroszkóposan 22 daganat tűnt papillarissnak, 8 daganat nem papillarissnak. Négy betegünkönél volt látható hasi ultrahangvizsgálat során az intravesicalis képlet. A daganatot minden alkalommal transurethralis reszekcióval távolítottuk el, és a diagnózishoz csak a szövettani vizsgálat után jutottunk.

A betegek szoros követését a háromhavonta esedékes vizeletvizsgálat, a hasi ultrahangvizsgálat és a hólyagtükrözés alkotta. Egy év után a fenti vizsgálatokat félévente végeztük el.

Eredmények

Betegeink műtét utáni követése során az invertált papilloma kiújulását vagy távoli metasztázisát nem tudtuk kimutatni. Három betegben alakult ki a követési idő alatt transitiocellularis carcinoma. Két esetben a húgyhólyag-

ban, egy betegnél pedig az ureterben. Egy 64 éves férfinél jelentkezett makroszkópos vérrelés az operáció után 13 hónappal. A beteg kórelőzményében szerepelt a jobb oldali veséjének eltávolítása, vesekövesség okozta krónikus pyelonephritis, zsugorvessé miatt. A cisztoszkópia során vérzésfórtást a húgyhólyagban nem találtunk. Négy hónappal később ismételt jelentkezett vérrelés miatt. Az ekkor végzett hólyagtükrözés során a jobb oldali ureterszájadékban tudtunk haematuriát kóris-mézni. Az uretercsomok distalis végének transurethralis reszekciója után feldolgozott szövettani anyag urothelialis carcinomát mutatott. Ezt követően az uretercsomok nyílt műtéttel távolítottuk el és pT1 G2 transitiocellularis carcinomát találtunk. A beteg 7 éve recidíva- és tünetmentes. További két férfi betegünkönél diagnosztizáltunk vérrelés hátterében hólyagrákot. Az egyik esetben 60 hónappal az invertált papilloma eltávolítása után egy pTa G2, míg a másik betegnél 96 hónappal az első műtét után egy pT1 G2 átmeneti sejtes daganatot találtunk. Egy negyedik férfi betegünket nem izominvazív (pT1 G2) átmeneti sejtes carcinomával operáltuk, majd lokális kemoterápiában részesült. Tizenöt hónappal a reszekció után kontroll-hólyagtükrözés során, az előző daganat helyétől távol fedeztünk fel egy 3 mm-es szolid elváltozást az oldalfalon. Az eltávolított daganat szövettani vizsgálatának eredménye invertált papilloma volt. Három évvel az utóbbi műtete után recidíva jelentkezett, amely miatt ismételt reszekció történt. A szövettan pTa G3 és carcinoma in situ daganatot igazolt. Végül, egy szintén férfi betegünkönél a multifokális hólyagdaganat hisztológiai értékelésének eredménye pTa G2-es hólyagrák és invertált papilloma egyidejű jelenlétét igazolta.

A többi 25 betegünkönél végzett vizelet-, hasi ultrahangvizsgálat és cisztoszkópia az invertált papilloma kiújulásának vagy malignizálódásának gyanúját nem vetette fel (1. táblázat).

Megbeszélés

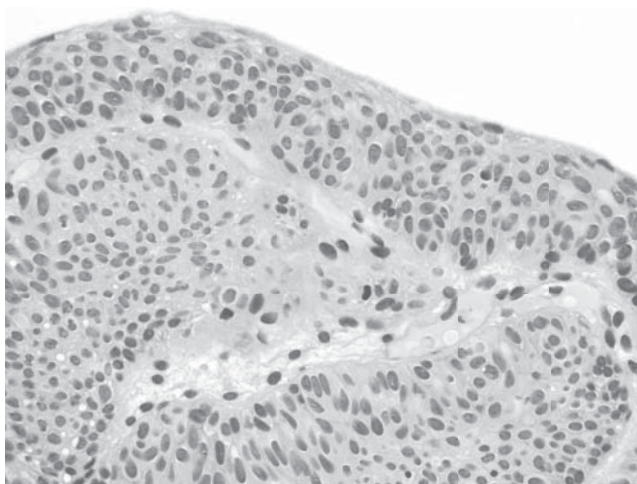
Paschkis 1927-ben írt közleményt elsőként a húgyhólyag invertált papillomájáról, miután 4 betegben talált „adenomaszerű polipust” [4]. Az invertált papillomát mint hisztopatológiai fogalmat először Potts és Hirst használta 1963-ban [5]. Az invertált papilloma (átmeneti sejtes

1. táblázat | Betegek műtét utáni követése

Betegek	Első szövettan	Második szövettan	Harmadik szövettan
1.	Invertált papilloma	17 hónap – pT1 G2 uretertumor	–
2.	Invertált papilloma	60 hónap – pTa G2 hólyagtumor	–
3.	Invertált papilloma	96 hónap – pT1 G2 hólyagtumor	–
4.	pT1 G2 hólyagtumor	15 hónap – invertált papilloma	36 hónap – pTa G3 hólyagtumor és CIS
5.	pTa G2 hólyagtumor és invertált papilloma egyidejűleg	–	–
6–30.	Invertált papilloma	–	–

papilloma, invertált típus) a húgyhólyag ritka elváltozása. A daganatot szabályos, transitiocellularis sejtek alkotják, kis fészkekbe rendeződve, minimális sejttípiával. Az elváltozást általában normális urothelium fedi (1. ábra). A két legfontosabb kérdés az invertált papillomával kapcsolatban a daganat kiújulása és malignizálódása. Nagy beteganyagot átfogó vizsgálat, amelyből korrekt választ kaphatnánk, kevés található az irodalomban [2, 3, 6]. A másik probléma a pontos, minden kétséget kizáró szövettani diagnózis meghatározása [7, 8]. *Sung és munkatársai* 75 húgyúti, köztük 67 hólyaginvertált papillomát követtek, átlagosan 68 hónapig. Malignus elfajulást nem észleltek, egy betegüknél írtak le recidívát. Következtésként a komplett reszekció után szükségtelennek tartják a betegek szigorú, hólyagráknak megfelelő protokollok szerinti követését [6]. Elméletük genetikai alapjait is próbálták feltérképezni, és mikroszatellita vizsgálatot végeztek 39 invertált papillomán. Eredményeik alapján a heterozigotáság elvesztésének aránya a vizsgált kromoszómákon szignifikánsan kisebb arányú volt a hólyagrákokhoz képest [9].

Az európai tanulmányok között a legnagyobb betegszám *Witjes és munkatársai* munkájában áll rendelkezésünkre, ahol 37 beteget követtek átlagosan 34 hónapig. Egy betegnél találtak 49 hónappal az invertált papilloma műtéte után pTa G1 hólyagtumort [3]. A daganat, amelynek mérete néhány millimétertől 3 centiméterig terjedt, 67%-ban a hólyagnyakon vagy a trigonumon, 13%-ban az oldalfalon és 13%-ban a prosztatikus húgycsőben helyezkedett el. Miután az invertált papillomát normális urothelium fedi, a citológiai vizsgálatot bár elvégezték, az minden esetben normális eredményt hozott. *Witjes* végkövetkeztetése szerint, amennyiben biztos a szövettani diagnózis, felesleges a hosszú távú, szoros ellenőrzése a betegeknek. Japán szerzők 26 éves anyagukban 48 invertált papillomát találtak, szintén erős férfidominanciával (31:4) [2]. Három betegüknél egy időben húgyhólyagrákot, míg egy esetben ureterdaganatot is diagnosztizáltak, és másik három betegüknél 5,



1. ábra | Invertált papilloma (HE, 60-szoros nagyítás)

16, illetve 30 hónap múlva az invertált papilloma kiújulását észlelték. Következtetésük alapján a kiújulásra és malignizálódásra hajlamos invertált papillomát minimum két évig úgy kell követni, mint egy alacsony malignus potenciálú transitiocellularis carcinomát. Hasonlóan szoros és cisztoszkóppal való ellenőrzést javasolnak *Castello és munkatársai*. Ezt azzal indokolják, hogy 16 invertált papillomás betegük között két alkalommal is találtak a követés során hólyagrákot [10]. *Kobayashi* 9 beteget figyelt meg és nem mutatott ki recidívát vagy hólyagrákot [11]. A makroszkópos kép alapján csak egy daganatot írtak csak le papillaris típusúnak. Szövettani feldolgozás során megkülönböztettek glandularis, trabecularis és egy kevert csoportot. *Marquez Moreno* a húgyhólyag multiplex invertált papillomatosisának egy esetét közölte [12]. Néhány esetben leírták az invertált papillomát a felső húgyúti traktusban és a distalis húgycsőszakaszban is [2, 13, 14, 15]. A témában az első hazai publikáció *Kisbenedek és munkatársai* munkájaként jelent meg. A dolgozat legnagyobb értékét az adja, hogy a hat eset között egy vesemedence-invertált papilloma is volt [15]. *Szapáridinisz* 5 invertált papilloma követését ismertette, amelynek során recidívát nem talált [16]. Intézetünkben eddig 9 beteg követésével kapcsolatban számoltunk be eredményeinkről [17].

Saját eredményeink alapján – bár ebben, mint a fentiekben látható, az irodalom nem foglal teljesen egyformán állást – az invertált papillomával kezelt betegek követését a primer pTa G1 hólyagrákoknak megfelelően ajánljuk. Ennek megfelelően vizeletüledék-vizsgálat és hasi ultrahangvizsgálat javasolt az ellenőrzések során.

Irodalom

- [1] *Kunze, E., Schauer, A., Schmitt, M.*: Histology and histogenesis of two different types of inverted urothelial papillomas. *Cancer*, 1983, 51, 348–351.
- [2] *Asano, K., Miki, J., Maeda, S. és mtsai*: Clinical studies on inverted papilloma of the urinary tract: report of 48 cases and review of the literature. *J. Urol.*, 2003, 170, 1209–1212.
- [3] *Witjes, J. A., van Balken, M. R., van de Kaa, C. A. és mtsai*: The prognostic value of a primary inverted papilloma of the urinary tract. *J. Urol.*, 1997, 158, 1500–1505.
- [4] *Paschkis, R.*: Über Adenome der Harnblase. *Z. Urol. Chir.*, 1927, 21, 315–317.
- [5] *Potts, I. F., Hirst, E.*: Inverted papilloma of the bladder. *J. Urol.*, 1963, 90, 175–178.
- [6] *Sung, M. T., Maclennan, G. T., Lopez-Beltran, A. és mtsai*: Natural history of urothelial inverted papilloma. *Cancer*, 2006, 107, 2622–2627.
- [7] *Cuckow, P. M., Nyirady, P., Winyard, P. J.*: Normal and abnormal development of the urogenital tract. *Prenat. Diagn.*, 2001, 21, 908–916.
- [8] *Berczi Cs., Tóth L., Tóth Cs.*: Húgyhólyagban kialakult leiomyoma. *Endoscopia*, 2004, 7, 31–32.
- [9] *Sung, M. T., Eble, J. N., Wang, M. és mtsai*: Inverted papilloma of the urinary bladder: a molecular genetic appraisal. *Mod. Pathol.*, 2006, 19, 1289–1294.
- [10] *Castillo, O., Hoyos, J., Vitagliano, G. és mtsai*: Inverted papilloma of the bladder. *Arch. Esp. Urol.*, 2006, 59, 691–695.

- [11] *Kobayashi, Y., Hashimoto, S., Ishikawa, S. és mtsai:* A clinico-pathological study of inverted papilloma of the urinary bladder. Analysis of histogenesis. *Nip. Hinyok. Gak. Zas.*, 1992, 83, 2037–2043.
- [12] *Marquez Moreno, A. J., Julve Villalta, E., Alonso Dorrego, J. M. és mtsai:* Multiple bladder inverted papillomas. *Arch. Esp. Urol.*, 2001, 54, 692–694.
- [13] *Anderström, C., Johansson, S., Pettersson, S.:* Inverted papilloma of the urinary tract. *J. Urol.*, 1982, 127, 1132–1135.
- [14] *Geisler, C. H., Mori, K., Leiter, E.:* Lobulated inverted papilloma of the ureter. *J. Urol.*, 1980, 123, 270–274.
- [15] *Kisbenedek L., Hidvégi J., Romics I.:* A húgyúrendszer inverz papillomáiról. *Urol. Nephrol. Szle*, 1984, 11, 133–134.
- [16] *Szapanidinis J., Vadász G., Kovács A. és mtsai:* A húgyhólyag invertált papillomájáról négy eset kapcsán. *Magy. Urol.*, 2003, 15, 34–37.
- [17] *Riesz P., Székely E., Majoros A. és mtsai:* Invertált papilloma húgyhólyagban. *Uroonkológia*, 2005, 2, 86–88.

(Riesz Péter dr.,
Budapest, Üllői út 78/B, 1082
e-mail: rieszp@freemail.hu)

Tisztelt Olvasónk!

Újítsa meg előfizetését változatlan áron 2010-re is!

Köszönjük, hogy figyelemmel kíséri az **Orvosi Hetilap**ban megjelenő közleményeket. Reméljük, hogy továbbra is olvasóink, előfizetőink táborában tudhatjuk.

A 2010. évi előfizetési díj egy évre:	22 900 Ft,
fél évre:	14 520 Ft,
negyed évre:	9 160 Ft.

Nyugdíjas és ifjúsági (35 év alatti) kedvezmények:

A 2010. évi előfizetési díj egy évre:	16 030 Ft,
fél évre:	10 140 Ft,
negyed évre:	6 395 Ft.

Egyes lapszámok ára: 760 Ft

Az egyes lapszámok megvásárolhatók a **Mediprint Orvosi Könyvesboltban**.
1053 Budapest, Múzeum krt. 17. • Telefon: 317-4948

Az Orvosi Hetilap az alábbi elérhetőségeken rendelhető meg:
Akadémiai Kiadó Zrt. 1117 Budapest, Prielle Kornélia u. 19/d, Telefon: (06-1) 464-8240, kapcsolattartó: Gulyás Andrea,
E-mail: journals@akkrt.hu