

# Diabeteses neovascularisatio és szekunder glaucoma

Holló Gábor dr.

Semmelweis Egyetem, Általános Orvostudományi Kar, Szemészeti Klinika, Budapest

Diabetes mellitusban a neovascularis glaucoma a vascularis endothelialis növekedési faktor-A hypoxia indukálta termelése miatt kialakuló érújdonképződés következménye, a cukorbetegség egyik legsúlyosabb, a látást veszélyeztető késői szövődménye. Kezelésére számos szemnyomáscsökkentő gyógyszert, sebészi és kiegészítő lézeres eljárást alkalmazunk, ezek eredményessége azonban korlátozott. A gyógyszeres vascularis endothelialis növekedési faktor-A gátlás terápiás értéke jelenleg még nem ismert. A szekunder glaucoma és az érújdonképződés azonban az esetek legnagyobb részében megelőzhető a szénhidrát- és lipidanyagcsere megfelelő kontrolljával, a hypertonia hatékony kezelésével, valamint időben és megfelelő számú lézergóccal végzett panretinalis fotokoagulációval. Sajnos, a hazai gyakorlatban lényegesen gyakoribb a diabetes szövődményeként kialakult neovascularis glaucoma, mint indokolt lenne a rendelkezésre álló kezelési lehetőségek alapján. A diabeteses szekunder glaucoma hatékonyabb megelőzéséhez a háziorvos, a diabetológus, a dietetikus és a szemorvos fokozott együttműködése és a betegek compliance-ének lényeges javítása szükséges. *Orv. Hetil.*, 2011, *152*, 1167–1170.

**Kulcsszavak:** diabetes mellitus, neovascularisatio, neovascularis glaucoma

## Diabetic neovascularisation and secondary glaucoma

Neovascular glaucoma develops from intraocular neovascularisation in diabetes mellitus. Neovascularisation is a consequence of hypoxia-induced production of vascular endothelial growth factor-A. Neovascular glaucoma is one of the most serious, sight-threatening late complications of diabetes. Several intraocular pressure lowering drugs, surgical and adjunctive laser treatments have been used to treat this disease, but the efficacy of the interventions is limited. The role of vascular endothelial growth factor-A blocking therapy in the treatment of neovascular glaucoma remains to be determined. Development of neovascularisation, however, can be prevented with adequate long-term glycaemic and lipid control, effective treatment of arterial hypertension and optimal timing of adequate panretinal photocoagulation, in the majority of the cases. Unfortunately, in clinical practice diabetic neovascular glaucoma is more frequently experienced in Hungary than would be expected based on the variety of available therapeutic possibilities. In order to increase the success of prevention both cooperation of general practitioners, diabetologists, dietitians and ophthalmologists, and compliance of diabetic patients need to be improved. *Orv. Hetil.*, 2011, *152*, 1167–1170.

**Keywords:** diabetes mellitus, neovascularisation, neovascular glaucoma

(Beérkezett: 2011. április 11.; elfogadva: 2011. május 22.)

A szerkesztőség felkérésére készült tanulmány.

### Rövidítés

VEGF = vascularis endothelialis növekedési faktor

A diabetes mellitus egyik legsúlyosabb késői szövődésénye az intraocularis neovascularisatio kialakulása [1]. A szemben az érújdontképződés megindítója a krónikus hypoxia [2, 3]. Intraocularis neovascularisatiót nem pusztán a cukorbetegség okoz. Számos más, krónikus hypoxiához vezető betegség is érújdontképződést váltthat ki a retinában, az iris szövetében és a csarnokzug területén. Ilyen alapbetegség a szemfenéki vénás elzáródás, az arteria centralis retinae okklúziója és az érintett oldali arteria carotis interna 90% feletti szűkülete következtében kialakuló ocularis ischaemiás szindróma is [4]. Míg a retina fő ereinek elzáródásán alapuló neovascularisatio megelőzése ritkán lehetséges, hiszen az alapbetegség az érelzáródás megjelenéséig általában nem ismert, a diabeteses eredetű érújdontképződés megjelenése legtöbbször a cukorbetegség és a diabeteses retinopathia elégtelen kezelésének a következménye, azaz korábban megelőzhető lett volna.

### A diabeteses neovascularisatio kialakulásának mechanizmusa

A hyperglykaemiás érfalkárosodás és a szöveti hypoxia kiváltja a vascularis endothelialis növekedési faktor-A (VEGF-A) család négy fő izoformájának termelését [2, 3, 4]. A nem megfelelően kontrollált hypertonia fokozza az érfalkárosodást és a következményes VEGF-A-termelést [1]. A VEGF-A növeli az erek permeabilitását (elősegíti a vér-retina gát összeomlását), valamint megindítja a törékeny falú újdontképzett erek kialakulását és szétterjedését. A kóros erek mesodermális sejtjei kitépnek az érből, fibroblastokká alakulnak, és heges lemezeket hoznak létre. Ezek később zsugorodnak, és a környező szöveteket eredeti helyükről leválasztják (például traktációs retinaleválás). Mindez retinalis, majd az üvegtestbe törő érújdontképződéshez, ismételt retinalis, praeretinalis és üvegtesti vérzésekhez vezet. Ez súlyos látásromlást okoz, és gyakran csak vitrectomiával befolyásolható. Az érújdontképződés azonban nem korlátozódik a szem hátsó szegmentjére. Az újdontképzett erek terjedése, valamint a szem elülső szegmentjét is érintő hypoxia és VEGF-A-termelés az iris elülső, mesodermális eredetű szövetében is neovascularisatiót indít meg. Az újdontképzett erek legkorábban a pupilla közelében észlelhetők, ám hamarosan az iris teljes felszínére kiterjednek, és mikrotraumára is elülsőcsarnok-bevérzést (hyphaema) okozhatnak. Mivel az érújdontképződés a csarnokzug belső felszínét is érinti, a csarnokvíz nem tudja elhagyni a szemet. Kialakul a neovascularisatió alapuló szekunder glaucoma (neovascularis glaucoma) [4].

### A neovascularis glaucoma

A neovascularis glaucoma magas (akár 60–70 Hgmm) nyomással járó, leggyakrabban súlyos szubjektív tüneteket (szemfájdalmat, fejfájást, hányingert) és látásrom-

lást okozó betegség [5]. A diabetes szövődésényeként kialakult neovascularis glaucoma gyakran kétoldali. Kifejlődése három szakaszt magában foglaló folyamat [4]. Kezdetben a neovascularis membrán (újdontképzett erek és a réslámpás vizsgálattal nem észlelhető, átlátszó kötőszövetes lemez) fokozatosan beborítja a trabecularis rendszer belső felszínét. A fibrovascularis membrán a csarnokvizet nem engedi át, ezért csarnokvíz elvezetődése csak azon a csarnokzugi területen lehetséges, amelyre a neovascularisatio még nem terjedt ki. A szemnyomás akkor kezd el emelkedni (második szakasz), amikor a megmaradt funkcionáló trabecularis felszín már nem elégséges a csarnokvíz elvezetéséhez. Klinikailag a progresszió üteme eltérő lehet, sokszor azonban a funkcionális dekompenzáció hirtelen jelentkezik. Bár a szemnyomás már magas, a csarnokzug klinikai vizsgálattal (gonioszkópiával) látszólag még nem zárt. A csarnokzугot behálózó újdontképzett erek jól láthatók, a mesodermális membrán azonban optikailag nem észlelhető, mivel átlátszó. A harmadik szakaszban a membrán zsugorodik, az iris szövetét a csarnokzughba húzza, és ott véglegesen, összenövés formájában rögzíti (perifériás anterior synechia). Kezeletlen esetben hamarosan a csarnokzug teljes körfogatában kialakul a synechia, azaz a neovascularis glaucoma láthatóan zárt zugú szekunder glaucomává válik.

### A neovascularis glaucoma megelőzése diabetes mellitusban

Gyakorlati fontosságú megérteni, hogy a diabeteses eredetű neovascularis glaucoma igazán hatékony kezelése a megelőzés, azaz a befolyásolható kockázati tényezők megfelelő kezelése. Ez magában foglalja a szénhidrát- és lipidháztartás optimális egyensúlyban tartását a cukorbetegség felismerésétől kezdődően, a hypertonia hatékony kezelését és a dohányzás elhagyását (1-es típusú diabetes mellitus esetén) [1]. A szakmai protokollokban előírt, kellő gyakoriságú szemészeti ellenőrzés lehetőséget teremt arra, hogy a retina kezdődő ischaemiája esetén panretinalis szemfenéki lézerkezelést végezzünk. E beavatkozás segítségével steril fotokoagulációs góccal elpusztíthatók a VEGF-A-termelésért felelős hypoxiás retinaterületek. Ez az alapbetegség megfelelő kezelése mellett az esetek legnagyobb részében megakadályozza az érújdontképződés kifejlődését, kiterjedését és a neovascularis glaucoma kialakulását. Ritkán azonban a megfelelő diabetesgondozás és az időben, kellő számú lézergóc alkalmazásával elvégzett panretinalis fotokoaguláció ellenére neovascularis glaucoma alakul ki [1].

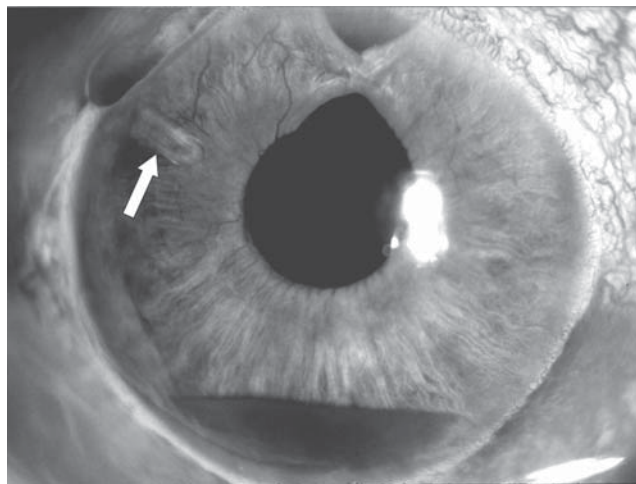
### A kialakult neovascularis glaucoma kezelése

Neovascularis glaucomában a rendkívül magas szemnyomás normalizálása alapvető fontosságú. A magas

nyomás miatt a glaucomás károsodás progressziója gyors, a diabeteses neuropathia és a retinalis neovascularisatio által is károsított retinalis ganglionsejteket és ganglionsejtaxonokat (a retinalis idegrostréteget) a retina arteriolás nyomása fölé emelkedő szemnyomás ischaemiás ártalommal is sújtja. Sajnos, a szemnyomás-csökkentő szemcseppek nem biztosítanak megfelelő nyomáscsökkenést, és az esetek nagy részében a szisztémásan adott acetazolamid hatása sem elégséges. A kezelés alapvetően két részből áll: a csarnokvízfolyás műtéti biztosításából és a neovascularisatio csökkentéséből [1, 4, 6]. A neovascularisatio megállítása elengedhetetlen, hiszen amíg az érújdokképződés aktívan folyik, a filtrációs műtéti nyílás és a csarnokvíz felszívását végző conjunctiva heges elzáródására nagy az esély [6, 7].

Neovascularis glaucomában leggyakrabban a hegesedést gátló anyag lokális alkalmazásával kombinált trabeculectomia a választandó filtrációs műtét. A trabeculectomia lényege az, hogy a csarnokvizet a sclerán kialakított filtrációs csatornán át a limbus közeli subconjunctiva alá (az episclera és a subconjunctiva rétegei közé) vezetjük, ahol a csarnokvíz a kötőhártya vénás rendszere felé felszívódik [8]. Ez a szemnyomás normalizálódását eredményezi. A műtéti területen az episclerális gyulladásozó sejtek és fibroblastok aktivitását jelentősen csökkenteni szükséges, egyébként az episclerális hegesedés következtében a csarnokvíz filtrációja idővel megszűnik. Erre a célra intraoperatív és/vagy posztoperatív mitomycin C vagy 5-fluorouracyl alkalmazását végezzük helyileg, standard technikákat követve [5]. Tudnunk kell azonban, hogy amennyiben a neovascularisatio aktivitását egyéb beavatkozással nem csökkentjük hatékonyan, az antime-tabolit-alkalmazással kiegészített trabeculectomia sikeressége néhány év alatt jelentősen csökken. Ezt jól reprezentálja egy nemrégiben közölt, 101 szemre kiterjedő vizsgálat eredménye is: a mitomycin C-alkalmazással kiegészített trabeculectomia sikeressége (siker = a szemnyomás 22 Hgmm-t nem haladja meg) öt év után már csak 51,7% volt [9]. A műtéti eredményesség 5-fluorouracyl alkalmazásával még kevésbé kedvező [10]. Valamivel jobb eredményt nyújthat egy csarnokvíz-elvezető implantátum (Ahmed glaucomasönt, Bear-vedt implantátum, Molteno implantátum vagy Krupin implantátum) beültetése [11, 12]. Az implantátum a csarnokvizet az elülső csarnokból a limbustól távoli subconjunctiva alá vezeti, ahol a csarnokvíz nagy felszínen szétterülve a kötőhártya vénás rendszerébe szívódik fel (1. ábra). Az érújdokképződés hatékony kezelése azonban csarnokvíz-elvezető implantátum alkalmazása esetén is elengedhetetlen. A csarnokvíz-elvezető implantátumok hazai alkalmazását jelentősen korlátozta, hogy 2010 végéig beszerzésük egészségbiztosítási támogatást nem élvezett.

Általános érvényű, hogy minél előrehaladottabb és kiterjedtebb a neovascularisatio, annál nagyobb a filt-



1. ábra

Diabeteses eredetű neovascularis glaucoma. Az irist szabálytalan lefutású újdokképzett erek hálózák be, a belőlük eredő vérzés az elülső csarnok alján gyűlt össze (hyphaema). A nyíl egy korábban beültetett csarnokvíz-elvezető implantátum (Ahmed glaucomasönt) csarnokvizet elvezető csővére mutat

rációs műtét sikertelenségének kockázata. Diabetes esetén a korábbi vitrectomia és a trakciós retinaleválás jelentősen növeli a sikertelenség kockázatát [6], ugyanis azt jelzik, hogy a neovascularisatio előrehaladott. Ha filtrációs műtétet nem lehet vagy már nem célszerű végezni, ám a szemnyomás csökkentésére szükség van (a látás már elveszett, a szem azonban a magas nyomás miatt fájdalmas), a csarnokvizet termelő sugártestet roncsolhatjuk el lézerkezeléssel (ciklofotokoaguláció) vagy krioterápiával [13]. E ciklodestruktív beavatkozások nem dozírozhatók jól, átmeneti szemnyomás-emelkedéssel járhatnak, gyakran nem eléggé hatásosak és esetenként hypotoniához vezethetnek, viszont egyszerűen kivitelezhetők és ismételhetők. A törékeny falú újdokképzett erek miatt valamennyi fenti beavatkozás esetében jelentős az elülső csarnok bevezetésének a kockázata (1. ábra). Ez mind a látást, mind a szemnyomáskontrollt veszélyezteti. Legvégső esetben a fájdalmas vak szem eltávolítására (enucleatio bulbi) is sor kerülhet.

A neovascularisatio kezelésére, amíg a szem törőközegei tiszták, a panretinalis fotokoaguláció preferálandó [14]. Előrehaladottabb állapotban vitrectomia szükséges az anatómiai viszonyok helyreállításához és a szemfenéki lézerkezelés elvégzéséhez [6]. Ha erre nincsen mód, a conjunctiva felől, külső fagyasztással roncsolhatjuk el a perifériás retina neovascularisatióját. Az újdokképzett erek részleges elroncsolása általában nem elégséges, ezért a kívánatos hatás eléréséhez nemritkán többféle beavatkozás kombinálására van szükség.

A legutóbbi években került az érdeklődés középpontjába a humán VEGF-A-izoformák gátlása a neovascularis glaucoma kezelése céljából. Az eddigi adatok elsősorban bevacizumabra vonatkoznak [3, 7, 15, 16, 17, 18, 19, 20, 21, 22, 23]. A bevacizumab humanizált monoklonális antitest [2]. Valamennyi VEGF-A-izoformát blokkolja, és ára lényegesen alacsonyabb, mint a

szelektív blokkolást végző ranibizumabé. A bevacizumab felhasználása neovascularis glaucoma kezelésére indikáción túli (off label) alkalmazás. Az eddigi klinikai adatok főként kis esetszámú esetriportokból [7, 15, 16, 17] és rövid követési idejű retrospektív vizsgálatokból [18, 19, 20, 21] származnak. Csupán egyetlen, mindössze 26 szemén végzett randomizált, kontrollált tanulmányt közöltek [22]. Jelenleg ezért nem áll rendelkezésre bizonyítékerejű ismeret arról, hogy a bevacizumab alkalmazása neovascularis glaucomában valós kezelési lehetőségnek tekinthető-e. Neovascularis glaucomában a bevacizumabot az üvegtestbe adott (intravitrealis) [19, 21] vagy az elülső csarnokban juttatott (intracamerális) injekciók [20] formájában lehetséges alkalmazni. Hatására (egyebek mellett) az újdonszerű erek perfúziója és faluk permeabilitása gyorsan csökken, azonban a neovascularis membrán és az újdonszerű erek megmaradnak [23, 24]. A közlemények általában a szemnyomás csökkenéséről és a filtrációs műtét sikerességének növekedéséről számolnak be az egy vagy több intravitrealis vagy intracamerális bevacizumabinjekció alkalmazása utáni rövid követési időben szerzett tapasztalat alapján. A VEGF-A-gátlók közép- és hosszú távú hatékonyságát, valamint alkalmazásuk kockázatát bizonyítékértékű vizsgálatoknak kell feltárniuk.

Összefoglalóan megállapítható, hogy a diabeteses szekunder glaucoma hatékony kezelése nem megoldott. Kialakulása azonban az alapbetegség és a szemészeti szövödmények megfelelő kezelésével az esetek legnagyobb részében megelőzhető lenne. A megelőzés eredményesebbé tételéhez mind a betegek compliance-ének növelése, mind a cukorbeteg gondozását végző szakemberek (házi orvosok, diabetológusok, dietetikusok és szemorvosok) együttműködésének javítása elengedhetetlen.

## Irodalom

- [1] Scanlon, P. H.: Why do patients still require surgery for late complications of proliferative diabetic retinopathy? *Eye*, 2010, 24, 435–440.
- [2] Zhang, X., Bao, S., Hambly, B. D. és mtsai: Vascular endothelial growth factor-A: a multifunctional molecular player in diabetic retinopathy. *Int. J. Biochem. Cell. Biol.*, 2009, 41, 2368–2371.
- [3] Giuliari, G. P., Guel, D. A., Cortez M. A. és mtsai: Selective and pan-blockage agents in the anti-angiogenic treatment of proliferative diabetic retinopathy: a literature summary. *Can. J. Ophthalmol.*, 2010, 45, 501–508.
- [4] Hayreh, S. S.: Neovascular glaucoma. *Progr. Ret. Eye Res.*, 2007, 26, 470–485.
- [5] *European Glaucoma Society: Terminology and Guidelines for Glaucoma*, 3<sup>rd</sup> Edition. DOGMA S.r.L., Savona, 2008.
- [6] Kiuchi, Y., Nakae, K., Saito, Y. és mtsai: Pars plana vitrectomy and panretinal photocoagulation combined with trabeculectomy for successful treatment of neovascular glaucoma. *Graefé's Arch. Clin. Exp. Ophthalmol.*, 2006, 244, 1627–1632.
- [7] Alkawas, A. A., Shabien, E. A., Hussein, A. M.: Management of neovascular glaucoma with panretinal photocoagulation, intravitreal bevacizumab, and subsequent trabeculectomy with mitomycin C. *J. Glaucoma*, 2010, 19, 622–626.
- [8] Holló G.: *Glaucoma: kórtan és klinikum*. INTHERA AG, Budapest, 1997, 135–154.
- [9] Takihara, Y., Inatani, M., Fukushima, M. és mtsai: Trabeculectomy with mitomycin C for neovascular glaucoma: prognostic factors for surgical failure. *Am. J. Ophthalmol.*, 2009, 147, 912–918.
- [10] Tsai, J. C., Feuer, W. J., Parrish, R. K. és mtsai: 5-fluorouracil filtering surgery and neovascular glaucoma: long-term follow-up of the original pilot study. *Ophthalmology*, 1995, 102, 887–892.
- [11] Holló G.: Ahmed S-2 és FP-7 típusú csarnokvíz-elvezető implantátumokkal nyert középtávú eredményeink magas szemnyomású, más filtrációs módszerrel sikeresen nem kezelhető glaucomás szemeken. *Szemészet*, 2009, 146, 83–90.
- [12] Park, U. C., Park, K. H., Yu, H. G.: Ahmed glaucoma valve implantation for neovascular glaucoma after vitrectomy for proliferative diabetic retinopathy. *J. Glaucoma*, 2010 Sep 16 [Epub ahead of print], doi: 10.1097/IJG.0b013e3181f3eb06
- [13] Frezzotti, P., Mittica, V., Martone, G. és mtsai: Long term follow-up of diode laser transscleral cyclophotocoagulation in the treatment of refractory glaucoma. *Acta Ophthalmol.*, 2010, 88, 150–155.
- [14] Al Obedian, S. A., Osman, E. A., Al-Amro, S. A. és mtsai: Full preoperative panretinal photocoagulation improves the outcome of trabeculectomy with mitomycin C for neovascular glaucoma. *Eur. J. Ophthalmol.*, 2008, 18, 758–764.
- [15] Cornish, K. S., Ramamurthi, S., Saidkasimova, S. és mtsai: Intravitreal bevacizumab and augmented trabeculectomy for neovascular glaucoma in young diabetic patients. *Eye (Lond.)*, 2009, 23, 979–981.
- [16] Fakhraie, G., Katz, L. J., Prasad, A. és mtsai: Surgical outcomes of intravitreal bevacizumab and guarded filtration surgery in neovascular glaucoma. *J. Glaucoma*, 2010, 19, 212–218.
- [17] Ciftci, S., Sakalar, Y. B., Keklikci, U. és mtsai: Intravitreal bevacizumab combined with panretinal photocoagulation in the treatment of open angle neovascular glaucoma. *Eur. J. Ophthalmol.*, 2009, 19, 1028–1033.
- [18] Hasanreisoglu, M., Weinberger, D., Mimouni, K. és mtsai: Intravitreal bevacizumab as an adjunct treatment for neovascular glaucoma. *Eur. J. Ophthalmol.*, 2009, 19, 607–612.
- [19] Saito, Y., Higashide, T., Takeda, H. és mtsai: Beneficial effects of preoperative intravitreal bevacizumab on trabeculectomy outcomes in neovascular glaucoma. *Acta Ophthalmol.*, 2010, 88, 96–102.
- [20] Beutel, J., Peters, S., Lüke, M. és mtsai: Bevacizumab as adjuvant for neovascular glaucoma. *Acta Ophthalmol.*, 2010, 88, 103–109.
- [21] Jiang, Y., Liang, X., Li, X. és mtsai: Analysis of the clinical efficacy of intravitreal bevacizumab in the treatment of iris neovascularization caused by proliferative diabetic retinopathy. *Acta Ophthalmol.*, 2009, 87, 736–740.
- [22] Yazdani, S., Hendi, K., Pakravan, M. és mtsai: Intravitreal bevacizumab for neovascular glaucoma: a randomized controlled trial. *J. Glaucoma*, 2009, 18, 632–637.
- [23] Ishibashi, S., Tawara, A., Sobma, R. és mtsai: Angiographic changes in iris and iridocorneal angle neovascularization after intravitreal bevacizumab injection. *Arch. Ophthalmol.*, 2010, 128, 1539–1545.
- [24] Sugimoto, Y., Mochizuki, H., Okumichi, H. és mtsai: Effect of intravitreal bevacizumab on iris vessels in neovascular glaucoma patients. *Graefé's Arch. Clin. Exp. Ophthalmol.*, 2010, 248, 1601–1609.

(Holló Gábor dr.,  
Budapest, Tömör u. 25–29., 1083  
e-mail: hgbudapest@gmail.com)