

# Metasztatikus progresszió kezelése primer cutan és ocularis melanoma szinkrón előfordulását követően

Imrédi Eleonóra dr.<sup>1</sup> ■ Plótár Vanda dr.<sup>2</sup>  
 Szavcsur Péter dr.<sup>3</sup> ■ Pánczél Gitta dr.<sup>1</sup> ■ Melegh Krisztina dr.<sup>1</sup>  
 Schlachter Krisztina dr.<sup>2</sup> ■ Liskay Gabriella dr.<sup>1</sup>

Országos Onkológiai Intézet, <sup>1</sup>Bőrgyógyászati Osztály, <sup>2</sup>Molekuláris Patológiai Osztály,  
<sup>3</sup>Onkológiai Képző és Invazív Diagnosztikai Központ, Budapest

A melanoma előfordulási gyakorisága az életkorral nő, legnagyobb arányban a nem hispaniai fehérekben fordul elő. Bár az ocularis melanoma gyakorisága a töredéke a cutan melanomáénak – az összes melanomás eset mintegy 4%-a, éves incidenciája 0,6 : 100 000 –, a szemtumorok között a leggyakrabban előforduló malignitás. Az ocularis és a cutan melanoma együttes előfordulása irodalmi ritkaságnak számít. Közleményünkben egy 80 éves férfi esetét prezentáljuk, akinél 2008-ban cutan nodularis melanomát excidáltak. Szemészetesen 2013-ban fokozódó visuscsökkenés miatt uvealis melanomát diagnosztizáltak, amelyet brachytherapiával kezeltek. Képzővizsgálatokkal és biopsziával 2015-ben melanoma hepaticus propagatója igazolódott. A primer cutan laesio mutációanalízise BRAF V600 K típusú funkciónyerő mutációt igazolt, míg az áttétben a vad típusú gén jelenlétét mutattuk ki. Onkoteam javaslata alapján 2015 augusztusában intraarterialis májkemoterápia kezdődött, melyből 11 ciklust kapott meg, 21 napos időintervallumokkal. A beteg a kezelést jól tolerálta, mellékhatás nem jelentkezett. A 2016. februári CT a májban lévő laesio parciális regresszióját igazolta; a tizenegyedik ciklus intraarterialis májkemoterápiáját követően a beteg komplett remisszióba került, amely több mint egy évig tartott. Az ocularis és a cutan melanoma szinkrón előfordulása igen ritka, metastatikus progresszió esetén ugyanakkor az optimális onkoterápia kiválasztása komoly kihívást jelent. A két melanomatípus molekuláris patológiai háttere eltérő, amely segítheti a metastatikus laesiók eredetének azonosítását és az optimális, személyre szabott kezelés megválasztását. *Orv Hetil.* 2018; 159(16): 642–647.

**Kulcsszavak:** ocularis melanoma, uvealis melanoma, cutan melanoma, intraarterialis májkemoterápia, molekuláris patológia

## Treatment of metastatic progression following the synchronous occurrence of cutaneous and ocular primary melanomas

The incidence rates of cutaneous melanoma in non-Hispanic whites show an increasing tendency with age. While uveal melanoma in general is a rare disease, representing only 4% of all melanomas with an incidence rate of 0.6 per 100 000, it is still the most frequent malignancy of the eye. Synchronous occurrence of ocular and cutaneous melanoma is an exceptional rarity, due to the distinct genetic background of the diseases. We report the case of a 80-year-old man who underwent total excision of a cutaneous melanoma in 2008. In 2013, he was diagnosed with uveal melanoma as part of a routine work-up for reduced vision. The uveal melanoma was treated by brachytherapy. In 2015, liver metastases were suspected by routine ultrasonography. Core biopsy was carried out, and the histology confirmed melanoma metastases. The molecular analysis of the cutaneous lesion showed gain of function mutation of the BRAF V600 K gene, while we found a wild-type BRAF gene in the metastatic lesion. Based on the recommendation of the oncoteam, hepatic intra-arterial Epirubicin-Platidium therapy was introduced. He received 11 doses of intra-arterial chemotherapy (IAC), in 21 cycles. IAC was well tolerated without any catheter-related complications or toxicities. Partial regression of the hepatic metastases were documented in February 2016. After completing the eleventh cycle of intrahepatic chemotherapy, the disease remained in complete remission for over a year. The parallel occurrence of cutaneous and ocular melanoma is rare, however, the metastatic progression in such cases make the selection of optimal medical therapy challenging. The distinct genetic background of two melanoma types may help the identification of the source of the metastatic lesions, in order to guide the treatment decisions.

**Keywords:** ocular melanoma, uveal melanoma, cutaneous melanoma, intra-arterial hepatic chemotherapy, molecular pathology

Imrédi E, Plótár V, Szavcsur P, Pánczél G, Meleg K, Schlachter K, Liskay G. [Treatment of metastatic progression following the synchronous occurrence of cutaneous and ocular primary melanomas]. *Orv Hetil.* 2018; 159(16): 642–647.

(Beérkezett: 2017. december 9.; elfogadva: 2017. december 29.)

### Rövidítések

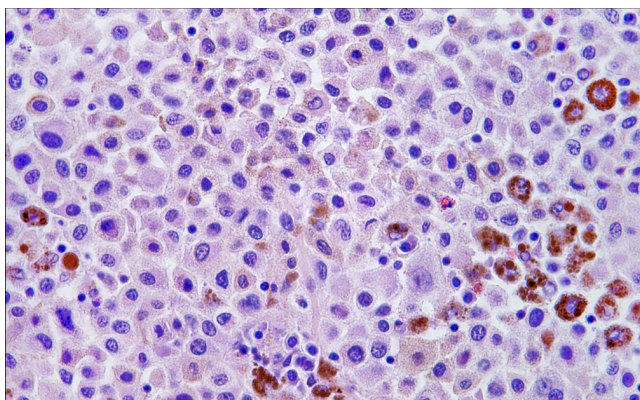
CT = komputertomográfia; CR = komplett remisszió; IHP = izolált hepaticus perfúzió; KM = cutan melanoma; LDH = laktát-dehidrogenáz; MAPK = mitogén aktiválta proteinkináz; MITF = microphthalmia asszociálta transzkripció factor; OM = ocularis melanoma; OS = teljes túlélés; PFS = progressziómentes túlélés; PKC = proteinkináz-C; UM = uvealis melanoma

A cutan melanoma (KM) életkorra standardizált incidenciája 2,3%-ról 21,6%-ra emelkedett 1990 és 2012 között, ami évente 1,6%-os incidenciameelkedést jelent. Az Amerikai Egyesült Államokban férfiaknál az ötödik, nőknél a hatodik leggyakoribb malignus daganat [1]. A KM előfordulási gyakorisága az életkorral nő, a legnagyobb arányban a nem hispániai fehérekben fordul elő. A KM becsült incidenciája Közép-Európában mintegy a hatszorosára emelkedett az 1970-es évektől 2000-ig [2]. Az incidenciának növekedése Magyarországon is jelentős, az Országos Onkológiai Intézetben 1998-ban 149, 2008-ban 377 betegnél diagnosztizáltak cutan melanomát, ami 10 év alatt 153%-os növekedést jelent [3]. Az ocularis melanoma (OM) incidenciája 0,6 : 100 000 lakos, gyakorisága messze elmarad a cutan formától. Az OM a leggyakrabban előforduló intraocularis malignitás, mely a szemben előforduló malignus tumorok megközelítőleg 70%-át teszi ki [4]. Az uvealis melanoma a leggyakrabban a chorioidea melanocytáiból (85–90%) alakul ki, de az íriszből (3–5%), illetve a ciliaris testből (5–8%) is kiindulhat [5, 6]. A korai diagnózis és a lokális kezelés kulcsfontosságú, mivel a túlélés a primer tumor méretével szignifikáns korrelációt mutat [4]. A cutan és az uvealis melanoma (UM) molekuláris biológiai szempontból különböző. A cutan melanomák 40–60%-a hordozza a BRAF V600-as mutációt, mely a mitogén aktiválta proteinkináz (MAPK) jelátviteli pálya konstitutív aktivációját okozza, ezáltal kulcsfontosságú szerepet játszik a sejtmotilitásban, -differenciációban és -proliferációban. A conjunctivamelanomák 29%-a BRAF V600 E-mutációt, 18%-a NRAS-mutációt hordoz, mely a MEK1/2 és ERK1/2 kinázokat aktiválva vezet proliferációhoz. Az íriszből kiinduló melanomák 33%-a, míg a ciliaris testből kiinduló 9%-a hordozza a c-KIT-mutációt [7]. Az uvealis melanomák 80%-ában a G-proteint kódoló GNAQ-gén, valamint a G-protein alfa-alegységét kódoló

GNA11-gén mutációja mutatható ki, melyek a tumorfejlődés korai szakaszában jelennek meg [8]. A GNAQ/GNA11 mutációk megszüntetik az intrinszik GTP-áz-aktivitást, ezáltal a Gq/11 alegységek konstitutív aktivációját hozzák létre, és végső soron a MAPK/MEK útvonalon keresztül kóros sejtproliferációt okoznak [9]. Az uvealis melanomák 47%-ában a 3-as kromoszómára lokalizálódó BAP1-es tumorszuppresszor gén inaktíváló mutációját figyelték meg, mely az UM-ek progressziójában és a metasztázisok kialakulásában játszhat szerepet [10]. Az UM incidenciája nemtől, rassztól és régióktól függő megoszlást mutat. Férfiaknál 30%-kal gyakrabban jelenik meg, mint nőknél [6]. A nem hispániai fehérekben szignifikánsan magasabb az incidenciája a fekete és az ázsiai populációhoz képest [11]. Az észak-európai országokban háromszor gyakrabban fordul elő, mint a mediterrán régióban. A KM és az OM rizikófaktorai részlegesen átfedik egymást, mint a világos bőr, a világos szem, ocularis melanocytosis jelenléte. Az uvealis melanoma lokális terápiajában a tumor vastagságától függően sebészi (enucleatio), illetve sugárterápia (brachytherapia) jön szóba, a betegek közel kétharmadában azonban a leg radikálisabb kezelés ellenére is metasztázis jelenik meg, elsődlegesen a májban (92%), ritkábban a tüdőben (31%), a csontokban (23%) és a bőrben (17%) [12]. Az uvealis melanomák a leggyakrabban hematogén úton metasztatizálnak, melynek során a primer tumor sejtei lokális invázió révén az intravasatós térbe, majd a szisztémás keringésbe jutnak. A keringő melanomasejtek astroma-sejt-eredetű faktorra válaszként a májba kerülnek, kedvező körülményeket találva túlélnek és proliferálnak [13]. A PubMed adatbázis alapos áttekintését követően a cutan és ocularis melanoma együttes előfordulására vonatkozóan mindössze három közleményt találunk [14, 15].

### Esetismertetés

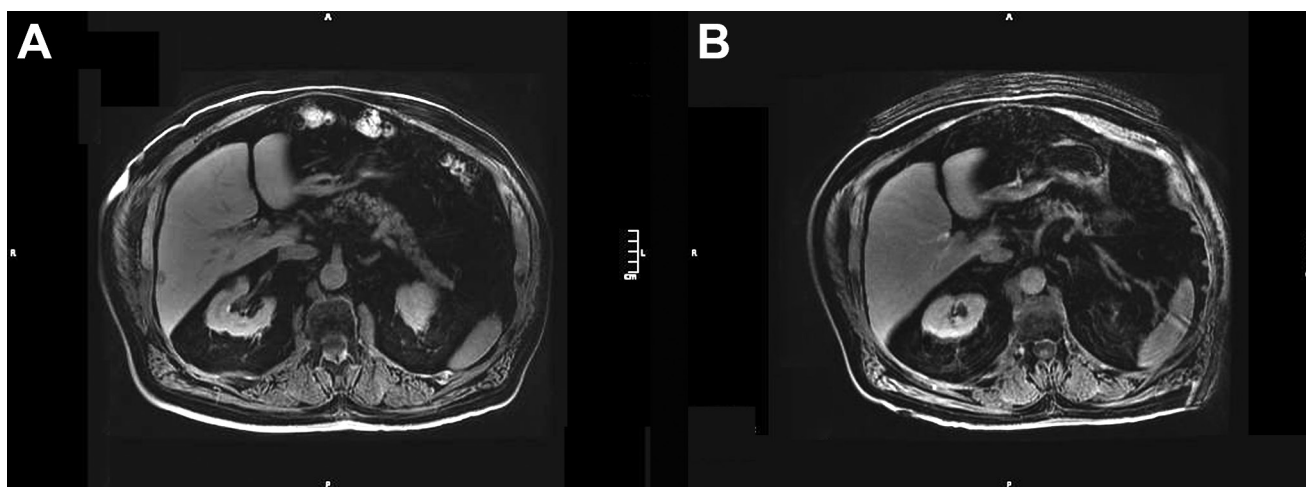
A 2008 áprilisában 80 éves, ECOG 1-es státuszú férfi beteg mellkasáról a területi sebészen Clark IV, Breslow 3,9 mm-es nodularis melanomát excidáltak. 2009. áprilisi mellkas-has-kismencedei CT a bal axillában 1 cm átmérőjű kóros nyirokcsomót véleményezett, melyből aspirációs citológiai vizsgálat melanomametasztázis citológiai képét írta le. 2009 áprilisában a bal axillaris blokkdissectiója történt, melynek során egy 3,5 cm átmérőjű nyirokcsomó került eltávolításra (*1. ábra*). A nyirokcsomó



**1. ábra** Melanomametasztázis az axillaris nyirokcsomókban (HE, 20× nagyítás). A nyirokcsomó állományát diffúz, infiltráló daganatszövet tölti ki. Az infiltráló sejtek szabálytalan struktúrájúak, nagy fokú polimorfíát mutatnak, epitheloid jellegűek, fokálisan pigmentáltak. A sejtnag kerek, a citoplazma bőséges, eosinophil, számos prominens nucleolus látható

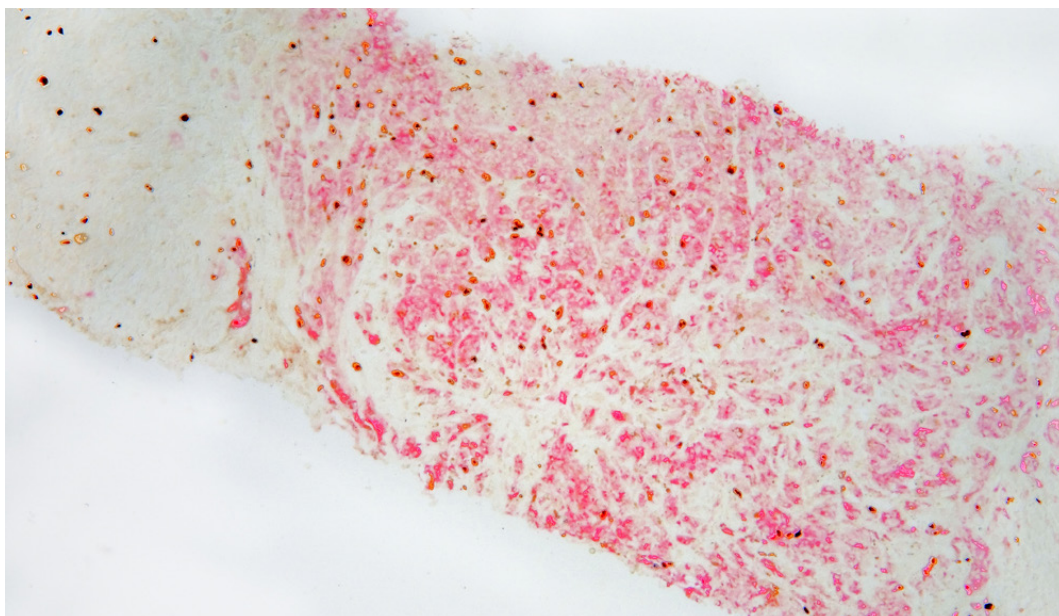
mó teljes metasztatikus érintettsége és mérete miatt adjuváns irradiációban részesült a beteg onkoteam javaslata alapján 45 Gy/2,5 Gy dózisban anteroposterior-posteroanterior mezőkből. A páciens 2010 és 2013 között rendszeresen járt onkológiai gondozásra, a képalkotó vizsgálatok kóros eltérést nem találtak, a tumormarker S100 protein és az LDH értéke a normáltartományban volt. Fokozódó látásromlás miatt 2013. februárban szemészeti vizsgálat során uvealis melanomát vélelmeztek, ezért ruténiumapplikációban részesült a debreceni Szemészeti Klinikán. Hasi ultrahang 2015 áprilisában a máj 7-es és 8-as szegmentumában kifejezetten echoszegény képleteket vélelmezett, ezért 2015 májusában máj-MRI történt, mely a máj rekeszi felszíne mentén a 7. szegmentumban egy 1,2 cm átmérőjű, a 6. szegmentumban lateralis-subcapsularisan egy 1,2 cm legnagyobb átmérőjű, T2-súlyozott képeken mérsékelten ma-

gasan halmozó két képletet ábrázolt (2. ábra). 2015 júniusában UH-vezérelt core-biopszia történt: a szövettani vizsgálat atipusos melanocytaszaporulatot írt le a májszövetben, s az elvégzett immunhisztokémiai vizsgálatok alapján a daganatsejtek S100- és Melan-A-pozitivitást mutattak (3. ábra). A primer cutan melanomából elvégzett molekuláris patológiai vizsgálat a BRAF-gén 15-ös exonjában V600 K típusú funkciónyerő mutációt detektált, míg a hepaticus áttét esetében a BRAF 15-ös exonjában, a c-KIT 11-es és 13-as exonjában, illetve az NRAS-gén 2–3-as exonjában nem igazolódott mutáció, így ezt a laesiót az ocularis melanoma metasztázisaként azonosítottuk. A 2015 júniusában végzett máj-MRI stationer állapotot vélelmezett. 2015 augusztusában 20 mg/m<sup>2</sup> dózisú Epirubicin-Platidium intraarterialis májkemoterápiát indítottunk. Seldinger-technika alkalmazásával az arteria femoralis percutan punkcióját követően, fluoroszkópiás kontroll mellett mikrokatóéterrel szelektíven kanüláltuk az a. hepatica tumort tápláló ágait, majd szelektív angiográfiát követően kemoterápiás szert juttattunk a daganat érhálózatába. A 2015. augusztusi CT-lelet alapján a májban lévő áttétek stationernek bizonyultak. A bal szemben 2015 novemberében melanomarecidíva igazolódott, ezért ruténiumreapplikáció történt. A 2016. februári CT a májban lévő laesio tekintetében RECIST 1.1 szerint 30%-os parciális regressziót igazolt. A 2016 júniusi MRI a 6. és 7. szegmentum határán szabálytalan alakú kis fokú hypervascularisatiót detektált, de egyértelmű körülírt gócot már nem különített el. A 80 éves férfi beteg 2016. júniusban a tizenegyedik ciklus intraarterialis májkemoterápiáját követően komplett remisszióba (CR) került, ezért a terápiát felfüggesztettük, s képalkotó vizsgálatokkal végzett szoros observációt javasoltunk. Kontroll-CT-vizsgálat során 2017 júniusában a májban recidíva, a tüdőben metasztázisok jelentek meg, ezért onkoteam javaslata alapján a páciens szisztémás BOLD-séma szerinti kemoterápiát kapott,



**2. ábra** T1-súlyozott MRI-felvétel 2015 májusában a máj lateralis-subcapsularis régiójában egy 1,2 cm legnagyobb átmérőjű, áttétnek megfelelő képletet írt le (A). A 2016 júniusában végzett kontroll-MRI során a laesio nem ábrázolódott (B)





3. ábra | A májból készült core-biopsziás mintában infiltratív daganatszövet látható, melynek morfológiája megegyezik a nyirokcsomó állományát kitöltő idegenszövet-szaporulattal. A daganatsejtek erős, diffúz S100- és Melan-A-pozitivitást mutatnak (10× nagyítás)

melyet gastrointestinalis mellékhatások jelentkezése miatt egy ciklus után fel kellett függesztenünk. Betegünk jelenleg anti-PD1-kezelésben részesül, amelyet jól tolerál.

### Megbeszélés

Az ocularis és cutan melanomák igen ritkán előforduló, szinkrón manifesztációja esetén komoly differenciáldiagnosztikai kihívást jelent a metasztatikus laesiók eredetének azonosítása. Míg a cutan melanomák áttétképzése limfogén és hematogén úton történik, az ocularis melanomák elsősorban a véráram útján metasztatizálnak. Esetünkben a cutan melanoma excízióját követően 60 hónappal uveális melanoma, majd ezt követően 26 hónappal májmetasztázis alakult ki. Az elvégzett molekuláris patológiai vizsgálatok a primer cutan melanomában a BRAF-gén 15-ös exonjában V600 K típusú funkciónyerő mutációt detektáltak, míg a hepaticus áttét esetében a BRAF-gén vad típusúnak bizonyult, így a metasztázist ocularis eredetűnek vélelmeztük. A beteg tizenegy ciklus intraarterialis májkeoterápiát követően, 11 hónap alatt komplett remisszióba került. Vérképe, laboratóriumi paraméterei, az LDH és az S100 tumormarker értékei a normáltartományban maradtak a kezelés alatt. A beteg közel egy évig volt teljes remisszióban.

Napjainkban a cutan melanoma legkorszerűbb kezelését BRAF-mutáció fennállása esetén a célzott terápia, illetve a BRAF vad típusának esetében az immunterápiák jelentik. Az ocularis melanomák ugyanakkor csupán a conjunctivalis kiindulású esetekben mutatnak BRAF-mutációt. Fontos, hogy a bemutatott esetben a májmetasztázisból is történt mutációmeghatározás. Bár az azo-

nos betegből származó primer és metasztatikus laesiók BRAF-státuszában is előfordulhat közel 15%-ban diszkordancia [16], az izolált hepaticus áttét jelenléte és a mutációstátuszok diszkordanciája együttesen már klinikailag elfogadható pontossággal jelölte ki a metasztázis uveális eredetét a terápia meghatározása során.

Az intraarterialis kemoterápia elméleti alapját az izolált hepaticus perfúzió (IHP) során nyert adatok jelentik. Ezen utóbbi eljárás során a máj vérellátását sebészileg izolálják, a magas dózisu kemoterápiát pedig közvetlenül juttatják a májba. Az IHP-vel kezelt betegek medián teljes túlélése 24 hónap is lehet [17]. Az intraarterialis hepaticus kemoterápia az IHP minimálisan invazív alternatívája, amely az uveális melanoma hepaticus áttéteiben alkalmazható, és a metasztatikus progresszió által érintett célszervet szelektíven kezelve a szisztémás kezeléseknél jóval kisebb dózisu citosztatikum alkalmazása mellett képes növelni a betegek túlélését. Klinikailag jelentős eredmény, hogy az intraarterialis májkeoterápia alkalmazásával komplett remissziót (CR) értünk el, míg egyéb terápiás modalitásokkal a betegek kevesebb, mint 5%-a kerül a CR állapotába [18]. Az intraarterialis perfúzió alapuló technikák terápiás hatékonyságát számos vizsgálat igazolta. A medián teljes túlélés intraarterialis májkeoterápiával 10 hónap, irodalmi adatok alapján [19]. Saját retrospektív vizsgálatunkban, melynek során 50 ocularis metasztatikus melanomás beteg adatait vizsgáltuk, intraarterialis májkeoterápia alkalmazásával a progressziómentes túlélés 7 hónap, míg a teljes túlélés 11 hónap volt a terápia bevezetésétől számítva [20]. Esetünkben a teljes túlélés az intraarterialis májkeoterápia alkalmazásával 24 hónap, mely messze meghaladja – a

napjainkban cutan melanómában igen ígéretesnek számító – immunterápiával elérhető eredményeket.

Metasztatikus uveális melanómás betegeket anti-PD1-immunterápiával kezelve a medián progressziómentes túlélés (PFS) 3 hónap, míg a teljes túlélés (OS) 5 hónap volt [21]. Az anti-CTLA4-antitest ipilimumabbal kezelt betegeknél a PFS 1,8–3 hónap, míg az OS 5,2 és 8,1 hónap [22], míg a MEK1/2 inhibitor trametinibbal kezelt uveális melanómás betegeknél a PFS 1,8 hónap volt [5]. A GNAQ-gén aktiváló mutációja, a proteinkináz-C (PKC)-útvonal konstitutív aktivációját hozza létre. A PKC-inhibitor szotrasztaurin és a MEK-inhibitor binimetinib csökkenti a tumorméretet állatkísérleti modellekben. Jelenleg Ia/II-es fázisú vizsgálatok folynak metasztatikus uveális melanómában [23]. A tirozin-kináz-inhibitor szunitinibbal elért eredményeket tekintve a medián PFS 2,76 hónap, míg az OS 6,35 hónap volt [5]. A VEGF izoformáit célzó antiangiogén bevacizumabbal és temozolomiddal kezelt betegeknél a PFS 3 hónap, míg az OS 12 hónap volt [24]. A nem szelektív, kettős támadáspontú MET- és VEGF-inhibitor kabozantinibbel a medián PFS 4,1 hónap, a medián OS 9,4 hónap volt [25].

Az uveális melanómák mintegy 47%-a hordozza a BAP1-gén inaktíváló mutációját, mely szoros kapcsolatot mutat a metasztázisképzéssel [10]. Számos malignus daganat hordozza a BAP1-es tumorszuppresszor gén mutációját, így melanómákban, mesotheliómákban, rhabdoid meningeomákban, világos sejtes veserákok 15%-ában azonosították a jelenlétét. A BAP1 tumorpre-diszpozíciós szindróma (BAP1-TPDS) esetén fokozott rizikó áll fenn uveális és cutan melanoma, mesothelioma, világos sejtes veserák és basocellularis carcinoma kialakulására. A BAP1-TPDS autoszomális domináns öröklődésmentet mutat, az érintett egyéneknél gyakran szinkron és metakron tumorokkal kell számolni [26].

A microphthalmia asszociálta transzkripció faktor (MITF) számos biológiai folyamat szabályozásában vesz részt a melanomasejtekben, így a differenciációban, a proliferációban és az invázióban. A MITF a cutan melanoma szenzitív és specifikus markere az immunhisztokémiai reakciókban, ocularis melanómák esetében is hasznos marker lehet [27]. Szelektív biológiai terápia azonban egyelőre sem a BAP1-, sem pedig a MITF-mutáció esetén nem érhető el, ami jelentősen korlátozza az alkalmazható szisztémás terápiaik körét ocularis melanoma metasztatikus progressziója esetén.

Közleményünkben az OM és a KM szinkron előfordulásának igen ritka esetét ismertettük. A két melanomatípus prognózis, kórlefolyás és molekuláris patológiai szempontból, egyaránt jelentősen különbözik. Míg cutan melanómákban a BRAF-mutáció 40–60%-ban jelen van, addig uveális melanómákban a GNAQ és a BAP1 mutációja, míg az írisz és a ciliaris test melanómáiban a c-KIT mutációja jellemző.

A molekuláris patológia térnyerése alapvetően változtatta meg a daganatos betegségek diagnosztikájának és

kezelésének lehetőségeit. Bár uveális melanoma metasztatikus progressziója esetén egyelőre nem áll rendelkezésre rutin célzott terápia, a bemutatott esetben a molekuláris diagnosztika nagy segítséget jelentett az áttét eredetének meghatározásában és ezáltal a személyre szabott, klinikailag is hatékony kezelés kiválasztásában.

*Anyagi támogatás:* A közlemény megírása, illetve a kapcsolódó kutatómunka anyagi támogatásban nem részesült.

*Szerzői munkamegosztás:* P. V., S. K.: Szöveti értékelés. Sz. P.: Az intraarterialis májkemoterápia elvégzése. I. E.: A beteg kezelése, a kézirat megszövegezése. P. G., M. K.: A beteg kezelése. L. G.: A diagnosztikus lépések, a terápia megválasztása, a beteg kezelése, a kézirat korrekciója. A cikk végleges változatát valamennyi szerző elolvasta és jóváhagyta.

*Érdekltségek:* A szerzőknek nincsenek érdekltségeik.

## Irodalom

- [1] Siegel RL, Miller KD, Jemal A. Cancer Statistics, 2017. *CA Cancer J Clin.* 2017; 67: 7–30.
- [2] Garbe C, Leiter U. Melanoma epidemiology and trends. *Clin Dermatol.* 2009; 27: 3–9.
- [3] Balatoni T, Liskay G, Miklós Z, et al. Epidemiology of malignant melanoma. Clinical experience at the National Institute of Oncology in Hungary. [A melanoma malignum epidemiológiája. Klinikai tapasztalatok az Országos Onkológiai Intézetben.] *Orv. Hetil.* 2011; 152: 1000–1006. [Hungarian]
- [4] Krantz BA, Dave N, Komatsubara KM, et al. Uveal melanoma: epidemiology, etiology, and treatment of primary disease. *Clin Ophthalmol.* 2017; 11: 279–289.
- [5] Carvajal RD, Schwartz GK, Tezel T, et al. Metastatic disease from uveal melanoma: treatment options and future prospects. *Br J Ophthalmol.* 2017; 101: 38–44.
- [6] McLaughlin CC, Wu XC, Jemal A, et al. Incidence of noncutaneous melanomas in the U.S. *Cancer* 2005; 103: 1000–1007.
- [7] Wallander ML, Layfield LJ, Emerson LL, et al. KIT mutations in ocular melanoma: frequency and anatomic distribution. *Mod Pathol.* 2011; 24: 1031–1035.
- [8] Liskay G. The developments in melanoma diagnostics. [A melanoma diagnosztikájának fejlődése.] *Magy Onkol.* 2015; 59: 68–72. [Hungarian]
- [9] Field MG, Harbour JW. GNAQ/11 mutations in uveal melanoma: is YAP the key to targeted therapy? *Cancer Cell* 2014; 25: 714–715.
- [10] Harbour JW, Onken MD, Roberson ED, et al. Frequent mutation of BAP1 in metastasizing uveal melanomas. *Science* 2010; 330: 1410–1413.
- [11] Singh AD, Turell ME, Topham AK. Uveal melanoma: trends in incidence, treatment, and survival. *Ophthalmology* 2011; 118: 1881–1885.
- [12] Lorigan JG, Wallace S, Mavligit GM. The prevalence and location of metastases from ocular melanoma: imaging study in 110 patients. *Am J Roentgenol.* 1991; 157: 1279–1281.
- [13] Grossniklaus HE. Progression of ocular melanoma metastasis to the liver: the 2012 Zimmerman lecture. *JAMA Ophthalmol.* 2013; 131: 462–469.

- [14] van Hees CL, Jager MJ, Bleeker JC, et al. Occurrence of cutaneous and uveal melanoma in patients with uveal melanoma and their first degree relatives. *Melanoma Res.* 1998; 8: 175–180.
- [15] Van Ruymbeke K, Leys A. Malignant melanoma of skin and eye in the same family: more than a coincidence? *Bull Soc Belge Ophthalmol.* 1989; 231: 149–155.
- [16] Yaman B, Kandiloglu G, Akalin T. BRAF-V600 mutation heterogeneity in primary and metastatic melanoma: A study with pyrosequencing and immunohistochemistry. *Am J Dermatopathol.* 2016; 38: 113–120.
- [17] Olofsson R, Cahlin C, All-Ericsson C, et al. Isolated hepatic perfusion for ocular melanoma metastasis: registry data suggests a survival benefit. *Ann Surg Oncol.* 2014; 21: 466–472.
- [18] Batus M, Waheed S, Ruby C, et al. Optimal management of metastatic melanoma: current strategies and future directions. *Am J Clin Dermatol.* 2013; 14: 179–1994.
- [19] Heusner TA, Antoch G, Wittkowski-Sterczewski A, et al. Transarterial hepatic chemoperfusion of uveal melanoma metastases: survival and response to treatment. *RoFo* 2011; 183: 1151–1160.
- [20] Abstracts of the 13th Congress of the European Association of Dermato-Oncology (EADO), Athens, Greece, 3–6 May 2017. *J Eur Acad Dermatol Venereol.* 2017; 31(Suppl 3): P022.
- [21] Bender C, Enk A, Gutzmer R, et al. Anti-PD-1 antibodies in metastatic uveal melanoma: a treatment option? *Cancer Med.* 2017; 6: 1581–1586.
- [22] Heppt MV, Steeb T, Schlager JG, et al. Immune checkpoint blockade for unresectable or metastatic uveal melanoma: A systematic review. *Cancer Treat Rev.* 2017; 60: 44–52.
- [23] Chen X, Wu Q, Tan L, et al. Combined PKC and MEK inhibition in uveal melanoma with GNAQ and GNA11 mutations. *Oncogene* 2014; 33: 4724–4734.
- [24] Piperno-Neumann S, Diallo A, Etienne-Grimaldi MC, et al. Phase II trial of bevacizumab in combination with temozolomide as first-line treatment in patients with metastatic uveal melanoma. *Oncologist* 2016; 21: 281–282.
- [25] Daud A, Kluger HM, Kurzrock R, et al. Phase II randomised discontinuation trial of the MET/VEGF receptor inhibitor cabozantinib in metastatic melanoma. *Br J Cancer* 2017; 116: 432–440.
- [26] Pilarski R, Rai K, Cebulla C, et al. BAP1 tumor predisposition syndrome. In: Adam MP, Ardinger HH, Pagon RA, et al. (eds.) *GeneReviews*® [Internet]. University of Washington, Seattle; (WA), Initial Posting: October 13, 2016.
- [27] Hartman ML, Czyz M. MITF in melanoma: mechanisms behind its expression and activity. *Cell Mol Life Sci.* 2015; 72: 1249–1260.

(Imrédi Eleonóra dr.,

Budapest, Ráth György utca 7–9., 1122

e-mail: nora.imredi@gmail.com)

## MEGHÍVÓ

**A Szent János Kórház és Észak-budai Egyesített Kórházak Tudományos Bizottsága** tisztelettel meghívja az érdeklődőket a következő tudományos ülésére, melyet közösen rendez az *I. Belgyógyászati és Gasztroenterológiai Osztály és a Magyar Gasztroenterológiai Társaság.*

**Időpont: 2018. május 3. (csütörtök) 14.00 óra**

**Helyszín: Szent János Kórház Auditórium – 1125 Budapest, Diós árok 1–3.**

**Téma: „Aktualitások a hepato-gasztroenterológiában”**

**Újdonságok, érdekességek, esetek**

**Üléselnök: Dr. Székely György, Dr. Lengyel Zoltán**

### Program:

<i>Dr. Pusztay Margit:</i> A C-hepatitis antivirális kezelésével szerzett legfrissebb tapasztalatok	15 perc
<i>Dr. Horváth Gábor:</i> Változások a zsírmáj megítélésében	15 perc
<i>Dr. Németh Alíz:</i> Immunológiai eltérések krónikus májbetegségekben	15 perc
<i>Dr. Tóth Gábor Tamás:</i> A bél microbiom jelentősége gastrointestinalis betegségekben	15 perc
<i>Dr. Székely György:</i> A vitaminok, a carcinogenesis és a bélflóra összefüggései	10 perc

VITA – BÜFÉ

Minden érdeklődőt szeretettel várunk.

A Semmelweis Egyetem által akkreditált rendezvény.