

Extracranialis carotis aneurysmák korszerű kezelése

Nyilas Áron dr.¹ ■ Palásthy Zsolt dr.¹ ■ Mihály Zsuzsanna dr.²
Veres-Lakos Enikő dr.¹ ■ Szeberin Zoltán dr.²

¹Szegedi Tudományegyetem, Általános Orvostudományi Kar, Sebészeti Klinika, Szeged

²Semmelweis Egyetem, Általános Orvostudományi Kar, Szív- és Érgyógyászati Klinika,
Érsebészeti Tanszék, Budapest

Bevezetés: Az extracranialis carotis aneurysma rendkívül ritka, változatos etiológiájú kór állapot, ellátása nagy kihívást jelent.

Célkitűzés: A carotisaneurysma invazív kezelésével kapcsolatos perioperatív és hosszú távú tapasztalataink elemzése.

Módszer: A Semmelweis Egyetem Szív- és Érgyógyászati Klinikáján és a Szegedi Tudományegyetem Sebészeti Klinikáján az elmúlt 13 évben carotisaneurysma miatt végzett beavatkozások adatait gyűjtöttük össze retrospektív módon. Elemeztük a betegek anamnesztikus adatait, az aneurysmák karakterisztikáját és a terápiás modalitásokat, valamint a rövid (<30 nap) és hosszú távú eredményeket.

Eredmények: Carotisaneurysma miatt 25 beavatkozás történt. A betegek átlagéletkora $57,8 \pm 15,15$ év, a férfi/nő arány 10/15 volt, 17 (68%) beteg volt tünetes. Az aneurysmák átlagos átmérője $26,8 \pm 11,25$ mm volt. A kóreredet 11 esetben (44%) atherosclerosis, 4 esetben (16%) arteria carotis interna műtét utáni állapot, ugyancsak 4 (16%) esetben fertőzés, 6 esetben (24%) pedig egyéb ok (kötőszöveti betegség, dissectio és trauma) volt. Tizenkilenc esetben végeztünk nyitott, hat esetben endovascularis műtétet. A korai halálozás 4% (egy eset) volt. Az átlagos hospitalizáció $4,52 \pm 2,38$ nap volt. Reoperációra három betegnél (12%) került sor. Négy esetben (16%) észleltünk perifériás idegi károsodásra utaló tüneteket, mindet nyitott műtétek után. Korai posztoperatív stroke nem történt. Az átlagos utánkövetési idő $41,2 \pm 38,54$ hónap volt, melynek során további öt páciens (24%) hunyt el. Az operált nyaki verőérrel összefüggésben álló halálozást nem volt. Egy stroke, egy tranziens ischaemiás attack (TIA) történt, valamint két esetben tünetmentes graftelzáródás igazolódott.

Következtetés: A carotisaneurysma kezelésében a hagyományos műtéti megoldásoknak és az endovascularis eljárásoknak egyaránt létjogosultságuk van. A változatos etiológia és a betegség ritka előfordulása miatt centrumokban történő, egyénre szabott ellátás javasolt.

Orv Hetil. 2019; 160(21): 815–821.

Kulcsszavak: carotisaneurysma, endovascularis, nyitott műtét, hosszú távú utánkövetés

Management of extracranial carotid artery aneurysm

Introduction: Aneurysm of the extracranial carotid artery is a rare condition and there is a diversity in the etiology. The proper treatment could be a real challenge for the surgeons.

Aim: Analysis of perioperative and long term results of invasive treatment for carotid artery aneurysm.

Method: A retrospective review was conducted of patients who had open or endovascular surgery due to carotid artery aneurysm through the last 13 years at the Department of Vascular Surgery of the Semmelweis University and at the Department of Surgery of the University of Szeged. Medical history, characteristics of the aneurysms, therapy and the follow-up results were reviewed.

Results: Over the study period, 25 interventions were performed due to carotid artery aneurysm. There were 10 men and 15 women with a mean age of 57.8 ± 15.15 years. Seventeen patients (68%) were symptomatic. The mean aneurysm diameter was 26.8 ± 11.25 mm. The underlying etiology was atherosclerosis in eleven (44%), prior carotid endarterectomy in four (16%), infection in four (16%) and other cause (connective tissue disease, dissection, trauma) in six (24%) cases. Nineteen patients underwent open surgery, six underwent endovascular treatment. Death within 30 days was documented in one (4%) case. The mean postoperative hospital stay was 4.52 ± 2.38 days. Three (12%) patients required reintervention postoperatively. Peripheral nerve injuries were detected in four (16%) patients, all after open surgery. No stroke was documented within 30 days. The mean follow-up was 41.2 ± 38.54 months. Five

(24%) deaths were not related to the carotid artery disease. One patient had stroke, one had transient ischaemic attack (TIA), and in two cases asymptomatic internal carotid artery occlusion was described.

Conclusion: Both open surgery and endovascular intervention can be safely applied in the treatment of carotid artery aneurysm. Considering the variable etiology and rarity, we recommend to perform the interventions in vascular surgery centres.

Keywords: carotid aneurysm, endovascular, open surgery, long-term follow-up

Nyilas Á, Palásthy Zs, Mihály Zs, Veres-Lakos E, Szeberin Z. [Management of extracranial carotid artery aneurysm]. *Orv Hetil.* 2019; 160(21): 815–821.

(Beérkezett: 2018. december 13.; elfogadva: 2019. január 8.)

Rövidítések

ACC = arteria carotis communis; ACI = arteria carotis interna; CT = (computed tomography) számítógépes tomográfia; ECCA = extracranialis carotis aneurysma; IV = intravénás; MR = mágneses rezonancia; PTFE = politetrafluoroetilén; SE = Semmelweis Egyetem; SZTE = Szegedi Tudományegyetem; TIA = (transient ischaemic attack) tranzienis ischaemiás attack; TUKEB = Tudományos és Kutatásaitikai Bizottság

Az extracranialis carotis aneurysma (ECCA) rendkívül ritka kór állapot, irodalmi adatok alapján a perifériás aneurysmáknak mindössze a 0,4–4%-át teszi ki [1]. Kialakulásának hátterében atherosclerosis, korábbi carotisműtét kapcsán létrejött álaneurysma, infekció, trauma és dissectio a leggyakoribb ok az egyéb, ritkább etiológiai tényezők mellett [2]. A merőben eltérő kialakulási mechanizmusok következtében a terápiás eljárások tervezésekor is különböző szempontokat kell figyelembe venni.

A sebészet minden ágában a minimálinvazív technikák előretörése jellemző, ami az érsebészetben az endovascularis eljárások térnyerését jelenti. Ezekkel például a műtét során felmerülő perifériás idegsérülés kockázatát lehet csökkenteni, illetve korábban operált vagy besugárzott nyakon a műtéli feltárás szövődményeit elkerülni [1]. Emellett azonban bizonyos esetekben, mint például a szeptikus álaneurysmák esetében, továbbra is a nyitott műtéli módszerek az elsődlegesek [3].

Munkánk során célul tűztük ki, hogy két magyarországi érsebészeti centrum 13 éves beteganyagában megvizsgáljuk az extracranialis carotis aneurysmák kezelési stratégiájában a hagyományos és az endovascularis eljárások eredményeit, a korai és késői halálozást, a stroke- és a reintervenció rátát.

Módszer

A Semmelweis Egyetem (SE) Szív- és Érgyógyászati Klinikáján, valamint a Szegedi Tudományegyetem (SZTE) Sebészeti Klinikáján 2006. január 1. és 2018. szeptember 10. között ECCA miatt végzett beavatkozások adatait gyűjtöttük össze retrospektív módon.

A klinikák elektronikus és papíralapú adatbázisaira, telefoninterjúkra, valamint a Magyar Angiológiai és Érsebészeti Társaság Érsebészeti Regiszterének [4] paramétereire támaszkodva megvizsgáltuk a kísérő betegségeket, a rizikófaktorokat, az etiológiai tényezőket, a tünettant, a képalkotó modalitásokat, a morfológiai és lokalizációs adatokat, a terápiás modalitásokat, valamint a rövid és hosszú távú eredményeket is.

A műtéli megoldások tekintetében felosztottuk a betegeket endovascularis módszerrel, illetve nyitott műtéli eljárásokkal kezelt csoportra. Endovascularis ellátás során fedett sztentet, illetve coilbeültetést alkalmaztunk, a nyitott műtéli módszerek az aneurysma ligatációjából, az anastomosis resectiójából és vég a véghez anastomosisból vagy interpositum beültetéséből álltak, mely utóbbi lehetett műér, saját ér vagy homograft (kadáver donorból eltávolított és krioprezervált érgraft).

Összegeztük a rövid távú (<30 nap) eredményeket: a hospitalizáció hosszát, a szövődmények előfordulását, a reintervenció igényt, valamint a perioperatív mortalitást.

A hosszú távú (>30 nap) utánkövetés során összegyűjtöttük a hosszú távú szövődményekre, a morbiditásra, a graft nyitva maradására és a mortalitásra vonatkozó adatokat.

Statisztikai elemzésre a kis esetszám és a heterogén beteganyag miatt az átlagszámítást és a szórás meghatározását alkalmaztuk.

A retrospektív adatgyűjtés a SE és a SZTE etikai bizottságainak engedélyével történt (SE TUKEB 216/2016; 263/2018-SZTE).

Eredmények

Az érintett időszakban a két érsebészeti centrumban összesen 8229 nyitott és endovascularis carotisműtét történt, melyekből 25 beavatkozás (0,3%) történt ECCA miatt (21 a SE Szív- és Érgyógyászati Klinikáján, 4 a SZTE Sebészeti Klinikáján). A beavatkozások a vizsgált időszakban egyenletesen oszlottak el (két évben nem volt beteg, a többiben 1–3), 19 nyitott és 6 endovascularis műtét történt; hibrid műtétet nem végeztünk.

1. táblázat | A betegek kísérő betegségei és preoperatív tünetei

	Összes (n = 25)	Nyitott (n = 19)	Endovascularis (n = 6)
Kísérő betegségek			
HT	16 (64%)	12 (63%)	4 (67%)
ACI-stenosis	6 (24%)	5 (26%)	1 (17%)
Aneurysma máshol	2 (8%)	2 (11%)	0
DM	4 (16%)	2 (11%)	2 (33%)
TIA/stroke	6 (24%)	5 (26%)	1 (17%)
Kötőszöveti betegség	3 (12%)	3 (16%)	0
Tünetek			
Tünetmentes	8 (32%)	5 (26%)	3 (50%)
Pulzáló terime	14 (56%)	11 (58%)	3 (50%)
Perifériás idegi diszfunkció	1 (4%)	0	1 (17%)
TIA	5 (20%)	4 (21%)	1 (17%)
Stroke	1 (4%)	1 (5%)	0
Haematoma	5 (20%)	3 (16%)	2 (33%)
Ruptura	2 (8%)	2 (11%)	0
Fájdalom	9 (36%)	8 (42%)	1 (17%)
Fejfájás	4 (16%)	3 (16%)	1 (17%)
Dysphagia	9 (36%)	6 (32%)	3 (50%)
Rekedtség	6 (24%)	4 (21%)	2 (33%)

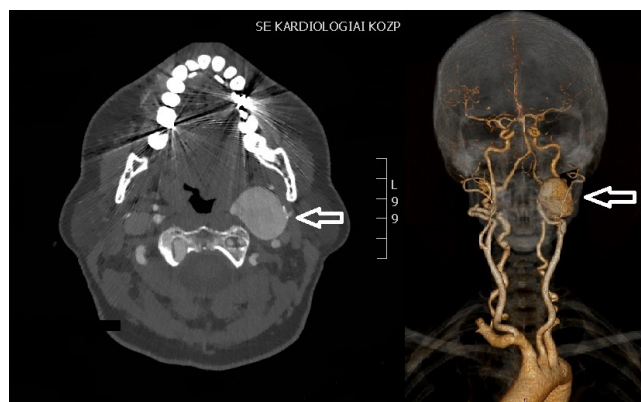ACI = arteria carotis interna; DM = diabetes mellitus; HT = hypertensio; TIA = tranzienis ischaemiás attack

Betegkarakterisztika

A betegek átlagéletkora 57,8 ± 15,15 év, a férfi/nő arány 10/15 volt. A kísérő betegségeket és a tüneteket az 1. táblázat tartalmazza.

Aneurysmakarakterisztika

Valamennyi betegünkön történt ultrahangvizsgálat, melyet egy vérzéses akut eset kivételével a pontosabb megítélés végett mindig kiegészítettünk CT-angiográfiával (20



1. ábra | Carotisaneurysmáról készült CT-felvétel (nyíl: aneurysma)

2. táblázat | Az aneurysmák morfológiája és lokalizációja

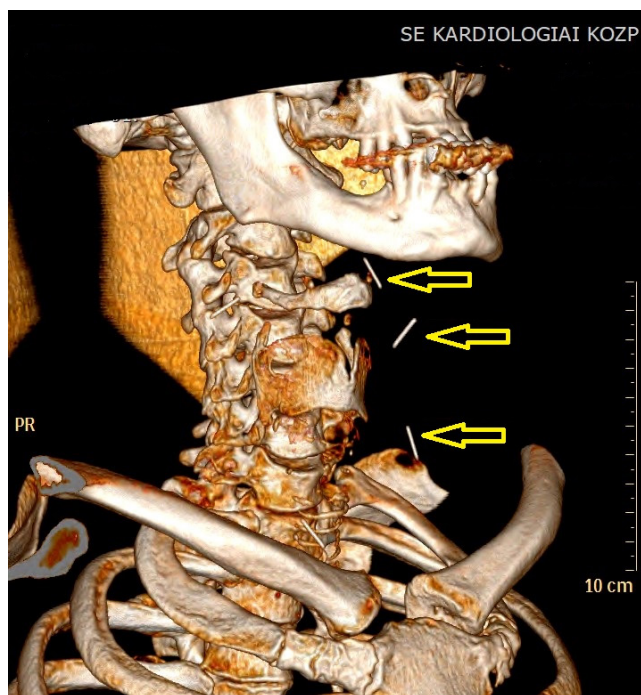
	Összes (n = 25)	Nyitott (n = 19)	Endovascularis (n = 6)
Érintett oldal			
Bal	18 (72%)	14 (74%)	4 (67%)
Jobb	7 (28%)	5 (26%)	2 (33%)
Bilaterális	0	0	0
Elhelyezkedés			
Attigah I.	12 (48%)	8 (42%)	4 (67%)
Attigah II.	5 (20%)	5 (26%)	0
Attigah III.	2 (8%)	1 (5%)	1 (17%)
Attigah IV.	1 (4%)	1 (5%)	0
Attigah V.	5 (20%)	4 (21%)	1 (17%)
Alak			
Álaneurysma	11 (44%)	8 (42%)	3 (50%)
Saccularis	12 (48%)	10 (52,6%)	2 (33%)
Fusiformis	1 (4%)	0	1 (16,7%)
Rupturált	1 (4%)	1 (5,3%)	0
Átmérő (mm)	26,8 ± 11,25	27,8 ± 10,21	23,2 ± 15,06

Attigah I. típus: izolált arteria carotis interna (ACI); Attigah II. típus: ACI + bifurcatio; Attigah III. típus: bifurcatio; Attigah IV. típus: kombinált ACI és arteria carotis communis (ACC); Attigah V. típus: izolált ACC

és/vagy MR-angiográfia (7) és/vagy digitális szubtrahciós angiográfia (3) vizsgálatot is (1. ábra).

A morfológiai és lokalizációs adatokat a 2. táblázat tartalmazza.

A leggyakrabban az atherosclerosis állt a háttérben (n = 11). Négy esetben korábbi carotisrekonstrukció követően (3 hónap, valamint 7, 10 és 11 év múlva) alakult ki az aneurysma, melyek közül egy alkalommal a 11 éve beültetett sztent szisztémás fertőzés következtében létrejött infektálódása vezetett az elváltozáshoz. Négy további betegnél szintén szepszikus szövődésként alakult ki a kórkép. Az első esetben egy intravénás (IV) droghasználó rendszeres nyaki szúrásai kapcsán jött létre álaneurysma, melynek kivizsgálása során a lágyrészekben öt darab beletört injekciós tű igazolódott (2. ábra). A másodiknál retrosternalis pótlással végzett nyelőcső-resectio után kialakult anastomosiségtelenség miatt behelyezett nyelőcsősztent diszlokációja miatt következett be az arteria carotis communis (ACC) usuratiója. A harmadik esetben hemodialíziskanül-szúrás után kialakult nyaki tályog mellett jött létre álaneurysma. Egy betegnél parapharyngealis tályog kapcsán alakult ki az elváltozás. Három betegnél kötőszöveti betegség manifesztációja volt a nyaki verőér tágulata: egyikükön ectasiás érpályát írtak le többszörös, a coronariákat is érintő aneurysmákkal, kétszer pedig a szövettani vizsgálat cysticus media degeneratiót igazolt. Egy alkalommal dissectiót követően, egyszer pedig traumát követően (nyakat ért lött sérül-



2. ábra | Intravénás droghasználó nyaki CT-je (nyilak: a lágyrészekbe beletört injeckciós tűk)

lés) alakult ki a kórkép. Egy esetben az etiológia ismeretlen maradt (akut ruptura idős, geriátriai osztályon ápolott betegnél). Az etiológiai megoszlást a 3. táblázat szemlélteti.

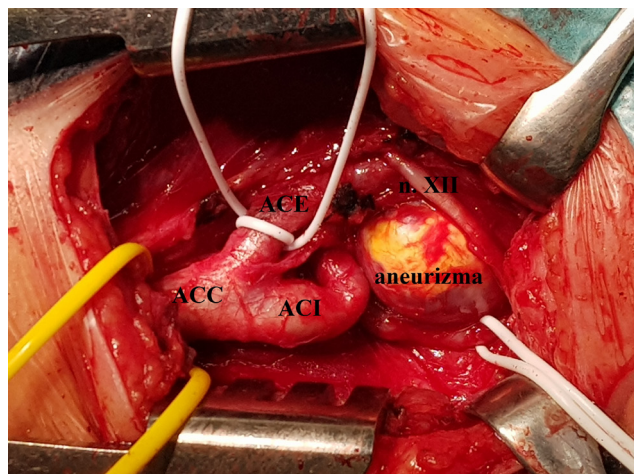
Műtéti megoldások

Három akut, három sürgető és 19, tervezett időpontban végzett beavatkozás történt.

Tizenkilencszer végeztünk nyitott műtétet, ebből kilenc esetben az aneurysma resectiója után a nagyfokú érmegtörés (kinking) miatt lehetőség volt direkt, vég a véghez anastomosis készítésére. További kilenc esetben volt szükség interpositum beültetésére, melyekhez négyszer PTFE graft, háromszor saját reverz vena saphena magna és kétszer homograft került felhasználásra. Egy

3. táblázat | Az aneurysmák kialakulásának oka

	Összes (n = 25)	Nyitott (n = 19)	Endovascularis (n = 6)
Atherosclerosis	11 (44%)	9 (47,4%)	2 (33%)
Carotisműtét után	4 (16%)	2 (10,5%)	2 (33%)
Trauma	1 (4%)	1 (5,2%)	0
Infekció	4 (16%)	3 (16%)	1 (16,7%)
Kötőszöveti betegség	3 (12%)	3 (15,8%)	0
Dissectio	1 (4%)	0	1 (16,7%)
Ismeretlen	1 (4%)	1 (5,2%)	0



3. ábra | Intraoperatív felvétel (ACC: arteria carotis communis, ACE: arteria carotis externa, ACI: arteria carotis interna, n. XII: nervus hypoglossus)

alkalommal direkt varrat behelyezése történt. A műtéti feltárást a 3. ábra szemlélteti.

Hat esetben történt endovascularis megoldás, melyek során fedett sztent került beültetésre. Egy esetben a nagyfokú kinking miatt a drót felvezetése és ezzel az endovascularis megoldási kísérlet sikertelen volt; a próbálkozás szövődményeként kialakult haematomanövedekés miatt akut nyitott műtét során az arteria carotis interna (ACI) lekötésére került sor.

Utánkövetés

Korai (<30 nap) eredmények: egy korai haláleset történt, a már említett, geriátriai osztályról akutan átvett idős beteg a technikailag sikeresen rekonstruált rupturált aneurysma ellátása után a műtétet követő kilencedik napon hunyt el. Az átlagos hospitalizáció $4,52 \pm 2,38$ nap volt. Reoperációra három betegnél került sor, egy endovascularis kísérlet utáni vérzés miatti carotislekötés, két esetben haematomaevakuáció nyitott műtétet követően. Négy esetben észleltünk agyideg-diszfunkcióra utaló átmeneti tüneteket. Korai posztoperatív stroke nem volt.

Késői (>30 nap) eredmények: a 13 évben egyenletesen megoszló esetek mellett az utánkövetés hossza átlagosan $41,2 \pm 38,54$ hónap volt. A korábban említett korai halálozás mellett az utánkövetés során további öt betegünket veszítettük el: egyiküket nyelőcsőtumor progressziója miatt, négyet pedig cardialis okból.

Négy, graftot érintő komplikáció fordult elő. Egy betegnél (mycoticus aneurysma hemodialíziskanül kapcsán) jelentkezett TIA, melynek hátterében a vénás homograft interpositum anastomosisának stenosisa igazolódott, ami miatt sztentbeültetés történt. Az IV droghasználó beteg a rekonstruktív műtét (artériás homograft) után továbbra is szúrta a nyakát, aminek következtében ismételt aneurysma, majd elzáródás alakult ki akut, nagy kiterjedésű stroke-kal. Az ACI-elzáródás

után perzisztáló álaneurysma zárását endovascularis technikával, embolisációval végeztük el. Két esetben tünetmentes betegeknél kontroll képalkotó vizsgálat során ACI-elzáródás igazolódott, melyeknek terápiás konzekvenciája nem volt. Mindkétszer vég a véghez varrattal történt eredetileg a rekonstrukció. A rövid és hosszú távú eredményeket a 4. táblázat szemlélteti.

Megbeszélés

Az ECCA rendkívül ritka malformatio, az összes carotisműtét 0,2–5%-át teszi ki [5]. Ezzel egyező módon anyagunkban a két vizsgált centrum carotisműtétének 0,3%-át tette ki a 25, ECCA miatti műtét az érintett időszakban.

A jellegzetes tünetek – mint nyaki pulzáló terime, idegi diszfunkció és fájdalom – mellett az esetek jelentős része aszimptomatikus. A cerebralis thromboembolisatiót okozó emboliaforrás, illetve a növekedés kapcsán kialakuló perifériás idegi kompresszió és ruptura potenciális veszélye miatt tünetmentes betegeknél is javasolt az invazív megoldás [6]. Konzervatív terápia alkalmazása során előforduló szövődményekre vonatkozó vizsgálatok korlátozott számban állnak rendelkezésre. *Frankhauer és mtsai* 15 év anyagát feldolgozva 141 aneurysmából 75 esetben csak gyógyszeres kezelést alkalmaztak, melyeknél átlag 33,9 hónapos utánkötés mellett nem észleltek halált vagy az aneurysmával összefüggő komolyabb morbiditást [7]. Ez alapján a konzervatív technikát biztonságosnak tartják megfelelően válogatott betegek esetében. Ezzel szemben *Welleweerd és mtsai* 1239 beteg adatait összegző metaanalízisükben a csak konzervatíván kezelt betegek (11%) esetében magasabb, 30 napos mor-

talitási és stroke-arányt találtak az invazív terápián átesettekkel összehasonlítva (mortalitási ráta: 4,67% versus 1,91%, stroke-ráta: 6,67% versus 5,16%) [2]. Kiemelik továbbá, hogy az egyéb lokalizációjú aneurysmákkal ellentétben az ECCA esetében a műtėti indikációt nem elsősorban az aneurysma mérete és az ezzel összefüggő ruptura veszélye képezi, hanem a cerebralis thromboembolisatio lehetősége.

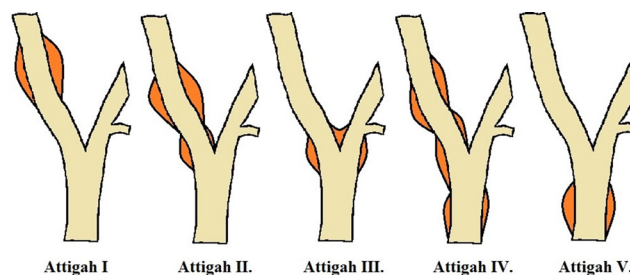
Mindezek mellett mai tudásunk szerint a gold standard terápiát a rekonstruktív ellátás jelenti [1, 2, 6].

Az ECCA morfológiáját tekintve lehet valódi aneurysma degeneratív atherosclerosis vagy kötőszöveti betegség következtében, illetve álaneurysma, melynek hátterében carotisműtét utáni állapot, infekció és dissectio is állhat. Mint arra *Van Den Berg* is rámutat összefoglaló közleményében, a leggyakoribb ok az atherosclerosis és a carotisműtét utáni állapot [8]. Anyagunkban az irodalmi adatokkal egyezően atherosclerosis és carotisműtét utáni állapotok kapcsán alakult ki a legtöbb aneurysma. Emellett a különböző okokból kialakult infekciós háttérű mycoticus álaneurysmák fordultak elő nagyobb számban. Ez utóbbi megjelenési formának az incidenciája irodalmi adatok alapján igen csekély, mintegy 20 eset/évtizedre tehető [3].

Ezen belül az IV droghasználó betegünk esetének kivételes jellegét jól jelzi *Tsao és mtsai* cikke, mely alapján lokalizációtól függetlenül a mycoticus aneurysmák esetek 0,03%-ában játszik szerepet IV droghasználat [9].

Etiológiai érdekességként megfigyelhető, hogy az aneurysmákra általánosan jellemző férfidominancia ebben a betegcsoportban nem jelenik meg, sőt több tanulmányban a női betegek aránya nagyobb [5, 10], ami a kevert etiológiai faktorokat is figyelembe véve az atheroscleroticus eredet kisebb jelentőségére utalhat a kötőszöveti betegségek szerepével szemben. Saját anyagunkban másfélszer több nőbeteg volt, mint férfi.

Attigah és mtsai [11] az ECCA morfológiai osztályozására tettek javaslatot 2009-es cikkükben, mely alapján az aneurysmák öt csoportba sorolhatók (4. ábra). Irodalmi adatokhoz hasonlóan [10] betegeink között is az I. típus fordult elő a legnagyobb számban (48%).



4. ábra Attigah-klassifikáció: I. típus: izolált arteria carotis interna (ACI), II. típus: ACI + bifurcatio, III. típus: bifurcatio, IV. típus: kombinált ACI és arteria carotis communis (ACC), V. típus: izolált ACC

4. táblázat | A rövid és hosszú távú utánkötés eredményei

Rövid távú eredmények (<30 nap)	Összes (n = 25)	Nyitott (n = 19)	Endovascularis (n = 6)
Hospitalizáció (nap)	4,52 ± 2,38	5,26 ± 2,02	2,17 ± 1,94
Szövődmények			
Vérzés	1 (4%)	0	1 (17%)
Agyidegi diszfunkció	4 (16%)	4 (21%)	0
Haematoma	2 (8%)	2 (10,5%)	0
TIA/stroke	0	0	0
Reintervenció	3 (12%)	2 (10,5%)	1 (17%)
Halál	1 (4%)	1 (5%)	0
Hosszú távú eredmények (átlag 41,2 hónap)	Összes (n = 24)	Nyitott (n = 18)	Endovascularis (n = 6)
TIA/stroke	2 (8,4%)	2 (11,2%)	0
Graftelzáródás/szignifikáns szűkület	4 (16,7%)	4 (22%)	0
Reintervenció	2 (8,4%)	2 (11%)	0
Halál	5 (21%)	3 (17%)	2 (33%)

TIA = tranziens ischaemiás attack

Műtéti megoldások

ECCA miatt Sir Astley Cooper végzett először ACC-ligatiót 1805-ben [7]. Magyarországon Balassa János végezte az első ilyen műtétet 1844. február 22-én „egy 18 éves, sápadtalkotású leányon mintegy ököl nagyságu ütérdag miatt” [12]. Az első rekonstrukciós műtétet *Dimitza* közölte 1956-ban, resectio és vég a véghez anastomosis formájában [13]. *Miyachi* nevéhez fűződik 1997-ből az egyik első endovascularis ECCA-rekonstrukcióról szóló esetriport [14]; az azóta eltelt évtizedekben ezen a területen is előtérbe kerültek a minimál-invazív eljárások [15]. Az invazív kezelés tehát manapság már egyaránt történhet endovascularis és nyitott műtéttel. Mindkét megoldás képvisel bizonyos előnyöket a másikkal szemben. Az irodalmat áttekintve számos közleményt találunk az endovascularis módszer előnyeiről a nyitott eljárásokkal szemben. *Seward és mtsai* saját öt éves anyagukat (n = 12), valamint a 2000-tól 2012-ig terjedő időszak publikációit összegezve az endovascularis megoldásokat elsődlegesnek tartják, főként traumás eredetű álaneurysmák esetén [16].

A nyitott műtéti megoldás mellett szól, hogy a lumenben levő thrombus cerebialis emboliát okozhat endovascularis procedúra során, főként valódi aneurysmák esetén [17]. *Radak és mtsai* kiemelték, hogy az aneurysma kompressziós hatása esetén a nyitott műtéttel történő resectio és a kompresszió megszüntetése javasolt [18].

A nyitott technikával szembeni legfőbb ellenérv az agyideg-károsodás lehetősége, mely irodalmi adatok alapján tág határok között, akár 44%-ban is előfordulhat [19], illetve egy összesen 1239 beteg adatait feldolgozó metaanalízis alapján átlag 11,8% [2]. Ezzel szemben az endovascularis megoldások esetén jellemzően lényegesen alacsonyabb arányban fordul elő agyideg-károsodás; egy 224 beteg adatait összegző metaanalízis alapján 0,5%-ban [1]. Betegeinknél négy esetben észleltünk agyideg-diszfunkciót, mely a teljes anyag tekintetében 16%-ot, a nyitott műtéten átesett betegek esetében 21%-ot jelentett, mely az irodalmi adatokkal jól korrelál. A károsodás minden esetben átmeneti jellegű volt.

A legtöbb közlés az aneurysma koponyaalaphoz való közelsége esetén endovascularis megoldást javasol [1, 19], azonban például *Davis és mtsai* fiatal betegen kettős mandibulaosteotomia mellett idegsérülés nélküli jó kozmetikai eredményt adó nyitott műtéti technikát közöltek egy 5 cm-es aneurysma rekonstrukciós műtéte kapcsán [20]. Anyagunkban az ACI distalis szakaszán elhelyezkedő aneurysmák esetében sem volt szükség mandibularesectio végzésére.

A terápia tekintetében is különálló csoportot képeznek az infekció talaján kialakuló mycoticus álaneurysmák. *Pirvu és mtsai* 2013-ban az addig közölt 100 beteg eredményeit elemezve 10%-os perioperatív mortalitást találtak, szemben a konzervatív kezelés 70–90%-os halálozással. Következtetésként az aneurysma resectióját és vénás grafftal történő interpozíció készítését javasolták

tartós antibiotikumterápia mellett, a szintetikus graftok alkalmazásának kerülésével [3]. Az ugyancsak idegen anyag beültetésével járó endovascularis ellátás ezekben az esetekben csak kivételesen, a nyitott műtéti technikára való teljes alkalmatlanság esetén jöhet szóba [21]. Gyakorlatunkban is nyitott műtéti megoldásokat alkalmaztunk, egy nyelőcsősztent-usuratióval kapcsolatos eset kivételével, amelynél a beteg általános állapota csak az endovascularis ellátást tette lehetővé.

Az infekció talaján kialakuló álaneurysmák csoportján belül külön kategóriát képeznek a korábbi carotisszent vagy műér/folt felülfertőződése kapcsán kialakuló esetek. Egy 1997 és 2017 közötti közléseket feldolgozó összefoglaló közlemény a fertőzött műér vagy sztent eltávolítását, valamint vénával való rekonstrukcióját javasolja [22]. Nyitott műtét után infektálódott graftok (140 eset) eltávolítása kapcsán 12,5%-ban agyideg-károsodást, 6,7%-ban stroke-ot, valamint 3,6%-ban reinfekciót találtak. Szentinfekciók esetében (n = 12) alkalmazott sztenteltávolítás és vénás rekonstrukció során 9,1%-os intraoperatív mortalitást, 18,2%-os stroke-rátát, valamint 9,1%-os reinfekciót írtak le. Anyagunkban egy betegnél alakult ki évekkel az intervenció megoldást követően szisztémás fertőzés következtében a behelyezett sztent infektálódása, majd álaneurysma. Az aneurysma resectióját és a szintetikus anyag eltávolítását követően vénás interpositummal történt a rekonstrukció.

Utánkövetés

Irodalmi adatok szerint az endovascularis technika előnyösebb a posztoperatív hospitalizáció tekintetében [10], ami a mi vizsgálatunk során is igazolódott. Ennek értékelésekor azonban az igen vegyes etiológiai hátteret nem hagyhatjuk figyelmen kívül. A korábbi carotisműtét vagy trauma mellett kialakuló álaneurysma sztenttel történő ellátása után gyorsabb felépülés várható, mint egy infektálódott környezetben végzett nyitott műtét után.

A hosszú távú eredmények általánosságban nem különböznek a két módszer tekintetében. *Li és mtsai* 224 beteg feldolgozó összefoglaló cikkben középtávon „hasonló, ha nem jobb” eredményeket találtak endovascularis megoldás esetén. Tizenöt hónapos utánkövetés mellett 93,2%-os sztentgraft-nyitvamaradást találtak [1]. *Ni és mtsai* nem találtak szignifikáns különbséget a nyitott és az endovascularis eljárás között a hosszú távú eredmények terén, sem a teljes, sem a stroke-mentes, sem a reintervenciómentes túlélés vonatkozásában [10]. *Welleweerd* 1239 beteget feldolgozó összefoglaló közleményében a hosszú távú utánkövetés során bekövetkezett halálesetek 83%-a nem függött össze az aneurysmával [2]. Anyagunkban aneurysmával összefüggő haláleset nem volt, egy esetben alakult ki stroke-ot okozó graftelzáródás az ismertett drog fogyasztó további abúzusai kapcsán. Két esetben tünetmentesen záródott el a graft, egy esetben pedig reverzibilis tünetek kapcsán derült fény szűkületre, mely intervenció megoldással orvosolható volt.

5. táblázat | A beavatkozás megválasztásakor mérlegelendő főbb szempontok

	Nyitott	Endovascularis
Nagyfokú kinking	+	
Thrombus tartalmazó valódi aneurysma	+	
Carotisműtét után/traumás eredetű álaneurysma		+
Infekciós etiológia	+	
Koponyaalap közelsége		+
Korábbi műtét, irradiáció a nyakon		+
Agyideg-kompresszió jelenléte	+	

Következtetés

Napjaink modern érsebészetében általánosságban elsőként választandók betegünk számára a minimálinvazivitás számos előnyét kínáló endovascularis megoldások. Ennek a ritka, de igen heterogén kórképnek a kezelésében bizonyos indikációs körben – infektiós eredet, lokális kompresszió, kedvezőtlen anatómia – azonban mégsem javasolt az intervenció technikák alkalmazása, szemben az ilyen esetekben biztonságosabb, jobb rövid és hosszú távú eredményeket nyújtó nyitott rekonstrukciós műtétekkel.

Összegzésként elmondhatjuk, hogy az ECCA ellátása a korszerű katéteres módszerek megjelenését követően továbbra is nagy szakmai kihívást jelent az érsebészet számára. Minden esetben számos szempontot figyelembe véve (5. táblázat) egyedi terápiás tervet kell készíteni. Az ellátás összetettsége miatt kifejezetten ajánlott a betegnek a mindkét terápiás modalitásban megfelelő jártassággal bíró centrumokban történő individuális ellátása.

Anyagi támogatás: A közlemény megírása anyagi támogatásban nem részesült.

Szerzői munkamegosztás: Ny. Á.: Tervezés, adatgyűjtés, elemzés, a kézirat szövegezése. P. Zs., M. Zs.: A kézirat átnézése, javítása. V.-L. E.: Adatgyűjtés, a kézirat átnézése, javítása. Sz. Z.: Tervezés, a kézirat átnézése, javítása, jóváhagyása. A cikk végleges változatát valamennyi szerző elolvasta és jóváhagyta.

Érdeklőségek: A szerzőknek nincsenek érdeklőségeik.

Irodalom

- [1] Li Z, Chang G, Yao C, et al. Endovascular stenting of extracranial carotid artery aneurysm: a systematic review. *Eur J Vasc Endovasc Surg.* 2011; 42: 419–426.
- [2] Welleweerd JC, den Ruijter HM, Nelissen BG, et al. Management of extracranial carotid artery aneurysm. *Eur J Vasc Endovasc Surg.* 2015; 50: 141–147.

- [3] Pirvu A, Bouchet C, Garibotti FM, et al. Mycotic aneurysm of the internal carotid artery. *Ann Vasc Surg.* 2013; 27: 826–830.
- [4] Szeberin Z, Hidi L, Kováts T, et al. Report of the 2013 data of the Hungarian Vascular Registry. [Az Érsebészeti Regiszter 2013-as adatainak elemzése.] *Magy Seb.* 2014; 67: 362–371. [Hungarian]
- [5] Garg K, Rockman CB, Lee V, et al. Presentation and management of carotid artery aneurysms and pseudoaneurysms. *J Vasc Surg.* 2012; 55: 1618–1622.
- [6] El-Sabroun R, Cooley DA. Extracranial carotid artery aneurysms: Texas Heart Institute experience. *J Vasc Surg.* 2000; 31: 702–712.
- [7] Frankhauser GT, Stone WM, Fowl RJ, et al. Surgical and medical management of extracranial carotid artery aneurysms. *J Vasc Surg.* 2015; 61: 389–393.
- [8] Van Den Berg JC, Engelberger S. Endovascular treatment of extracranial carotid artery aneurysms. *J Cardiovasc Surg (Torino).* 2015; 56: 547–557.
- [9] Tsao JW, Marder SR, Goldstone J, et al. Presentation, diagnosis, and management of arterial mycotic pseudoaneurysms in injection drug users. *Ann Vasc Surg.* 2002; 16: 652–662.
- [10] Ni L, Weng H, Pu Z, et al. Open surgery versus endovascular approach in treatment of extracranial carotid artery aneurysms. *J Vasc Surg.* 2018; 67: 1429–1437.
- [11] Attigah N, Küllkens S, Zausig N, et al. Surgical therapy of extracranial carotid artery aneurysms: long-term results over a 24-year period. *Eur J Vasc Endovasc Surg.* 2009; 37: 127–133.
- [12] Schoepf A. (ed.) Hungarian physician-surgical and natural science yearbooks. [Évkönyvek, Magyar orvos-sebészeti s természettudományi.] Buda, 1844; Vol. 1, p. 151. [Hungarian]
- [13] Dimtza A. Aneurysms of the carotid arteries; report of two cases. *Angiology* 1956; 7: 218–227.
- [14] Miyachi S, Ishiguchi T, Taniguchi K, et al. Endovascular stenting for pseudoaneurysms of the cervical carotid artery. *Interv Neuroradiol.* 1997; 3(Suppl 2): 129–132.
- [15] Zhou W, Lin PH, Bush RL, et al. Carotid artery aneurysm: evolution of management over two decades. *J Vasc Surg.* 2006; 43: 493–496. Discussion 497.
- [16] Seward CJ, Dumont TM, Levy EI. Endovascular therapy of extracranial carotid artery pseudoaneurysms: case series and literature review. *J Neurointerv Surg.* 2015; 7: 682–689.
- [17] Pulli R, Dorigo W, Alessi Innocenti A, et al. A 20-year experience with surgical management of true and false internal carotid artery aneurysms. *Eur J Vasc Endovasc Surg.* 2013; 45: 1–6.
- [18] Radak D, Tanaskovic S. Re: ‘Management of extracranial carotid artery aneurysm’. *Eur J Vasc Endovasc Surg.* 2016; 51: 157.
- [19] Rosset E, Albertini JN, Magnan PE, et al. Surgical treatment of extracranial internal carotid artery aneurysms. *J Vasc Surg.* 2000; 31: 713–723.
- [20] Davis L, Zeitouni A, Makhoul N, et al. Surgical exposure to control the distal internal carotid artery at the base of the skull during carotid aneurysm repair. *Ann Vasc Surg.* 2016; 34: 268.e5–268.e8.
- [21] Baril DT, Ellozy SH, Carroccio A, et al. Endovascular repair of an infected carotid artery pseudoaneurysm. *J Vasc Surg.* 2004; 40: 1024–1027.
- [22] Lejay A, Koncar I, Diener H, et al. Post-operative infection of prosthetic materials or stents involving the supra-aortic trunks: a comprehensive review. *Eur J Vasc Endovasc Surg.* 2018; 56: 885–900.

(Nyilas Áron dr.,
Szeged, Semmelweis u. 8., 6725
e-mail: aron.nyilas@gmail.com)