

Zárójelentés – Részletes beszámoló**1.Klinikai eseteken végzett tudományos munka**

A tanulmány formája: olyan subchondralis csontcisztás esetek kiválogatása, ahol a konzervatív gyógykezeléssel hosszabb idő alatt sem sikerült eredményt elérni.

Rendelkezésre álló állatok: 12 ló (1-12 éves korúak)

Módszer: négy különböző lokalizációval sikerült szubchondralis cisztás eseteket összegyűjteni. Öt esetben a ciszták a femur medialis, egy esetben a laterális condylusán, hat további esetben a csüdízületben a metacarpus (5) illetve a metatarsus(1) teherviselő ízületi felszínén helyezkedtek el. Az osteochondralis autograft transzplantációhoz (Mozaikplasztika) a graftokat a femur medialis trochleájának abaxiális felszínéről vettük, minden esetben egészséges ízületből. A graftok implantációja miniartrotómiából vagy artroszkópos kontroll alatt történt a lokalizációtól és az elváltozás kiterjedtségétől függően.

Eredmények:

1. táblázat Subchondralis cystás elváltozások klinikai eseteinek összefoglalása (Vet Surg)

#	fajta	kor (év)	Haljitási próba		Cysta helyeződése	Más kapcsolódó elváltozás	ok
			preop	Postop *			
1	AT	2	5/6	3/6	MFC	-	ismeretlen
2	Ü	3	5/6	1/6	MFC	-	ismeretlen
3	MSL	12	6/6	4/6	MFC	Meniscus szakadás	ismeretlen
4	MSL	1	6/6	2/6	LFC	-	Trauma
5	Hannoveri	6	5/6	1/6	MFC	-	ismeretlen
6	MSL	3	3/6	0/6	MFC	-	ismeretlen
7	Ü	1.5	5/6	0/6	MC3	-	Trauma?
8	MSL	1	5/6	2/6	MC3	csüdízületi OCD	ismeretlen
9	Ü	2	5/6	0/6	MC3	-	ismeretlen
10	Ü	1	5/6	2/6	MC3	csüdízületi OCD	ismeretlen
11	MSL	8	5/6	-	MT3	-	Trauma

* 6 hónappal a transzplantációt követően

AT angol telivér

Ü ügető

MSL magyar sport ló

Minden ló mozgása javult a műtétet követően; 11 ló esetében a graftok sikeresen inkorporálódtak a környezetükbe, 8 ló visszatért korábbi aktivitásához, vagy a korábnál magasabb szintű teljesítményre volt képes. Az artroszkópos kontroll vizsgálatok (5 esetben) a

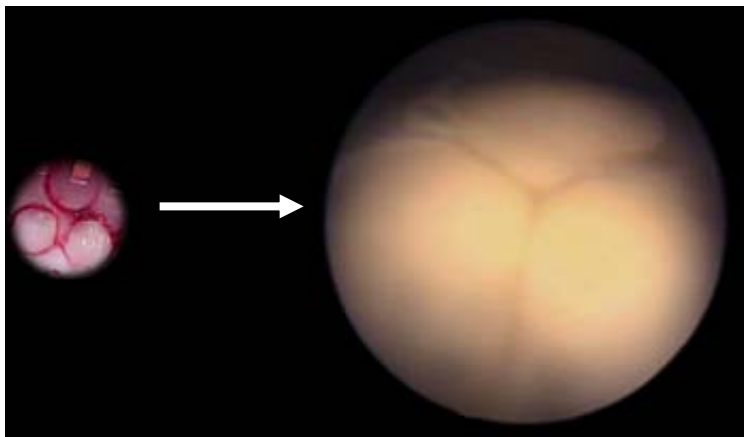
sérült ízfelszín sikeres rekonstrukciójáról tanúskodtak. Egy ló esetében elhúzódozó graft inkorporációt tapasztaltunk a beültetéskor vétett technikai hiba miatt, de ez a ló is tünetmentessé vált a későbbiekben. Egy ló esetében négy év tünetmentes munka után tapasztaltunk recidivát. Egy tenyészmén esetében több együttes probléma előfordulása miatt (medialis meniscus sérülés) az állat tenyésztését sikerült csak megmenteni.

Következtetések: Érdemes minimum egy graffal többet nyerni a donor területről annak érdekében, hogy egy rosszul sikerült beültetés esetén az egy ráfűréssel, valamint új graft beültetésével korrigálni lehessen. A humán gyakorlatban bevált „segédfuraton” keresztüli szintbe emelése a túl mélyre sülyedt graffnak lovon nem kivitelezhető, mert az azonnali teherviselés miatt egy elmozdított graft a mikromozgások fokozott veszélyének van kitéve, mely elhúzódozó graft inkorporációhoz, rosszabb esetben a graft kilökődéséhez vagy reszorpciójához vezethet.

A csüdizület esetében fontos, hogy max. 1mm-rel fűrjünk mélyebbre, mint a beültetendő graft hosszúsága, annak érdekében, hogy minimális holttérrel hagyjunk a beültetett graft és környezete között.

Igen lényeges a subchondralis csontciszta esetében, hogy min. 10 mm-rel átfűrjünk a cisztát körülvevő szklerotizáló gyűrűt. Az átültetett graffnak ugyanis megfelelő stabilitásra van szüksége egészséges csont környezetben. Az elváltozott, defektes, fibrózus szövet nem biztosít megfelelő stabilitást a beültetett osteochondralis hengernek, valamint a tájék revaszkularizációja is hiányos lesz. Ez a helyzet leginkább a ciszta centrális részén a legkifejezettebb. A 10. számmal jelölt lovonk esetében valószínűleg a szklerotizáló gyűrű nem teljes átfűrése okozta a ciszta későbbi kiújulását.

A különböző típusú beültetések során nyert tapasztalataink alapján arra a következtetésre jutottunk, hogy elsősorban a femur medialis condylusa esetében a beültetendő graffokat érdemes egymástól kb. 1-2 mm távolságban beültetni. Az egymáshoz túl közel ültetett graffok esetében a porckúszás jelensége miatt a graft sapkák egymásra csúszhatnak ill. elődomborodnak, ami a porcrétegek egymásra lapolódásához, valamint nem megfelelő porcporc kapcsolathoz vezet. Ezzel ellentétben az egymástól 1-2 mm távolságban beültetett graffok egymásba olvadnak 6-8 hónap teherviselő mozgást követően, egy korrekt, kongruens felszín képezve (ld. 1. ábra).



1. ábra: a 3. számmal jelölt betegünk, melynél 6 hónappal a beültetés után a porckúszás jelenségét lehet megfigyelni, a porcsapkák egybeolvadásával.

Összefoglalva elmondhatjuk, hogy mindenképp megfontolandó az osteochondralis autograffok beültetésének lehetősége olyan subchondralis ciszta esetekben, ahol a konzervatív kezelés hatására nem érünk el javulást.

Klinikai relevancia: A femur mediális condylusának valamint a metacarpus/metatarsus hozzáférhető teherviselő felszínei alatt található subchondralis ciszta elváltozások gyógykezelésénél a „Mozaikplasztika” elnevezésű eljárás egy javasolható gyógykezelési eljárás lovon.

II/2. Csüdízület ízfelszín rekonstrukciója autológ osteochondralis transzplantatio segítségével lovon

10 ló esetében végeztünk autológ osteochondralis transzplantatit a metacarpusok teherviselő ízületi felszínébe. Donor areaként az ipsilateralis medialis femur condylusát használtuk. A lovak 3-4 éves korú állatok voltak.

Az állatok sántaságának alakulása a műtéteket követően A műtéteket követően vizsgáltuk az állatokat mozgásukban. Általánosságban elmondható, hogy a beültetések után a lovak enyhe- közepes fokú (2/5 - 3/5) sántaságot mutattak a recipiens végtagra az első 2-6 hétben, míg a donor végtagok esetében enyhe (2/10)- igen enyhe 5/10), és több esetben (3/10) semmilyen mozgászavar nem volt megállapítható a donor végtagokon. A lovak többsége (7/10) 2-6 héttel a műtétet követően már nem mutatott mozgászavart. A három, hosszabb ideig enyhe- közepes fokú sántaságot mutató ló esetében ez a sántaság a három lóból kettőnél 4-6 hónap elteltével megszűnt, míg egy esetben 1/5 fokozattal végig megmaradt. A két ló esetében, melyek 4-6 hónapon át sántítottak, a sántaság oka nagy valószínűséggel egy technikai hiba volt, nevezetesen a kisebb lateralis condylusok esetében a külső furatok érintették a collateralis szalaggödröt, ezáltal egy ablakot nyitva a henger alakú furat falában, részben roncsolva a collateralis szalagot tapadás helyén. Az egyetlen lónál, mely a kísérlet teljes hossza alatt enyhe fokú sántaságot mutatott, radiológiailag és CT vizsgálatok segítségével egyaránt megállapítást nyert, hogy a hármaskarpalis csont dorsoproximalis területén valamint az epiphysis spongiózus állományában intenzív csontátépülés indult meg. Ennek okát a fúrás során nem megfelelően hűtött fúró következtében a fúrt csatorna beégésével, és ezáltal a csatorna falának necrotizálódásával magyaráztuk.

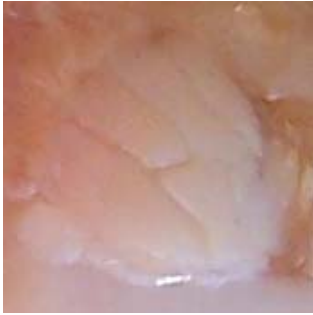
A donor csatornák esetében, a négy vételi csatornából két esetben „Polyactive” dugókat helyeztünk be, míg a másik két donor csatorna esetében az üreget üresen hagytuk.

Vizsgáltuk a recipiens areákat, ahol a beültetések három különböző módon történtek. A beültetett 10 ízületből 3, 3, ill. 4 esetben a három graftot közvetlenül egymás közelében, 2 ill. 4 mm távolságban helyeztük el egymástól úgy, hogy kettő graft között egy porcfoosztott területet is létrehoztunk akkor, ha köztük 2 ill. 4 mm volt a távolság.

Az állatok végleges elaltatását követően a donor valamint recipiens területeknek elvégeztük a makroszkópos, radiológiai, komputertomográfias, valamint szövettani és biokémiai vizsgálatát.

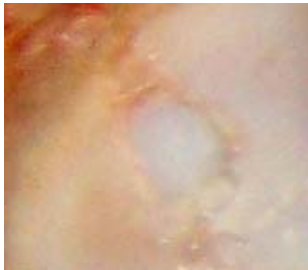A donor areák vizsgálata során enyhe ízületi effúzió volt megállapítható az érintett femoropatelláris ízületben a postoperatív 2-6 hétig. A donor areák arthroscopos, valamint makroszkópos vizsgálata során az ízfelszínnek a környéki területtel kongruenssé váltak. A 6.5 mm átmérőjű 45 db csatorna esetében összesen 4 alkalommal nem fedte porc a csatornákat két év elteltével (de mind a négy csatorna polyactive dugóval ellátott volt). A 16 db 8.5 mm átmérőjű csatorna esetében szintén négy alkalommal tapasztaltuk, hogy a porc nem tudott rákúszni a kitöltődő csatorna felszínére. Érdekes módon ez a négy csatorna mind egy lónak egyazon térdében fordult elő.

A recipiens területek makroszkópos vizsgálata a különböző átültetéseknek megfelelően igen változatos eredményt hozott. Ismételt megállapítható volt, hogy a porc felszín igyekszik alkalmazkodni a megváltozott körülményekhez. A beültetett 6.5 mm graftok esetében jól látható volt, hogy a nem megfelelő beültetés (a porcsapka megrepedt, vagy túlzottan szorult, ezért a megengedettnél nagyobb erővel kellett süllyeszteni stb), még két év elteltével is jól látható volt (ld. 2. ábra).



2. ábra Két éves átültetett porcsapka, a beültetés óta fenálló porcrepedésekkel.

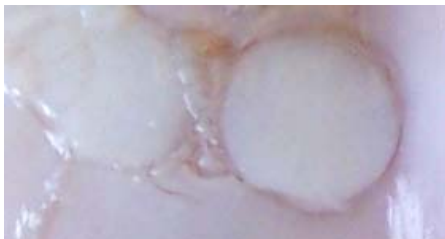Mindazonáltal a lovak sántaság mentesen jártak, sőt a provokációs próbákra is csak enyhe fokú pozitívítást mutattak. Az átültetett porc felszínének esetében a túl mélyre süllyesztés jelentette a legnagyobb problémát. Azon esetekben, mikor a porcsapkák a felszínnel párhuzamosan kerültek teljes területükben akár csak néhány tized milliméterrel mélyebbre, mint a környéki ízfelszín, a környéki porc igyekezett ránőni a felszínre, és egy kissé rongyolt szélű, a graft porcsapkájával porcos összeköttetést kialakítani nem tudó kapcsolat jött létre, sok helyütt dupla porcréteggel (ld. 3. ábra).



3. ábra Az ízfelszínnel párhuzamosan mélyre süllyesztett graftok esetében jól látható a környéki porc sapka fölé kúszása.

Érdekes módon, a ferdén beültetésre kerülő néhány esetben, a szervezet kozmetikailag sokkal elfogadhatóbb felszín hozott létre. A bizonyosságot csak a szövettani eredmények elkészülte után fogunk tudni mondani, de annyi már most is biztosan látszik, hogy a szervezet porcszövettel töltötte ki az inkongruenciát. Ezen esetekben viszont a ránövő porc szorosabb kapcsolatot hozott létre az alatta fekvő átültetett porccal.

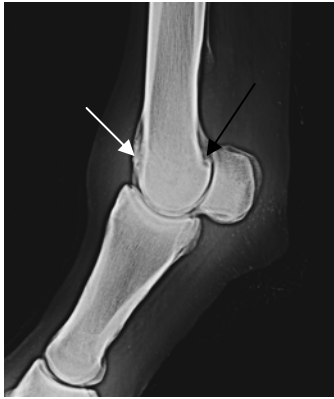A porcfosztott területekre viszont csak ímmel-ámmal nőtt vissza egyenetlen felszínű és sokszor felrostozódott rostos jellegű porc (ld. 4. ábra)



4. ábra Az egymástól 2 mm-re behelyezett porcsapkák kb. 1 mm-t közeledtek egymáshoz a porckúszás jelensége miatt, a továbbra is szabadon maradt terület viszont egyenetlen rostos porccal pótlódott.

Ebből arra lehet következtetni, hogy a porchiányok pótlása esetén érdemes minden hiányt átültetéssel pótolni, mert a szervezet kisebb teherviselő felszínének esetében sem képes azt lovon sem megfelelő minőségű és mennyiségű porcszövettel befedni.

Radiológiai vizsgálatok eredményei: A negatív eredményű preoperatív digitalis luminescenciás radiológiai felvételek jó összehasonlítási alapul szolgáltak a műtétek utáni állapotok radiológiai vizsgálatához. Több esetben (10/6) állapítottunk meg enyhe ill. közepes fokú osteoarthritisre utaló radiológiai elváltozásokat (a peremszéli rész kicsőrösödése, a McIII. dorsalis felszínén, valamint a csücsont dorsoproximalis peremén új csontképződés, a palmaroproximalis supratrochlearis terület kezdeti lysis (ld. 5. ábra).



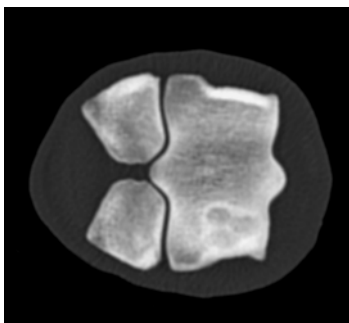
5. ábra Egy éves postoperatív lateromedialis röntgen felvétel egy transplantation átesett csüdizületről. A fehér nyíl a hármaskarpális csont dorsoproximális területének átalakulását mutatja. A fekete nyíl kezdődő supracondylaris lysisre hívja fel a figyelmet.

A radiológiai elváltozások nem minden esetben álltak arányban az ugyanazon végtagról készített komputer tomográfiás, valamint makroszkópos elemzésekkel. Mint már korábban említettem, két év elteltével mind a 10 ló lépésben ügésben és vágásban szabadon mozgott, sántaságot náluk egy kivételtől eltekintve (ahol kemény talajon megvezetve 1/5 fokozatú sántaságot lehetett megállapítani) nem lehetett tapasztalni.

Ennek ellenére az osteoarthritis kezdeti jeleit mutató radiológiai valamint makroszkópos elváltozások (a porc felszínén kialakuló „macskakarmolás” szerű kimaródások, melyek a végtag tengelyével és az ízület mozgási irányával párhuzamos lefutást mutattak) sem megnyugtatóak. További vizsgálatok szükségesek annak felderítésére, hogy mely tényezők játszanak közre abban, hogy ugyanazon beavatkozás esetében az egyik ízület esetében kifejezett osteoarthritisre utaló elváltozások jönnek létre, míg egy másik esetben semmilyen radiológiai ill. makroszkóposan detektálható elváltozást sem tapasztalunk. Feltehetően az összes átültetett porc területéről vett szövettani minta elemzése közelebb fog tudni vinni bennünket a közeljövőben a megoldáshoz.

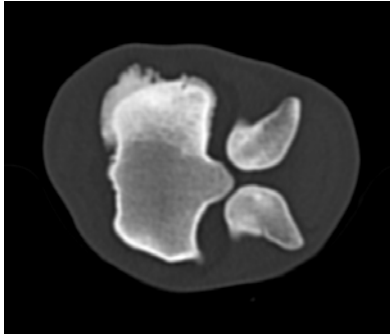
Komputertomográfiás vizsgálatok eredményei: Az átültetésen átesett ízületek 80%-ában sikerült CT elemzéseket is kiviteleznünk ezen tanulmány során. Sajnos technikai okok lehetetlenné tették két esetben, hogy a CT elemzéseket elvégezzük.

A már radiológiai vizsgálatok alkalmával is tapasztalt elváltozásokon felül a transzplantált graftok körül kialakult szklerotizáló réteg vastagságát, valamint a distális epiphysis trabekuláris szerkezetének megtartottságát vizsgáltuk. Egyes esetekben (6/10) igen szép, a graftokat tökéletesen befogadó csontágyat tudtunk megállapítani (ld. 6. ábra),



6. ábra Transversalis metszési sík, melynél jól megfigyelhető a hármaskarpális csont laterális trochleájába beültetett három graft keresztmetszeti képe, őket körülvevő szolid sclerotizáló gyűrűvel. Érdeemes megfigyelni, hogy a metacarpus egyéb területein semmilyen változást nem tapasztalható a trabekuláris szerkezetet illetően.

míg a már korábban említett egyetlen, végig enyhe fokú sántaságot mutató ló esetében a csontállomány nagy fokú átépülését, valamint sclerotizálódását figyelhettük meg (ld. 7. ábra)



7. ábra Ezen a szintén transversalis metszési síkú felvételen igen jól látható az erőteljes periostalis reakció, valamint a metacarpus distalis epiphysisének nagy fokú belső átépülése, a szivacsos állomány sclerotizáltsága, egyenetlensége. Az átépülés inkorporálta az átültetett graftot is, oly mértékben, hogy nem is igen tudjuk környezetétől elkülöníteni.

Összességében elmondható, hogy az eddig elvégzett vizsgálatok igen sok olyan apróságra hívták fel a figyelmet, mely a korábbiakban gyakran nem megfelelő interpretációk révén vezethetett téves diagnózishoz. Ilyen gyakori példa volt vizsgálataink során a CT vizsgálatok kapcsán kapott metszetekben a radiolucens területek nem megfelelő interpretálása. A makroszkópos, valamint a kettészelt graftok esetében igen gyakran derült fény arra, hogy a mélyben esetleg cisztás elváltozásként interpretálható elváltozások esetleg csak egy nem tökéletesen behelyezett, vagy vastagabb porcsapkával bíró graft hyalin porcrétegei voltak. Néha a beültetés során mélybe süllyesztett porcdarabka adott olyan radiolucens árnyékot, melyet ezen ismeret hiányában könnyen a spongiózus állomány lysiseként foghattunk volna fel.

Ezen vizsgálatok további kiértékelése folyamatban van, és az elkövetkezendő két év során Ph.D tanulmány formájában valamint ehhez kapcsolódó további nemzetközi publikációk formájában kerül ismertetésre.