

Megoldást jelent-e a szögstabil implantátumok bevezetése a proximalis humerus törések ellátásában?

DR. CSONKA ÁKOS, DR. GÁRGYÁN ISTVÁN, DR. BÖRÖNDY JÁNOS,
DR. BOA KRISTÓF, DR. VARGA ENDRE

Érkezett: 2016. március 9.

DOI: 10.21755/MTO.2016.059.0304.003

ÖSSZEFOGLALÁS

A váll az ember egyik legfontosabb ízülete. Lehetővé teszi a felső végtag aktív munkavégzését, a kéz igény szerinti mozgását, amivel aztán a finommozgásokat végzi. A vállmozgásokat beszűkítő kórképek nem csak az adott ízület funkciójának gyengülését jelentik, hanem az érintett felső végtag jelentős mozgáskorlátozottságát is okozzák. Egy használhatatlan kar lehetetlenné teheti az alapvető napi rutin és a személyes higiéne ellátását is. Az életkor előrehaladtával a vállízületet érintő balesetek egyre gyakoribbá válnak. A vállat érő traumás károsodások közül a humerus proximalis vég törése a leggyakoribb töréstípus, különösen az osteoporotikus idős korosztály körében. A sérülés jelentősége, hogy megfelelő kezelés ellenére is tartós fájdalmakat okozhat az érintett váll és kar területén, és a mozgástartomány beszűkülése erősen korlátozhatja az önellátást. Az egyén számára életminőség romlást, a környezet számára jelentős szociális megterhelést jelent. Az elmúlt években egyre népszerűbbé vált a szögstabil implantátumok alkalmazása a törések ellátása során. Vizsgálataink során arra kerestük a választ, hogy ezek az implantátumok megoldást jelenthetnek-e a proximalis humerus törések kezelésében.

Kulcsszavak: *Humerus törés; Osteoporosis; Szögstabil implantátum; Töréskezelés; Belső rögzítés; Válltörés;*

Á. Csonka, I. Gárgyán, J. Böröndy, K. Boa, Z. Varga: Are angular stable implants suitable for the treatment of proximal humeral fractures?

The shoulder is one of the most important joints of the human body. It permits activities of the upper extremity, as well as providing voluntary and fine motor movements of the hand. Conditions causing limited range of motion of the shoulder do not only impair shoulder function, but they result in marked disability of the upper extremity. An unusable arm may prevent performing daily activities and activities concerning personal hygiene. Accidents affecting the shoulder become more prevalent with age. Proximal humeral fracture is the most common traumatic fracture type of the shoulder, especially amongst the elderly with osteoporosis. This condition is very important, as it can result in chronic shoulder and arm pain despite proper management, and limited range of motion can interfere with self-sufficiency. It can result in impaired quality of life and it can be a significant burden for the patient's social circle. Angular stable implants have become more-and-more popular in fracture management during the past few years. Our aim was to investigate whether these implants can provide a solution in the management of proximal humeral fractures.

Keywords: *Bone plates; Fracture fixation, Internal – Methods; Humeral fractures – Surgery; Osteoporotic Fractures – Surgery; Shoulder fractures – Surgery;*

BEVEZETÉS

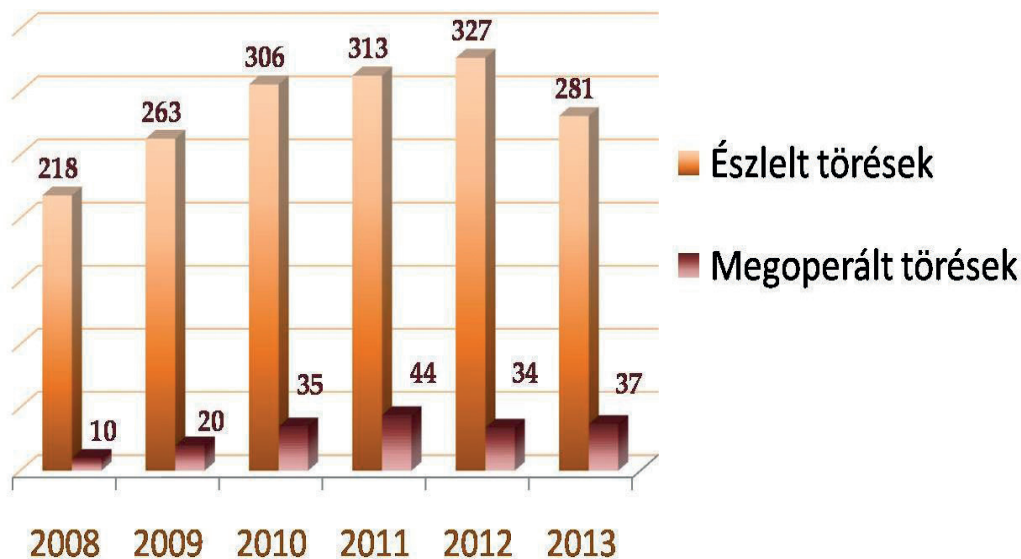
A proximalis humerus törések gyakori sérülések, amelyek az összes felnőttkori törés 5–6%-át teszik ki (3, 4). Főleg idős nőbetegek esetében fordulnak elő. Gyakoriságuk a lakosság elöregedésével jelentősen emelkedik. A törések csaknem 85%-a nem vagy minimálisan diszlokált és konzervatív kezeléssel jó eredmény érhető el (10). A diagnózis felállításához konvencionális AP irányú, axialis és scapula Y röntgenfelvételek készítése nyújt segítséget. Amennyiben a röntgenfelvételek nem adnak biztosan megítélhető képet, akkor CT vizsgálat szükséges, esetleg 3D kiegészítéssel (7). A törések osztályozásához leggyakrabban az AO, illetve Neer-féle beosztást alkalmazzuk. A prognózis a 11 AO A1-től a 11 AO C3-ig haladva fokozatosan romlik. A Neer-féle skálán ugyanez tapasztalható; egy törtrész minimális elmozdulással jó prognózist jelent, a nagy elmozdulással járó négyrésztörések pedig rossz prognózist mutatnak (12). A medialis humerus metaphysis törtdarab nagysága, valamint az elmozdulás mértéke segít megítélni a várható ischaemia mértékét, illetve az avascularis fejnecrosis létrejöttének az esélyét. A stabilitás szempontjából fontos a törtdarab nagysága, valamint a Hill-Sachs vagy reverz Hill-Sachs, más néven McLaughlin laesio megléte, ami a humerusfej anteromedialis részének törése (11).

A terápiás spektrum a konzervatíván jól kezelhető 11 AO A1 minimálisan diszlokált töréstől terjed a fejmegtartó tűződrótok, csavarok, hagyományos T lemezen át a szögstabil velőúrszerek (B.Braun Targon®, Synthes Multiloc™), illetve szögstabil lemezekig, a vállízületi protézissel bezárólag (8, 9). A kezelés eredményét befolyásolhatják a sérült kísérőbetegségei, életmódja, illetve együttműködési

készsége. A diszlokált proximalis humerus törések kezelésében jelenleg nincs tudományos megalapozottságú „gold standard”. Ezt a számos műtéti módszer is bizonyítja (1). Súlyos osteoporosis, nagyfokú dislocatio esetén protézisjavasolt. Amennyiben azonban a törés jellege alapján megfelelő indikáció áll fenn, törekedni kell fejmegtartó műtét elvégzésére, melynek során a törés rögzítését szögstabil implantátumokkal javasolt elvégezni (2).

ANYAG ÉS MÓDSZER

Retrospektív vizsgálatot folytattunk a klinikánkon ellátott 11 AO A1-C3 típusú proximalis humerusvég törések műtéti kezeléséről és az észlelt szövődményekről. 2008. január 1. és 2014. január 1. között 1888 proximalis humerus törött beteget láttunk el. Ebből 180 esetben (11%) végeztünk műtétet (1. ábra). A műtét tervezéséhez a röntgenfelvételek mellett szükség esetén CT, illetve 3D/CT rekonstrukciót végeztünk. Intézetünkben a végleges műtéti ellátásra a lágyrészek állapotának rendeződése után (a sérüléstől számított 5 napon belül) került sor, ami a szakirodalom szerint elfogadott és nem növeli a későbbi szövődmények számát. Természetesen a fejkalottát érintő törések, illetve a nagy dislocatióval járó törések esetén törekedtünk a mielőbbi műtéti ellátásra, hogy csökkentjük az avascularis necrosis kialakulásának lehetőségét. A posztoperatív röntgenfelvételeken elemeztük a repozíció eredményességét, majd a 6., 12., 16., 26. és 52. héten készült röntgenfelvételeken tanulmányoztuk az esetleges redislocatiót, avascularis fejnecrosist, valamint a törésgyógyulás mértékét. Vizsgáltuk a sérült vállízület mozgástartományát. Az eredményeket a Constant Score alapján értékeltük.

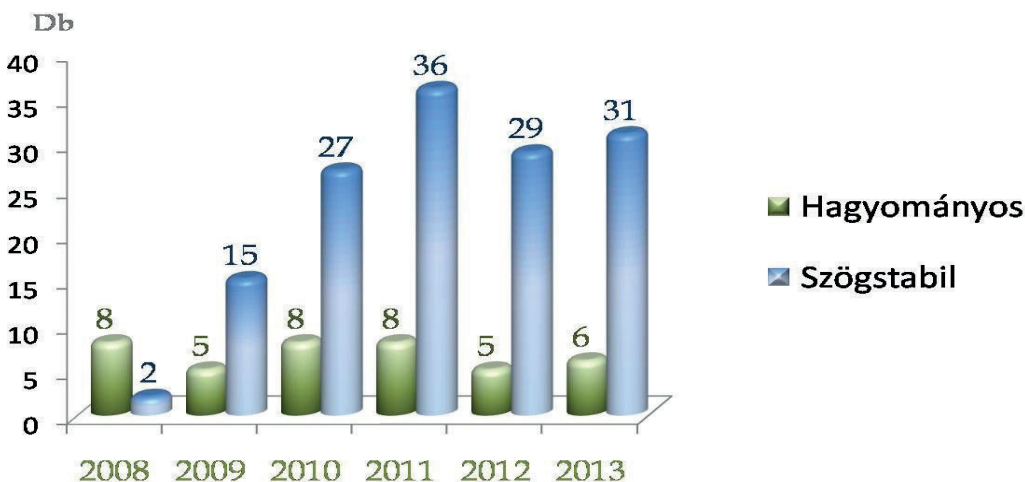


1. ábra Klinikánkon észlelt és megoperált betegek számának alakulása.

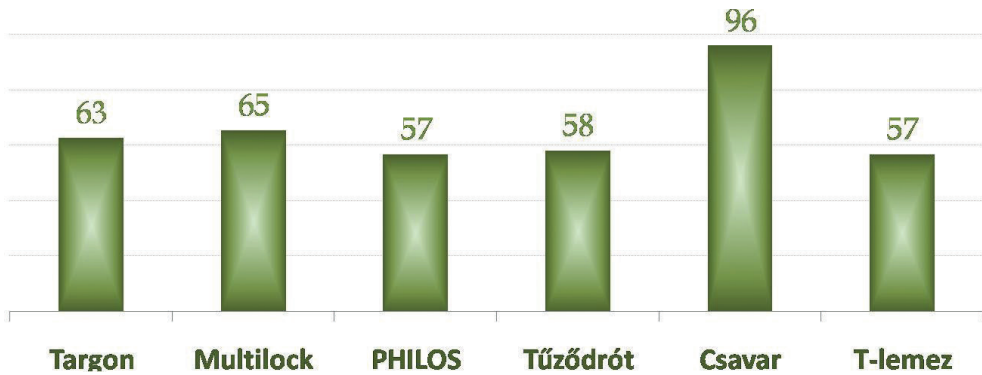
MEGFIGYELÉSEK

A vizsgált időszakban 180 proximális humerus törött beteget kezeltünk műtéttel. A megoperált betegek száma az idő előrehaladtával négyszeresére nőtt. Hagyományos implantátumot 40 esetben (22%), míg szögstabil implantátumot 140 esetben (78%) alkalmaztunk (2. ábra). A betegek életkor szerinti megoszlására jellemző volt, hogy túlnyomó többségük az 50 és 90 év közötti populációba tartozott. A Constant Score megoszlását

a 3. ábra szemlélteti a különböző műtéttípusok esetén. Néhány műtéti típus (tűződrót, csavar, hagyományos T-lemez) statisztikailag nem volt értékelhető a kis esetszám miatt. A többi műtéti megoldás esetében az alacsony értékek okai voltak: nem tökéletes repozíció, túlértékű csavar vagy velőűrszeg, impingementet okozó magas helyzetű lemez, késői fejnekrozis. A Constant Score értékek alakulását Targon és PHILOS lemez alkalmazásánál a 4. ábra szemlélteti.

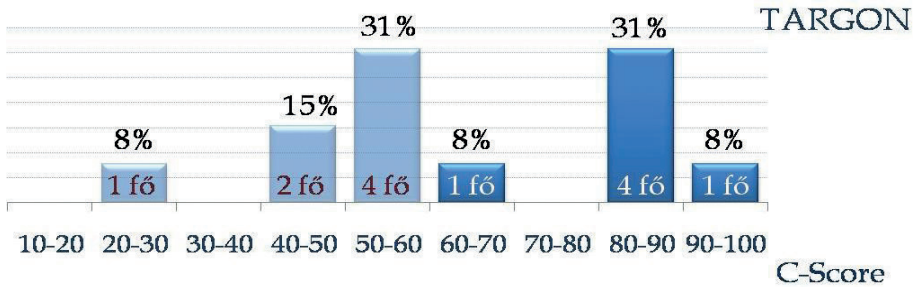
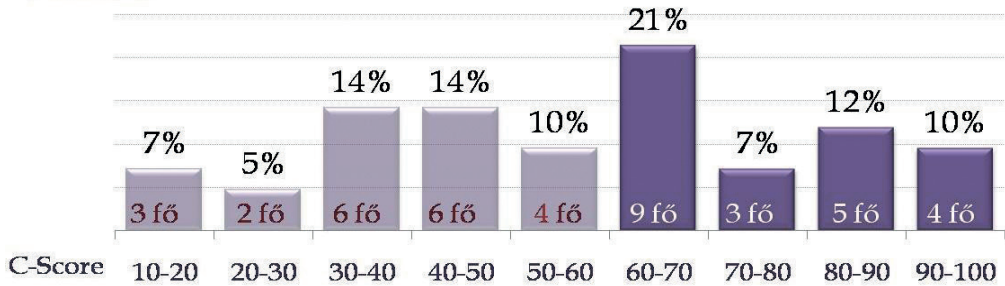


2. ábra A hagyományos és a szögstabil implantátumok egymáshoz viszonyított aránya.



3. ábra Constant Score alakulása a különböző implantátum típusok esetén. A hagyományos csavaros osteosynthesissel ellátott betegek kimagasló pontértékét a törések egyszerű volta és a kis esetszám magyarázza.

PHILOS



4. ábra Constant Score PHILOS és Targon szeg alkalmazása esetén.

MEGBESZÉLÉS

A proximalis humerus törések főként az idős korosztály osteoporosis talaján keletkezett sérülései. Előfordulásuk nők esetében gyakoribb és legtöbbször minor trauma következménye (5). Jelentőségüket az egyre nagyobb számú előfordulásuk és a kezelési nehézségek adják. A terápia megválasztásánál több szempontot kell figyelembe venni, mint például a csont minőségét, a humerusfej vérellátását, a rotátor köpeny állapotát, a sérült általános állapotát és társbetegségeit, a rendelkezésre álló implantátumokat és a traumatológus jártasságát ezek alkalmazásában. A stabil, kis elmozdulással járó törések jól kezelhetők konzervatív módon, megfelelő funkcionális végeredményt biztosítva a beteg számára (6). A patológiás, a nagy elmozdulással járó, fejkallottát érintő törések esetében ajánlott a műtéti ellátás, míg a nyílt, vagy ér és idegsérüléssel járó törések esetén abszolút műtéti indikáció áll fenn. A folyamatosan növekvő rekonstrukciós lehetőségek nehéz döntés elé állítják a baleseti sebészeket. A kezelési stratégia megválasztása minden esetben személyre szabottan kell, hogy történjen, a sérülttel egyeztetve (14). Az intézetünkben észlelt proximalis humerusvég törötteknél a korábbi években elsősorban a funkcionális kezelést alkalmaztuk. Az utóbbi időben a kezelési stratégiánk egyre inkább eltolódik a műtéti ellátás irányába. Klinikánkon elfogadott módszerként a szögstabil implantátumokat alkalmazzuk. Fiatal, jó csontállományú betegek esetében a 11 AO A2, A3, B1 típusú töréseket lehetőség szerint velőúrszeggel, míg a 11 AO B2, B3 illetve C1-3

típusúakat szögstabil lemezzel stabilizáljuk. Idős betegeknek, az osteoporotikus csontállomány és a nagy diszlokációval járó törések esetén (11 AO A3, B3, C3) lehetőség szerint a protézis beültetést helyezük előtérbe. A nemzetközi szakirodalom is ezt a tendenciát támasztja alá. Például, a Tübingeni Egyetem Traumatológiai Klinikáján a proximalis humerusvég töröttek 80%-át kezelték operatív módszerrel, míg az alapellátó kórházakban csak a sérültek 20%-át. Az általuk behelyezésre került implantátumok közel 90%-a szögstabil rendszer volt. A protézis beültetés aránya a nagy diszlokációval járó 11 AO A3, B3, C3-as típusú töréseknél elérte a 40%-ot (13). Utánvizsgálatunk alapján megállapítható, hogy a szögstabil implantátumok alkalmazása osteoporotikus csontokon kevesebb redislocatióval, implantátum kilazulással jár, mint a hagyományos lemezek vagy csavarok esetében, azonban az avascularis necrosis kialakulására nincs befolyása. Az avascularis necrosis kialakulása és a műtét időpontja között azonban szoros az összefüggés. Az alacsony Constant Score értékek esetében a nem tökéletes törés repozíció, a nem megfelelő helyzetű implantátum, túlértő csavar vagy velőúrszeg, illetve a késői fejnecrosis játszott szerepet. Az új szögstabil implantátumok bővítették az operatív lehetőségeinket, azonban nem oldják meg a humerusfej keringési zavarait. A műtéti technikai hibák pedig rontják a végeredményt. Eredményeink alapján megállapíthatjuk, hogy az új és korszerű szögstabil implantátumok következetes és gondos műtétechnika alkalmazása mellett egyszerűbbé és jobbá teszik ezeknek a sérüléseknek az ellátását.

1. Aaron D., Shatsky J., Paredes J. C., Jiang C., Parsons B. O., Flatow E. L.: Proximal humeral fractures: internal fixation. *Instr. Course Lect.* 2013. 62: 143-154.
2. Bahrs C., Kühle L., Blumenstock G., Stöckle U., Rolauffs B., Freude T.: Which parameters affect medium- to long-term results after angular stable plate fixation for proximal humeral fractures? *J. Shoulder Elbow Surg.* 2015. 24. (5): 727-732. <https://doi.org/10.1016/j.jse.2014.08.009>
3. Baron J. A., Barrett J. A., Karagas M. R.: The epidemiology of peripheral fractures. *Bone.* 1996. 18. (3): 209-213. [https://doi.org/10.1016/8756-3282\(95\)00504-8](https://doi.org/10.1016/8756-3282(95)00504-8)
4. Bengtner U., Johnell O., Redlund-Johnell I.: Changes in the incidence of fracture of the upper end of the humerus during a 30-year period. A study of 2125 fractures. *Clin. Orthop. Relat. Res.* 1988. (231): 179-182.
5. Court-Brown C. M., Garg A., McQueen M. M.: The epidemiology of proximal humeral fractures. *Acta Orthop. Scand.* 2001. 72: 365-371. <https://doi.org/10.1080/000164701753542023>
6. Lefevre-Colau M. M., Babinet A., Fayad F., Fermanian J., Anract P., Roren A., Kansao J., Revel M., Poiraudou S.: Immediate mobilization compared with conventional immobilization for the impacted nonoperatively treated proximal humeral fracture. A randomized controlled trial. *J. Bone Joint Surg. Am.* 2007. 89: 2582-2590. <https://doi.org/10.2106/JBJS.F.01419>
7. Lill H., Ellwein A., Kathagen C., Voigt C.: Osteoporotische Frakturen am proximalen Humerus. *Chirurg.* 2012. 83. (10): 858-865. <https://doi.org/10.1007/s00104-012-2337-3>
8. Maier D., Jaeger M., Izadpanah K., Strohm P. C., Suedkamp N. P.: Proximal humeral fracture treatment in adults. *J. Bone Joint Surg. Am.* 2014. 96. (3): 251-261. <https://doi.org/10.2106/JBJS.L.01293>
9. Neviasser R. J., Resch H., Neviasser A. S., Crosby L. A.: Proximal humeral fractures: pin, plate, or replace. *Instr. Course Lect.* 2015. 64: 203-214.
10. Roux A., Decroocq L., El Batti S., Bonneville N., Moineau G., Trojani C., Boileau P., de Peretti F.: Epidemiology of proximal humerus fractures managed in a trauma center. *Orthop. Traumatol. Surg. Res.* 2012. 98. (6): 715-719. <https://doi.org/10.1016/j.otsr.2012.05.013>
11. Sandstrom C. K., Kennedy S. A., Gross J. A.: Acute shoulder trauma: what the surgeon wants to know. *Radiographics.* 2015. 35. (2): 475-492. <https://doi.org/10.1148/rg.352140113>
12. Siebenrock K. A., Gerber C.: Frakturklassifikation und Problematik bei proximalen Humerusfrakturen. *Orthopäde.* 1992. 21. (2): 98-105.
13. Tepass A., Weise K., Rolauffs B., Blumenstock G., Bahrs C.: Behandlung proximaler Humerusfrakturen in Deutschland: Einfluss von Krankenhausversorgungsstufe und Behandlungsfrequenz. *Unfallchirurg.* 2015. 118. (9): 772-779. <https://doi.org/10.1007/s00113-013-2531-x>
14. Vachtsevanos L., Hayden L., Desai A. S., Dramis A.: Management of proximal humerus fractures in adults. *World J. Orthop.* 2014. 5. (5): 685-693. <https://doi.org/10.5312/wjo.v5.i5.685>

Dr. Csonka Ákos

SZTE Szent-Györgyi Albert Klinikai Központ, Traumatológiai Klinika
6725 Szeged, Semmelweis u. 6.