

Transabdominalis biopsziát követően kialakult mellékvesetályog műtéti megoldása

Bulátkó Balázs dr., Domján István dr.

Szabolcs-Szatmár-Bereg Megyei Kórházak és Egyetemi Oktatókórház – Jósa András Oktatókórház
– Urológiai Osztály, Nyíregyháza (osztályvezető: Adányi József dr.)

Levelezési cím: Bulátkó Balázs dr.
Jósa András Oktatókórház
4400 Nyíregyháza,
Szent István u. 68.
E-mail: balazs.bulatko@gmail.com

ÖSSZEFOGLALÁS

Bevezetés: A mellékvesetályog felnőttekben ritkán előforduló kórkép, amely általában haematogén szóródás útján, egy szisztémás fertőzés következményeként alakul ki, azonban előfordulhat iatrogen ártalomként is.

Esetismertetés: A 48 éves nőbetegnél nem típusos alhasi panaszok miatt indult kivizsgálás. Hasi ultrahangvizsgálattal multiplex, szimplex máj- és veseciszták igazolódtak, emellett a bal oldali mellékvese régiójában bizonytalan dignitású cisztózus képlet került leírásra. Hasi- és kismedence CT-vizsgálat készült, ami malignitás gyanúját vetette fel. Intervenció radiológus UH-vezérelt transabdominalis biopsziát végzett. Mintavételt követően a betegnél súlyos szepszis alakult ki, amelynek felismerésével késlekedtek, mivel a panaszok és a tünetek atípusosak voltak, és a korábbi biopszia esetleges oki szerepe is elsikkadt. A kialakult mellékvesetályog drenálása történt. Szepszis állapot szanálódását követően műtéti feltárás mellett döntöttünk. Tekintettel az elváltozás kiterjedt méretére transperitonealis megközelítést alkalmaztunk, az igen nagy méretű eltávolított mellékvesét sikerült eltávolítani. Ezt követően a beteg szövődésmenyesen gyógyult.

Megbeszélés: A mellékvese elváltozásainak nem belgyógyászati jellegű kivizsgálása, és – amennyiben szükséges – biopszia elvégzése, illetve operálása olyan osztályokon történjen, ahol jelentős tapasztalatot halmoztak fel a trans-, illetve retroperitonealis térben végzett műtétek, diagnosztikus eljárások, mintavételek során.

KULCSSZAVAK

TRANSABDOMINALIS BIOPSZIA, SEPSZIS, MELLÉKVESE-TÁLYOG

Surgical management of adrenal abscess after transabdominal biopsy

SUMMARY

Introduction: Adrenal abscess is a rare entity in adults that usually develops by haematogenous dissemination as a consequence of a systemic infection, but may also occur as an iatrogenic lesion.

Case study: A 48-year-old female patient was being examined for atypical lower abdominal symptoms. Abdominal ultrasonography identified multiplex, simplex liver and kidney cysts, and in addition, a cystic lesion of uncertain dignity was described in the left adrenal region. A contrast enhanced abdominal and pelvic CT scan was also performed, which raised suspicion of malignancy. An interventional radiologist performed an ultrasound-guided transabdominal biopsy. Following the sampling, the patient developed a severe septic condition, the recognition of which was delayed because the complaints and symptoms were atypical and the possible causative role of the earlier biopsy was overlooked. The newly formed adrenal abscess was drained. Following the recovery of the sepsis, we opted for surgical exploration. Considering the extensive size of the lesion, a transperitoneal approach was used, and the extremely enlarged abscessed adrenal gland was successfully removed. The patient subsequently recovered without any complications.

Conclusion: It is recommended that non-endocrine evaluation of adrenal lesions and, if necessary, biopsy and surgery should be performed in departments with considerable experience in transperitoneal and retroperitoneal surgery, diagnostic procedures and sampling.

KEYWORDS

TRANSABDOMINAL BIOPSY, SEPSIS, SUPRARENAL GLAND ABSCESS

Bevezetés

A mellékvesetályog felnőttekben ritkán előforduló kórkép, amely általában haematogén szóródás útján, egy szisztémás fertőzés következményeként alakul ki, azonban előfordulhat iatrogén ártalomként is. A leggyakoribb kórokozók az irodalmi adatok (1, 2, 3, 4) szerint *Staphylococcus aureus* és az *Escherichia coli*, de ezeken kívül *Streptococcus*, *Salmonella*, *Bacteroides*, *Echovirus*, *Herpes simplex vírus*, *Cytomegalovirus*, *Nocardia*, *Tuberculosis*, különböző gombák és paraziták okozta abscedáló folyamatok is feljegyzésre kerültek. A most tárgyalt esetben egy akcidentálisan felfedezett mellékvese-folyamat ellátása során jelentkező nehézségekre, a különböző társszakmák közötti megfelelő kommunikáció fontosságára kívánjuk felhívni a figyelmet, valamint arra, hogy hazánkban határterületként kezelt mellékvese-folyamatok ellátásánál fontos, hogy olyan osztályon történjen a kezelés, ahol megfelelő tapasztalat áll rendelkezésre mind a retro-, mind a transperitonealis térben végzett kuratív vagy diagnosztikus beavatkozásokkal, legyen az urológiai vagy sebészeti profilú.

Esetismertetés

48 éves nőbeteg anamnéziséből policisztás vesék és máj, gyógyszer-intoxikáció, posztpartum vérzés miatti hysterectomy emelhető ki.

2019 áprilisában, más intézetben alhasi panaszok miatt kivizsgálás során áttekintő hasi ultrahangvizsgálat történt, amely során a májban, illetve mindkét vesében leírt ciszták mellett bal oldalon, a lép alatt egy 50 mm × 80 mm-es részben inhomogén, részben meszes konglomerátum került leírásra, amelyet biztonságosan nem tudtak a számos cisztát tartalmazó vesétől elhatárolni, dermoid jellegű cisztának vélemeztek. Az elváltozás pontosabb megítélése és malignitás kizárása céljából kontrasztos (per os és intravénás) has-kismedence CT-t végeztek, amely a mellékvese régiójában 80 mm × 55 mm × 70 mm-es, kifejezetten inhomogén, cisztózus térímet írt le, amelyen belül durva meszesedéseket tartalmazó, kontrasztot halmozó 65 mm × 50 mm-es lágyrészdenzitású terület különíthető el, valamint retroperitonealisan, bal oldali túlsúlyal számos 5 mm és 15 mm közötti nyirokcsomó ábrázolódott. A folyamatot radiológiailag malignusnak vélemeztek, de a nyirokcsomók metasztatikus vagy reaktív voltáról nem nyilatkoztak. A további kivizsgálás a beteg hiányos compliance miatt nem történt meg.

2 hónappal később a betegnél ismételt hasi panaszok jelentkeztek, így immár területi illetékesség alapján kórházunk SBC ambulanciáján jelentkezett, majd ezt követően gasztroenterológia szakrendelésen képalkotó vizsgálat (hasi ultrahang) elvégzését javasolták, mivel a korábbi, más kórházban végzett vizsgálatokról dokumentáció nem állt rendelkezésre. Mivel az újonnan elvégzett vizsgálat sem tudta megnyugtatóan tisztázni

az elváltozást, így mintavételt javasoltak. (Itt meg kell jegyeznünk, hogy egyes tanulmányok (5, 6, 7) szerint a biopszia elvégzése abban az esetben javasolt, amennyiben a mellékvese-elváltozás radiológiailag (CT és MRI alapján) nem egyértelműsíthető, érdemben befolyásolja a terápiás protokollt, valamint a beavatkozás jelentős szövödményekkel járhat, így számuk a modern képalkotó eljárásoknak köszönhetően csökkenő tendenciát mutat.)

A javasolt mintavétel intervenciós radiológia szakrendelésén, UH-vezérléssel, transabdominalis úton történt. Biopsziát követően azonnali súlyos eseményt (láz, tenzióesés, vérzés) nem észleltek, a beteget otthonába bocsájtották.

Kilenc nappal később általános gyengeség, nem jól körülírható hasi diszkomfortérzés, illetve fájdalom, hidegrázás, majd láz jelentkezett. A beteg kórházunk SBC ambulanciáján jelent meg, ahol panaszait nem hozták összefüggésbe a korábban elvégzett biopsziával, elvégzett fizikális vizsgálat során panaszai nem voltak jól lokalizálhatók, laboreltérései (emelkedett fehérvérszám, neutrophilia, magas C-reaktív protein és procalcitonin értékek), illetve leukocita-eszteráz és bakteriumpozitív vizeletminta a diagnózist pyelonephritis irányába terelte.

A beteg belgyógyászati osztályra került felvételre, majd vizelettenyésztés levételét követően empirikusan amoxicilin-klavulánsav terápia indult, amelyre a beteg ideiglenesen remisszióba került, gyulladással markerei regrediálódtak, lázas állapota megszűnt. Az antibiotikumterápia 5. napján általános állapotában jelentős romlás következett be, ismételt magas lázak jelentkeztek, gyulladással markerei emelkedtek, transzfúziót még nem igénylő anemizálódás mellett. Góckutatás céljából intravénás kontrasztanyagot has- és kismedence CT-készült, amely során a korábbi lokalizációban, de már nagyobb kiterjedésű (85 mm × 65 mm) képlet került leírásra, amit begyulladt cisztának vélemeztek, de beolvadási jelek még nem voltak láthatók.

Tekintettel a konzervatív terápia sikertelenségére, a belgyógyászati osztály kórházunk sebészeti osztályát kérte fel elsőnek góctalanítás céljából, de a folyamat nagy kiterjedése, lép és bal vese közelsége, jelentős anemizálódás, ezen szervek sérülésének nagy rizikója miatt laparotomiát és góctalanítást nem végeztek, a folyamat intervenciós radiológia általi drenálását javasolták. Intervenciós radiológus a fent felsorolt kockázati tényezők miatt drén behelyezését nem vállalta.

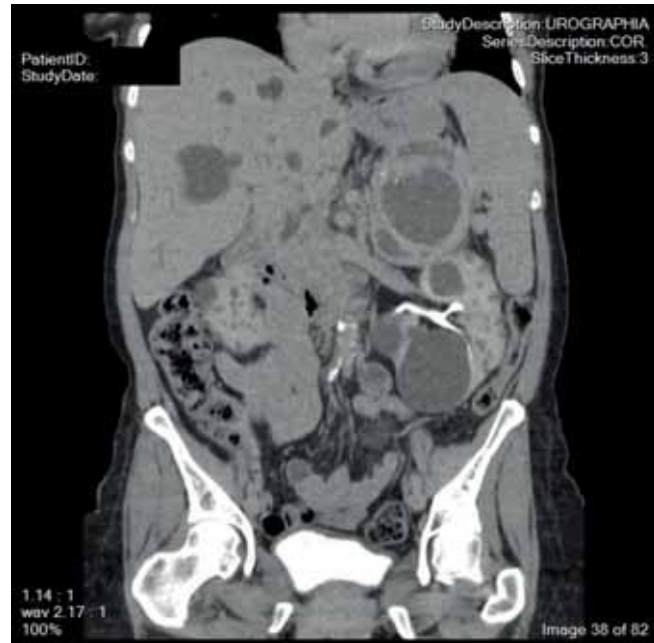
Ezt követően a beteget osztályunkra átvettük, tekintettel a konzervatív terápia sikertelenségére, vitális indikációval UH-vezérléssel, retroperitonealis megközelítéssel 10 Charrière (Ch) külső átmérőjű, pigtail típusú (egyébként percutan nephrostomaként használt) drént helyeztünk be. Ezen keresztül jelentős mennyiségű sűrű, törmelékeny tályogtartalom ürült, amelyből tenyésztést

vettünk, valamint intravénás carbapenemre (meropenem) cseréltük le a korábban elkezdett antibiotikumot. Ezek hatására a beteg lázталanná vált, gyulladásos markerei jelentősen regrediáltak, kontroll urológiai ultrahangvizsgálat során az elváltozás mérete jelentősen csökkent, amely jól korrelált a behelyezett drénen ürült jelentősebb mennyiségű tályogtartalommal. Ezeket figyelembe véve, illetve azt, hogy a drénen át leürülő folyadékmennyiség jelentősen megkevesbedett, a behelyezett drént eltávolítottuk. A mintavétel szövettani eredménye endothel bélélt adrenalis cisztát véleményezett, reaktív kapillaris szaporulattal, limfoidsejtes beszűrődéssel, de malignitásra utaló szövettani jelek nélkül. Mikrobiológia tenyésztés *Clostridium sordelli*-t, illetve *Bacteroides sp.*-t igazolt. Az ezt követően végzett kontroll labor- és ultrahangvizsgálat sem mutatott progresszióra utaló eltéréseket, így a beteget otthonába bocsájtottuk, kontroll has-kismedence CT időponttal elláttuk.

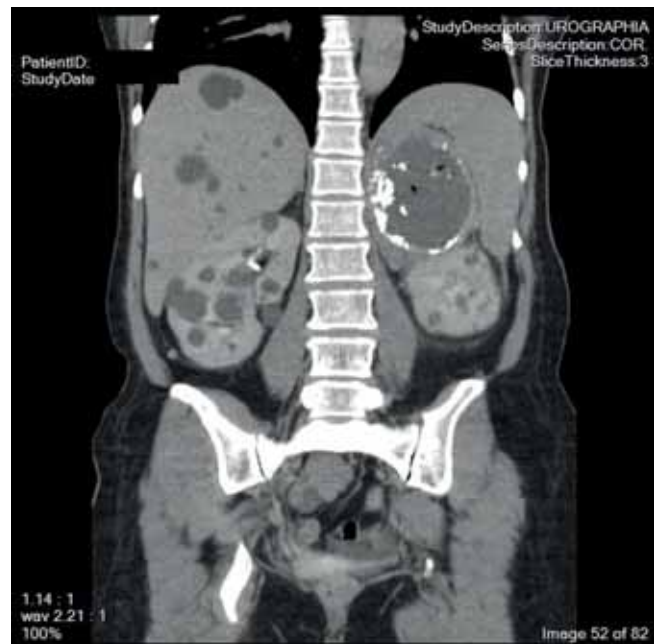
A beteg kontrollvizsgálaton nem jelentkezett, viszont három hét múlva ismételten lázas állapot, bizonytalan hasi fájdalom miatt sürgősségi osztályos vizsgálatot követően belgyógyászati osztályra került ismételten felvételre. Vizelettenyésztést követően iv. meropenem, majd vizelettenyésztés alapján célzott iv. fluorokinolon (ciprofloxacin) antibiotikumterápia indult, amelyre ismételten ideiglenes remisszióba került a beteg. Az 5. napon ismételten láz, romló gyulladásos markerek, anemizálódás jelentkezett, góckutatás céljából központi UH került elvégzésre, ahol a bal vese felső pólusa és a lép között 80 mm-es, kiterjedt cisztózus területeket és durva belső echokat tartalmazó terime került leírásra, amelyen belül a szolid részek hipervaszularizációja volt észlelhető.

Urológiai konzílium kontrasztos has-kismedence CT-vizsgálatot és osztályos átvételt javasolt. CT a korábbihoz képest jelentősen nagyobb (115 mm x 80 mm) képletet írt le (1., 2. ábra), széli részén belül egy 28 mm-es és kisebb gázgyülemekkel, valamint fali kontrasztalmozással. Figyelembe véve a beteg anamnéziséét, jelentős anémiáját, pre-szeptikus állapotát akut nyílt feltárástól eltekintettünk és ismételt drén behelyezését kíséreltük meg. Korábbi beavatkozás során tapasztalt heges környezet miatt „mikro-laparotomiát” is végeztünk, amely során a többrekeszes tályog szeptumait penetráltuk ultrahangkontroll mellett, illetve a korábbinál vastagabb drént helyeztünk be, ezáltal maximalizálva az elérhető drenálás mértékét. Az iv. meropenem terápiát folytattuk, anémiáját 2 egység választott vörösvértest-masszával korrigáltuk.

A korábbi beavatkozáshoz hasonlóan ismételten jelentős javulást észleltünk. Transzfúziót követően vérképét tartotta, gyulladásos paraméterei jelentősen regrediáltak. Drénen keresztül eleinte jelentős mennyiségű tályogtartalom ürült, ami idővel elapadt (egy



1. ÁBRA: CORONALIS SÍKÚ CT-FELVÉTEL, AMELY A MÁJBAN ÉS A VESÉKBEN MULTIPLEX CISZTÁKAT ÁBRÁZOL, VALAMINT A BAL MELLÉKVESE-RÉGIÓBAN EGY NAGY KITERJEDÉSŰ, TÖBBREKESZES KÉPLETET



2. ÁBRA: SZINTÉN CORONALIS SÍKÚ CT-FELVÉTEL, AMELY A BAL OLDALI MELLÉKVESE-ELVÁLTOZÁS FALÁBAN KALCFIKÁCIÓT, ILLETVE AZON BELÜL LEVEGŐGYÜLEMET ÁBRÁZOL

alkalommal a drén kicsúszott és a meglévő járaton keresztül egy nagyobb átmérőjű visszahelyeztünk). Mikrobiológiai vizsgálat koaguláz negatív *Staphylococcus*-t igazolt. Tekintettel, hogy a korábban folyta-

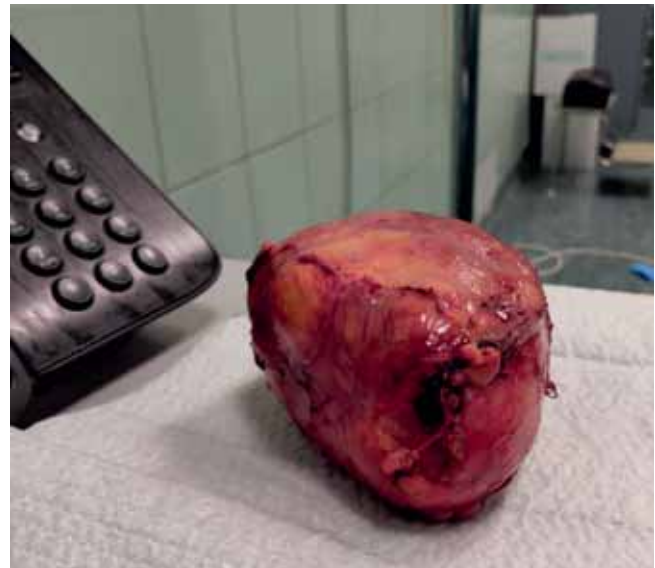tott terápiás módszerekkel tartós javulás nem várható, osztályos megbeszélésen a bal oldali mellékvese régiójában lévő elváltozás tervezett, nyílt eltávolítása mellett döntöttünk a beteg általános állapotának rendeződését követően. A korábban mért alacsony szérumsavas- és folsavszintet per os pótolni kezdtük, aminek köszönhetően vérképe jelentősen javult. Kontroll CT a tályog méretének minimális növekedését írta le, valamint, hogy a visszahelyezett drén már nincs érdemi összeköttetésben az abszcessussal, emiatt a tervezett beavatkozást előrébb hoztuk, bár a beteg szubjektív panaszmentes maradt és a kontroll laborokban lobos értékek nem emelkedtek.

Transperitonealis feltárás mellett döntöttünk alapos mérlegelést követően (a nagyméretű elváltozás és a heges kitapadás miatt ezt a megközelítést biztonságosabbnak ítéltük, ami jobb vizualizációt biztosít a beavatkozás során, valamint jobb mobilizálást és nagyobb vérzéskontrollt tesz lehetővé; illetve – amennyiben feltárás során malignitás gyanúja merülne fel a környező nyirokcsomókban – lymphadenectomia is könnyebben kivitelezhető). A retroperitonealis megközelítés mellett a várható kisebb műtéti sebzés, a hasúri szervsérülés és gyulladás veszélyének csökkentése szólhat. Az ismételt kórházi felvételt, valamint előkészítést követően a beavatkozást transperitonealis feltárásból végeztük el, amely során igen masszív, heges környezetet találtunk. A jobb műtéti feltárás érdekében bélmobilizálást követően a bal oldali vese üregrendszerét deformáló és a vesét diszlokáló nagyobb ciszták reszekcióját végeztük, ami lehetővé tette az elváltozás könnyebb megközelítését. Szerv- vagy érsérülés nem történt, az elváltozást sikerült egyben eltávolítani (3., 4. ábra). Környező nyirokcsomók malignitása nem merült fel, így lymphadenectomia vagy nyirokcsomó-biopszia nem történt.

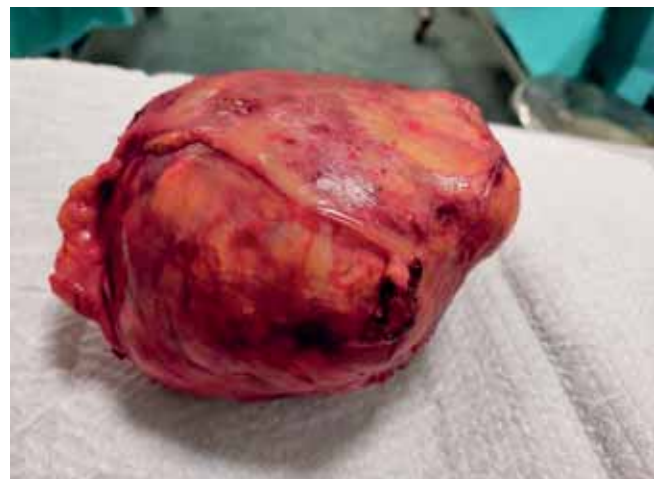Érdemi posztoperatív nemkívánatos esemény nem volt, hátrahagyott drént posztoperatív 4. napon eltávolítottuk, megfelelő LMWH és antibiotikumterápiával otthonába bocsátottuk. 4 héttel később kontrollvizsgálat történt, érdemi panaszt nem említett, elvégzett UH-vizsgálat során a korábbi elváltozás helyén reziduális tömeg nem volt látható, laborértékekben a minimális mértékű anémia mellett érdemi eltérés nem volt. Az eltávolított szövet a végleges szövettani lelet alapján egy többgócú, krónikus abszcessusokat tartalmazó, jelentős fibrotikusan átalakult, minimális ép szövetet tartalmazó mellékvese volt. A minta teljes feldolgozása során malignitásra utaló eltérés nem került leírásra. A beteg további urológia kontrollvizsgálaton nem jelent meg.

Megbeszélés

A fent részletezett szövödmények elkerülése érdekében fontos a lázas állapot kiváltó okának tisztázása (mellékve-



**3. ÁBRA: NYÍLT BEAVATKOZÁST KÖVETŐEN AZ EGY DARAB-
BAN ELTÁVOLÍTOTT ELVÁLTOZÁS**



**4. ÁBRA: SZINTÉN AZ ELTÁVOLÍTOTT MELLÉKVESE LÁTHATÓ.
A KÖZELI FELVÉTELEN JÓL KIVEHETŐ A KEVÉS MEGMARADT
MELLÉKVESE-ÁLLOMÁNY OKKERSÁRGA SZÍNE**

se-biopszia), a megfelelő képalkotó vizsgálat időben való alkalmazása (kontrasztanyag CT-vizsgálat), végül a megfelelő góctalanítás (mellékvese-elváltozás időben való drenálása, ennek sikertelensége esetén sebészi feltárás). Ezek mellett fontos a szükségtelen vizsgálatok, beavatkozások mellőzése. Amennyiben a biopszia nem okozott volna szepszist, abban az esetben is szükséges lett volna a mellékvese eltávolítása nyílt sebészi feltárás során. Végül fontos kiemelni, hogy a mellékvese elváltozásainak nem belgyógyászati jellegű kivizsgálása, és – amennyiben szükséges – biopszia elvégzése, illetve operálása olyan osztályokon történjen, ahol jelentős tapasztalatot halmoztak fel a trans-, illetve retroperitonealis térben végzett műtétek, diagnosztikus eljárások, mintavételek során.

Irodalom

1. Guarner J, Paddock C, Bartlett J, et al. Adrenal gland hemorrhage in patients with fatal bacterial infections. *Mod Pathol* 2008; 21: 1113–1120 <https://doi.org/10.1038/modpathol.2008.98>
2. Tachezy M, Simon P, Ilchmann C, Vashist YK, Izbicki JR, Gawad KA. Abscess of adrenal gland caused by disseminated subacute *Nocardia farcinica* pneumonia. A case report and mini-review of the literature. *BMC Infect Dis* 2009; 9: 194. Published 2009 Dec 2. doi:10.1186/1471-2334-9-194
3. Spahn S, Helmchen B, Zingg U. Alveolar echinococcosis of the right adrenal gland: a case report and review of the literature. *J Med Case Rep* 2016; 10(1): 325. Published 2016 Nov 15. doi:10.1186/s13256-016-1115-0
4. Jin W, Miao Q, Wang M, et al. A rare case of adrenal gland abscess due to anaerobes detected by metagenomic next-generation sequencing. *Ann Transl Med* 2020; 8(5): 247. doi:10.21037/atm.2020.01.123
5. Mazzaglia PJ, Monchik JM. Limited Value of Adrenal Biopsy in the Evaluation of Adrenal Neoplasm: A Decade of Experience. *Arch Surg* 2009; 144(5): 465–470. doi:10.1001/archsurg.2009.59
6. Williams AR, Hammer GD, Else T. Transcutaneous biopsy of adrenocortical carcinoma is rarely helpful in diagnosis, potentially harmful, but does not affect patient outcome. *Eur J Endocrinol* 2014; 170(6): 829–835. doi:10.1530/EJE-13-1033
7. Paulsen SD, Nghiem HV, Korobkin M, Caoili EM, Higgins EJ. Changing role of imaging-guided percutaneous biopsy of adrenal masses: evaluation of 50 adrenal biopsies. *AJR Am J Roentgenol* 2004 Apr; 182(4): 1033–7. doi: 10.2214/ajr.182.4.1821033. PMID: 15039183