

„Bemutatok egy EKG-t” címmel régi rovatot indítunk újra a Cardiológia Hungarica hasábjain Munkacsoportunk gondozásában. Olvasóink egy része talán még emlékszik az újság e méltán népszerű rovatára. Célja a látványos, tancélos, akár ritkaságszámba menő EKG-esetek játékos, kvízszerű megjelenítése, az EKG-elemzésben való jártasság előmozdítása. Amennyiben a tisztelt olvasó arra érdemesnek tartott, érdekes és izgalmas saját EKG-görbéket szeretne bemutatni, ne késlekedjen azokat az ekg.megfejtjes@gmail.com email címre elküldeni!

Dr. Simon András
Az MKT EKG Munkacsoportjának vezetője

A Lewis-elvezetés használata

Simon András

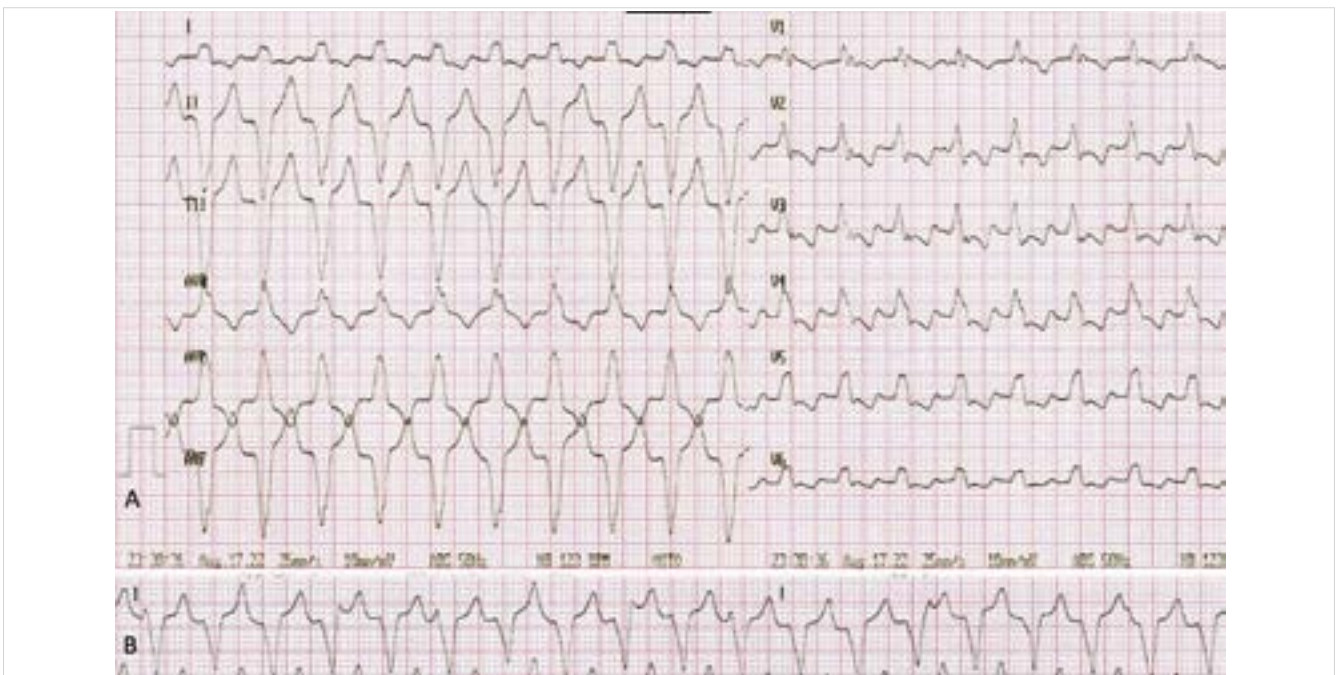
Dél-budai Centrumkórház Szt. Imre Egyetemi Oktatókórház, Kardiológia

Levelezési cím:

Dr. Simon András, 1115 Budapest, Tétényi út 12–16. E-mail: dr.andras.simon@gmail.com

Újrarendezett rovatunk első feladványa egy reguláris, széles QRS-tachycardiáról (A) készített hagyományos, 12 elvezetéses regisztrátum és egy kiegészítő elvezetés,

a Lewis-féle elvezetés segítségével készített ritmuscsík (B), amelyet a jobb parasternalis II. és IV. bordaközbe helyezett elektródák közti bipoláris elvezetéssel nyertünk.



Melyik állítás a helyes a következők közül?

1. 2:1-es blokkarányú pitvari flutter szárblokkal levezetve.
2. Járvékos köteget involváló macroentry tachycardia (AVRT) biztosan kizárható.
3. Kamrai tachycardia 1:1-es VA aktivációs viszonyal.
4. A görbén egyidejű pitvarfibrilláció és kamrai tachycardia látható.

A feladvány megfejtése az 336. oldalon található.

A kézirat 2022. 08. 25-én érkezett a szerkesztőségbe, 2022. 08. 26-án került elfogadásra.

Az 323. oldalon található feladvány megfejtése.

Megfejtés

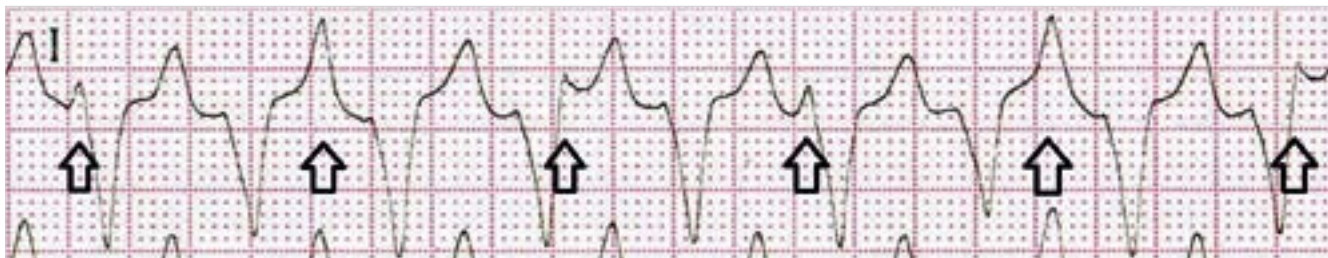A ritmuszavarok elemzésekor az egyik fő feladatunk a pitvar kamrai aktivációs viszony értékelése. Ehhez először is azonosítanunk kell a P-kezt és a QRS-eket. A nagy kilengéssel járó kamrai aktiváció mindig jól látható. A kisebb izomtömegű pitvarok depolarizációját reprezentáló P-hullámokat – ha egyáltalán vannak és nincs pitvarfibrilláció – azonban a feladványban is szereplő széles QRS tachycardiák esetében sokszor nehéz észrevenni, mert a QRS-ek vagy a T-hullámok azokat eltakarják.

A feladványban a ~120/perces frekvenciájú, reguláris, széles QRS tachycardia kamrai komplexumai és T-hullámjai mellett csak elvétve lehet olyan deflexiót azonosítani, amely P-hullámra gyanús (pl. a V_1 -és V_2 -es elvezetések 4. QRS-e előtt). Ilyen esetekben hosszú regisztrátumot, 12 elvezetéses ritmuscsíkot érdemes húzni, és azon célzottan keresni a fuzionáló P-hullámok jelenlétére utaló „hibákat” a monoton sormintában. Leginkább abban az elvezetésben érdemes vizsgálni, ahol kicsik a kamrai aktiváció hullámjai. Ha az alapritmus pitvarfibrilláció vagy 1:1-es ventriculo-atrialis (VA) viszony áll fenn, akkor nem fogunk ilyesmi-

vel találkozni. Ezekben az esetekben például a QRS morfológia nyújthat segítséget annak eldöntésében, hogy aberránsan levezetett supraventricularis vagy pedig kamrai eredetű-e a ritmuszavar (1). A Vereckei-féle algoritmus (2) alapján az aVR-ben látható R, illetve a mellkasi elvezetésekben látható pozitív konkordancia jelensége (a mellkasi elvezetések mindegyikében dominálón pozitív kitérésű a QRS) is a kamrai eredetre terelik a gyanút (3).

Biztos diagnózishoz juthatunk azonban egy kiegészítő elvezetés használatával, amelyet *Sir Thomas Lewis* javasolt először a pitvari aktivitás jobb megjelenítésére (4). Ez a bipoláris mellkasi elvezetés úgy nyerhető, hogy az alsóvégtagi elektródákat változatlanul a szokásos helyükön hagyva a jobb kar elektródát a jobb parasternalis második, a bal kar elektródát pedig a jobb parasternalis negyedik bordaközbe helyezzük és dupla hitellel (1 mV=20 mm) készítünk ritmuscsíkot. Ezen az I-es elvezetést figyeljük. Az EKG-n az egyes hullámok mérete függ a szívizomzat elektródától való távolságától is. Most, hogy a Lewis-elvezetéssel közelebb kerülünk a pitvarokhoz, azok depolarizációja látványosabban ábrázolódik. Az alábbi illusztráción figyeljük meg a nyilakkal jelölt P-hullámok a QRS-ektől való disszociációját, ami a széles QRS tachycardia kamrai eredetét igazolja.

Egyúttal, az 1:1-estől eltérő arányú pitvar-kamrai aktivációs viszony pedig kizárja az AVRT lehetőségét is.



Irodalom

1. Vereckei A. Current algorithms for the diagnosis of wide QRS complex tachycardias. *Curr Cardiol Rev* 2014; 10(3): 262–276.
2. Vereckei A, Duray G, Szénási G, Altemose GT, Miller JM. A new algorithm using only lead aVR for the differential diagnosis of wide

QRS complex tachycardia. *Heart Rhythm*. 2008; 5: 89–98.

3. Wellens HJJ. Electrophysiology. Ventricular tachycardia: diagnosis of broad complex tachycardia. *Heart* 2001; 86: 579–85.

4. Lewis T. Auricular fibrillation. In: *Clinical Electrocardiography*. 5th ed. London, UK: Shaw and Sons 1931. 87–100.