

# Az alsó végtag myxoinflammatoricus fibroblastos sarcomája

Almakrami Mohammed ▪ Pancsa Tamás dr.  
Kuthi Levente dr. ▪ Sejben Anita dr.

Szegedi Tudományegyetem, Szent-Györgyi Albert Orvostudományi Kar, Patológiai Intézet, Szeged

A myxoinflammatoricus fibroblastos sarcoma (MIFS) ritka, 'low-grade', fájdalommentes, mesenchymalis eredetű daganat. A lágyrész- és csonttumoroknak az Egészségügyi Világszervezet (WHO) által kiadott jelenlegi, 5. kiadású osztályozásában a MIFS esetében nincs meghatározva pontos diagnosztikus genetikai eltérés. Egy 71 éves nőbeteg esetét mutatjuk be, akinek a kórtörténetében benignus essentialis hypertensio szerepelt. A jobb sípcsontja fölötti elváltozás miatt került kivizsgálásra. Az elváltozást 1,5 évvel az orvosi megjelenés előtt észlelte, és csak a bőrfelületen jelentkező fájdalom, erózió és papulaképződés miatt kereste fel az egészségügyi intézményt. Mikroszkóposan az elváltozás cellularis és pleiomorph megjelenésű, nodularis szerkezetű volt, a subcutan zsírszövet ún. lépesmészeszerű infiltrációjával. A dermis kollagénrostjai között szintén tumorszövet volt látható. A daganatsejtek nagyrészt multinuclearis morfológiát mutattak prominens, vírusos inclusioszerű nucleolusszal, nagy mennyiségű fibrillaris, gyakran vacuolizált és ún. tejüvegyszerű citoplazmával. Az immunhisztokémiai vizsgálat során a tumorsejtek multifokális pozitívítást mutattak CD34-, CD31-, podoplanin- (D2–40), ciklin-D1- és epithelialis membránantigén (EMA-) reakciókkal. A tumorsejtek továbbá diffúz pozitívnak bizonyultak a simaizomaktinnal (SMA). Mivel az általunk vizsgált elváltozás a jelenlegi WHO-osztályozás minden lényeges kritériumának megfelelt, az esetet 'high-grade' vonásokat mutató MIFS-nek kórisméztük. Tapasztalataink alapján a podoplanin, ciklin-D1, CD10, EMA, CD34 és CD31 immunhisztokémiai reakciókból álló panel segíti a helyes diagnózis felállítását. Esetünk rávilágít e ritka, fokálisan 'high-grade' vonásokat mutató, a hétköznapokban kihívást jelentő betegség szövettani jellemzőire. A diffúz SMA-pozitivitás ismert, de ritka jellemzője a daganatnak. *Orv Hetil.* 2023; 164(41): 1637–1641.

**Kulcsszavak:** myxoinflammatoricus fibroblastos sarcoma, ciklin-D1

## Myxoinflammatory fibroblastic sarcoma of the lower limb

Myxoinflammatory fibroblastic sarcoma (MIFS) is a rare, low-grade, painless tumor of mesenchymal origin. In the current, 5th edition of the World Health Organisation (WHO) 'Classification of tumors: Soft tissue and bone tumors', there is no exact diagnostic genetic alteration defined in MIFS. Hereby we present the case of a 71-year-old female patient, with a medical history of benign essential hypertension, who visited the hospital because of a lesion above her right shin. She perceived the lesion 1.5 years prior to the medical attendance, and she only attended the medical facility because of the development of pain, erosion and papule formation on the skin surface. Microscopically, the lesion had cellular and pleomorphic appearance with nodular structure, and showed honeycomb-like infiltration of the subcutaneous fat tissue. Tumor cell infiltration was visible among the collagen fibers of the dermis. Tumor cells frequently displayed multinuclear morphology with prominent, viral inclusion-like nucleoli and exuberant fibrillary, often vacuolated and ground-glass cytoplasm. With immunohistochemical examination, tumor cells showed multifocal positivity with CD34, CD31, podoplanin (D2–40), cyclin D1, and epithelial membrane antigen (EMA). Furthermore, the tumor cells proved to be diffusely positive with smooth muscle actin (SMA). After meeting all the essential criteria of the current WHO classification, the case was concluded as MIFS, showing high-grade features. According to our experience, an immunohistochemistry panel of podoplanin, cyclin-D1, CD10, EMA, CD34, and CD31 can facilitate the correct conclusion. Our case of MIFS highlights the unusual, focally high-grade features of this complicated, challenging disease. Diffuse SMA positivity is a known, but uncommon feature of these tumors.

**Keywords:** myxoinflammatory fibroblastic sarcoma, cyclin-D1

Almakrami M, Pancsa T, Kuthi L, Sejben A. [Myxoinflammatory fibroblastic sarcoma of the lower limb]. *Orv Hetil.* 2023; 164(41): 1637–1641.

(Beérkezett: 2023. július 17.; elfogadva: 2023. július 28.)

## Rövidítések

BRAF = v-raf murine sarcoma viral oncogene homolog B1; CD = cluster of differentiation; CK = cytokeratin; DAP12 = DNAX-associated protein 12; EMA = (epithelial membrane antigen) – epithelialis membrán antigén; LCA = leukocyte common antigen; MR = mágneses rezonancia; MIFS = myxoinflammatoricus fibroblastos sarcoma; ROBO1 = roundabout guidance receptor 1; SMA = (smooth muscle actin) – simaizom aktin; SMARCB1 = switch/sucrose non-fermentable-related matrix-associated actin-independent regulator of chromatin subfamily B member 1; STAT6 = signal transducer and activation of transcription 6; TOM1L2 = target of myb1 like 2 membrane trafficking protein; VGLL3 = vestigial-like family member 3

A myxoinflammatoricus fibroblastos sarcoma (MIFS) ritka, 'low-grade', fájdalomtalan, mesenchymalis eredetű daganat, amelyet először 1998-ban írtak le *Montgomery és mtsai* [1]. Általában felnőttekben alakul ki, de az irodalomban fellelhető gyermekekben való ritka előfordulása is. A férfiak és a nők között egyenlő eloszlás figyelhető meg [2]. Többnyire a distalis acralis területekre lokalizálódik, és a leggyakrabban érintett terület a kéz. Más anatómiai régiókban – beleértve a nyak és a váll területét – is kialakulhat, továbbá egyes esetekben beszámoltak recidívahajlamról is [2].

A lágyszövet- és csonttumoroknak az Egészségügyi Világszervezet (WHO) által kiadott jelenlegi, 5. kiadású osztályozásában a MIFS esetében nincs meghatározva pontos diagnosztikus genetikai eltérés [3]. Etiológiája egyelőre tisztázatlan, azonban több, nem specifikus genetikai eltérést is azonosítottak, többek között a t(1;10) (p22; q24) kiegyensúlyozatlan transzlokációt, a *VGLL3*-amplifikációt, a *BRAF* transzlokációját a *ROBO1*-gyel és a *TOM1L2*-vel, valamint a *BRAF*-amplifikációt is [4].

A WHO-osztályozás szerint a következő jellemzők minősülnek diagnosztikusnak: distalis végtagi lokalizáció; atípusos fibroblastos sejtek jelenléte macronucleolusokkal, valamint a változóan myxoid és hialinizált jellegű mátrix, gyulladáshoz infiltrátummal keverve, míg a pseudolipoblastok jelenléte továbbra is csak hasznos, de nem szükséges kritérium. Jelenleg nincsenek olyan specifikus immunhisztokémiai markerek, amelyek bizonyítottan hasznosak lennének a MIFS diagnosztizálásában, bár a ciklin-D1, a XIIIa-faktor, a CD10 és a D2–40 panel alkalmas lehet a diagnózis felállítására [4, 5].

A daganat metastaticus potenciálja meglehetősen alacsony, a regionális nyirokcsomók vagy távoli szervek – köztük a tüdő és a máj – is érintettek lehetnek, de maga az áttétes betegség ritkán vezet halálozáshoz. A multinodularis növekedési hajlam és az infiltratív mintázat inkomplett reszekcióhoz vezethet, ami az esetleges recidív oka lehet [6].

Az első vonalbeli terápiás lehetőségek közé tartozik a sebészi reszekció. A jól körülírt, subcutan, kompletten eltávolított MIFS esetében a prognózis kedvező. Pre-

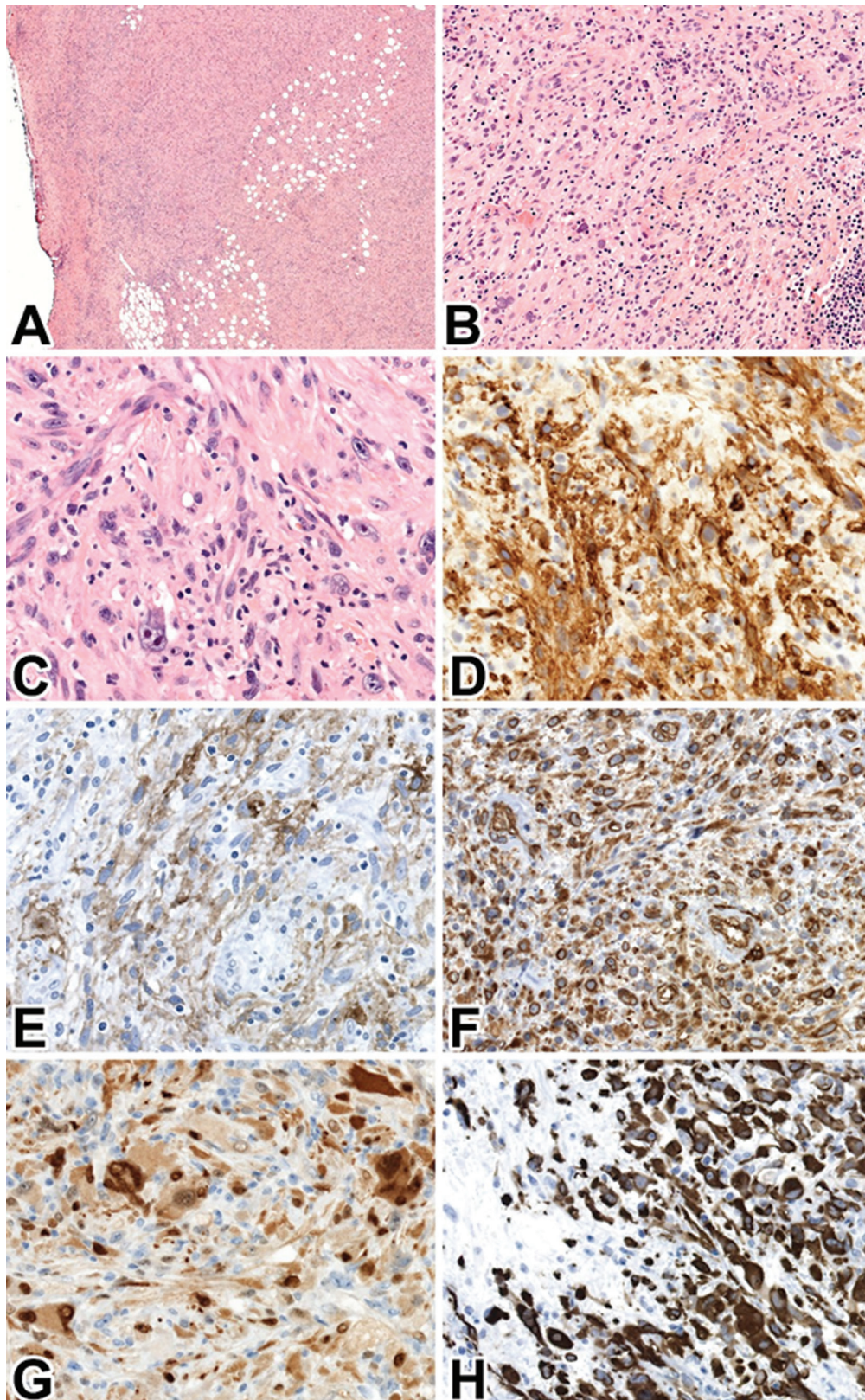
operatív MR-vizsgálat és kórszöveti diagnózis hiánya esetében a reszekció gyakran inkomplett, és gyakran alakul ki helyi recidíva. Inkomplett eltávolított esetekben további sebészi beavatkozás elvégzése, valamint radioterápia alkalmazása szükséges [5, 7].

## Esetismertetés

Munkánkban egy 71 éves nőbeteg esetét mutatjuk be, akinek a kórtörténetében korábban kizárólag benignus essentialis hypertensio szerepelt. A jobb lábszárán lévő elváltozás miatt kereste fel kezelőorvosát. Az elváltozást 1,5 évvel az orvosi megjelenés előtt észlelte, és csak a bőrfelületen jelentkező fájdalom, erózió és papulaképződés miatt kereste fel az egészségügyi intézményt. Az MR-vizsgálat 31 mm legnagyobb átmérőjű, szabálytalan szélű, kizárólag a subcutisra lokalizált daganatgyanús elváltozást írt le. Két héttel később a laesiót helyi érzéstelenítésben eltávolították.

A makroszkópos vizsgálat során az orientált minta legnagyobb átmérője 47 mm volt, a minta felszínét képző bőrrel együtt. Az epidermisszel és a dermisszel folytonosan összefüggő, de döntően a subcutisra lokalizálódó, 39 mm legnagyobb átmérőjű, szürkésfehér tumorszövet volt megfigyelhető, amely az összes reszekciós szél elérni látszott. Szöveti vizsgálatokkal a daganat kifejezetten celluláris és pleiomorph megjelenésű volt, nodularis szerkezettel és a subcutis ún. lépesmészerű infiltrációjával (*1/A ábra*). A dermis kollagénrostjai között szintén tumorszövet volt látható. A daganatsejtek többnyire többmagvúnak bizonyultak prominens, vírusos inclusio-szerű nucleolusokkal és nagy mennyiségű fibrillaris, gyakran vakuolizált és ún. tejüvegszerű citoplazmával (*1/B ábra*). A kóros sejtek határa elmosódott, közöttük elsősorban kollagénrostkötegek voltak megfigyelhetők. A súlyos pleiomorphismus ellenére csupán fókálisan volt megfigyelhető emelkedett mitotikus aktivitás (9 mitózis/10 nagy nagyítású látótér). A tumorsejtek között elsősorban lymphocytákból és plazmasejtekből álló reaktív infiltráció volt látható, emperipolesissal (*1/C ábra*).

Az immunhisztokémiai vizsgálat során a tumorsejtek multifokális pozitívítást mutattak CD34- (*1/D ábra*), CD31- (*1/E ábra*), podoplanin- (D2–40) (*1/F ábra*), ciklin-D1- (*1/G ábra*) és epithelialis membránantigén (EMA) reakciókkal. A tumorsejtek továbbá a simaizomaktin (ciklin-D1)-reakcióval diffúz pozitívítást mutattak (*1/H ábra*). A retinoblastoma fehérje expressziója megtartott volt. A tumorsejtek között számos, CD68-at és DAP12-t expresszáló histiocyta volt látható. Negatívítás volt megfigyelhető a CD4, az LCA és a CD209 tekintetében a tumorsejtekben, ugyanakkor a reticularis és histiocytasejtek pozitívítása látszott. Negatívnak bizonyult továbbá az S100 fehérje, a dezmin, a h-caldesmon, a citokeratin AE1/AE3, a CD21, a STAT6 és a p16. A citokeratin-expresszió megtartott volt.



1. ábra

A myxoinflammatory fibroblastic sarcoma (MIFS) szövettani morfológiája és immunfenotípusa. A) Sejtmorfológia a subcutan zsírszövet diffúz, ún. lépesmézszerű infiltrációjával (HE, 2,5 $\times$ ). B) Polymorph tumorsejt-populáció kifejezett nukleáris pleiomorphismussal és vírusos inclusioszerű nucleolusszal. Elszórta lymphocyták és plazmasejtek reaktív infiltrációja látható (HE, 20 $\times$ ). C) Tumorsejtek ún. tejuvagszerű citoplazmával, multinukleált alakokkal és emperipolesissal (HE, 40 $\times$ ). D) A daganatszövetekben fokális membránpozitivitás látszik CD34-reakcióval (CD34, 40 $\times$ ). E) CD10- (CD10, 40 $\times$ ) és F) podoplanin (D2-40)-reakcióval diffúz, membrán- és citoplazma-pozitivitás figyelhető meg. G) A tumorsejtekben ciklin-D1-gyel multifoális pozitívitás látható (ciklin-D1, 40 $\times$ ). H) Diffúz és erős SMA-pozitivitás, a MIFS ritka, de ismert jellemzője (SMA, 40 $\times$ )

CD = differenciációs klaszter; HE = hematoxilin-eozin; SMA = simaizomaktin

**1. táblázat** | A myxoinflammatoricus fibroblasztos sarcoma differenciáldiagnosztikájában felmerülő entitások jellemzői a jelenlegi WHO-klasszifikáció ajánlásai alapján [3]

	Myxoinflammatoricus fibroblasztos sarcoma	Differenciálatlan pleiomorph sarcoma	Epitheloid myxofibrosarcoma	Superficialis CD34-pozitív fibroblasztos sarcoma	Distalis típusú epitheloid sarcoma
Érintett populáció	4–91 éves korosztályban írták le, gyakrabban fiatalokban, nemi predilekció nem ismert.	Idős betegek, enyhe női predominancia.	Idős betegek, enyhe férfipredominancia.	Középkorú betegek, férfipredominancia.	Fiatal felnőttek, férfipredominancia.
Lokalizáció	Végtagok distalis része.	Bárhol.	Alsó végtagok, ritkábban a törzs és a fej-nyak területe.	Az alsó végtagok bőrén, subcutisban.	Distalis felső végtag.
Morfológiai jellemzők	Infiltratív, multinodularis daganat kifejezett gyulladással, változatos megjelenésű stromával, Reed–Sternberg- vagy vírusos inclusioszerű sejtekkel. Alacsony mitotikus aktivitás.	Orsó- és epithelialis vagy polygonalis sejtek storiformis mintázatban, elszórtan bizarr óriássejtek és sok atípusos mitózis.	Atípusos epitheloid tumorsejtek eosinophil citoplazmával, myxoid háttérrel. Sok atípusos mitózis.	Orsó-, epitheloid sejt, kifejezetten pleiomorph sejtproliferatio. Alacsony mitotikus aktivitás.	Epitheloid és orsósejtes nodularis proliferatio, ún. granulomaszerű morfológia.
Immunprofil	Jelenleg diagnosztikus immunhisztokémiai marker nem áll rendelkezésre.	Változó immunfenotípus, gyakran csak SMA- és vimentinpozitivitás.	Fokális SMA- és/vagy CD34-pozitivitás.	CD34- és keratinmarkerekkel pozitivitás.	Citokeratinok, EMA-, CD34-pozitivitás. SMARCB1- vagy ritkán SMARCA4-vesztés.
Klinikai viselkedés	Magas recidívaarány, alacsony metastaticus potenciál.	Kifejezett recidívaarány és metastaticus potenciál.	Magas recidívaarány, és gradustól függő metastaticus potenciál.	A recidívaarány és a metastaticus potenciál elenyésző.	Magas recidívaarány és metastaticus potenciál.

CD = differenciációs klaszter; EMA = epithelialis membránantigén; SMA = simaizomaktin; SMARCA4 = switch/sucrose non-fermentable-related, matrix associated, actin dependent regulator of chromatin, subfamily A, member 4; SMARCB1 = switch/sucrose non-fermentable-related, matrix-associated, actin-dependent regulator of chromatin, subfamily B member 1

Mivel a laesio a jelenlegi WHO-osztályozás összes essentialis diagnosztikus kritériumának megfelelt, az esetet 'high-grade' vonásokat mutató MIFS-ként konkludáltuk, inkomplett reszekcióval. Mivel ez a laesio a leggyakrabban fájdalomtalan, a beteg tüneteinek háttérében a csonthártya-érintettség állhatott. A következő terápiás lépésként széles excisiót javasoltunk, mely megtörtént, izomlebens-átforgatással, részvastag bőr átültetésével. Ezt követően a beteg radioterápiában részesült, jelenleg is rendszeresen kontrollokra jár.

## Megbeszélés

A differenciáldiagnózis tekintetében MIFS-gyanú esetén a következő daganatokat kell figyelembe venni, melyek jellemzőit az 1. táblázatban foglaltuk össze [3]. A differenciálatlan pleiomorph sarcoma és az epitheloid myxofibrosarcoma immunprofilja és proliferációs frakciója nem felel meg az esetünkben látottaknak. Superficialis CD34-pozitív fibroblasztos tumor esetén degeneratív atípiának és igen alacsony vagy teljes mértékben hiányzó mitotikus aktivitásnak kell jelen lennie, és a CD34 expressziója mindig diffúz. A distalis típusú epitheloid sarcomák ún. granulomaszerű morfológiával rendelkeznek, és citokeratin-pozitivitást mutatnak a SMARCB1-

expresszió elvesztése mellett. Ezen elváltozások monomorphismusa és immunfenotípusa sem felel meg a MIFS diagnosztikus kritériumainak.

Tapasztalataink alapján a podoplanin, ciklin-D1, CD10, EMA, CD34 és CD31 immunhisztokémiai reakciókból álló panel segíti a helyes diagnózis felállítását. Esetünk rávilágít e ritka, fokálisan 'high-grade' vonásokat mutató, a hétköznapokban kihívást jelentő betegség szövettani jellemzőire. A diffúz SMA-pozitivitás ismert, de ritka jellemzője a daganatnak.

## Következtetés

A MIFS ritka, 'low-grade', fájdalommentes, mesenchymalis eredetű tumor. Munkánkban egy 71 éves nőbeteg szokatlan esetét mutatjuk be, aki a jobb alsó végtagján lévő elváltozás miatt kereste fel kezelőorvosát. A morfológia és az immunhisztokémiai profil alapján a laesio MIFS-nek felelt meg. Tapasztalataink alapján a podoplanin, ciklin-D1, CD10, EMA, CD34 és CD31 immunhisztokémiai reakciók panelje segít a végleges diagnózis felállításában.

Esetünk rávilágít e ritka, fokálisan 'high-grade' vonásokat mutató, a hétköznapokban kihívást jelentő betegség szövettani jellemzőire. A diffúz ciklin-D1-pozitivitás ismert, de ritka jellemzője a daganatnak.

*Anyagi támogatás:* A munka elkészültét a Szegedi Tudományegyetem Szent-Györgyi Albert Orvostudományi Kara Kari Kutatási Alapjának Hetényi Géza Pályázata (5S 340 A202), illetve az Új Nemzeti Kiválósági Program (ÚNKP-2022-4-SZTE-305) tette lehetővé.

*Szerzői munkamegosztás:* A. M., S. A.: A kézirat megszövegezése. P. T.: Mikroszkópos felvételek készítése. A. M., P. T., K. L., S. A.: A kézirat véglegesítése. A cikk végleges változatát minden szerző elolvasta és jóváhagyta.

*Érdekeltségek:* A szerzőknek nincsenek érdekeltségeik.

## Irodalom

- [1] Montgomery EA, Devaney KO, Giordano TJ, et al. Inflammatory myxohyaline tumor of distal extremities with virocyte or Reed-Sternberg-like cells: a distinctive lesion with features simulating inflammatory conditions, Hodgkin's disease, and various sarcomas. *Mod Pathol.* 1998; 11: 384–391.
- [2] Alaggio R, Coffin CM, Dall'igna P, et al. Myxoinflammatory fibroblastic sarcoma: report of a case and review of the literature. *Pediatr Dev Pathol.* 2012; 15: 254–258.
- [3] WHO Classification of tumours. Soft tissue and bone tumours, Volume 3. 5th edition. International Agency for Research on Cancer, Lyon, 2020.
- [4] Suster D, Michal M, Huang H, et al. Myxoinflammatory fibroblastic sarcoma: an immunohistochemical and molecular genetic study of 73 cases. *Mod Pathol.* 2020; 33: 2520–2533.
- [5] Ling MJ, Zonta M. Myxoinflammatory fibroblastic sarcoma. *ANZ J Surg.* 2022; 93: 367–368.
- [6] Ieremia E, Thway K. Myxoinflammatory fibroblastic sarcoma: morphologic and genetic updates. *Arch Pathol Lab Med.* 2014; 138: 1406–1411.
- [7] Kumar R, Lefkowitz RA, Neto AD. Myxoinflammatory fibroblastic sarcoma: clinical, imaging, management and outcome in 29 patients. *J Comput Assist Tomogr.* 2017; 41: 104–115.

(Sejben Anita dr.,  
Szeged, Állomás u. 2., 6725  
e-mail: sejben.anita@gmail.com)

„Qui habet tempus, habet vitam.”  
(Aki időt nyer, életet nyer.)

A cikk a Creative Commons Attribution 4.0 International License (<https://creativecommons.org/licenses/by/4.0/>) feltételei szerint publikált Open Access közlemény, melynek szellemében a cikk bármilyen médiumban szabadon felhasználható, megosztható és újraközölhető, feltéve, hogy az eredeti szerző és a közlés helye, illetve a CC License linkje és az esetlegesen végrehajtott módosítások feltüntetésre kerülnek. (SID\_1)