

Retinalis artéria macroaneurysmák diagnosztikai és kezelési lehetőségei eseteink kapcsán

Thury Géza dr. ■ Dégi Rózsa dr. ■ Smeller Lilla dr. ■ Kovács Attila dr.

Szegedi Tudományegyetem, Szent-Györgyi Albert Orvostudományi Kar, Szemészeti Klinika, Szeged

Közleményünkben négy, szövődményes retinalis artéria macroaneurysmával diagnosztizált beteg kórtörténetét mutatjuk be. Célunk a betegség változatos megjelenésének bemutatása és a különböző terápiás lehetőségek ismertetése. A retinalis artéria macroaneurysma ritka, de potenciálisan látásvesztést okozó szemészeti kórkép. Kialakulásának hátterében a retinalis artériának a magas vérnyomás okozta arterioscleroticus átalakulása áll. A macroaneurysmák lehetnek aszimptomatikusak, illetve társulhatnak látásromlást okozó exsudatív vagy haemorrhagiás szövődménnyel. Kezelésük a tünetektől függően történhet lézeres fotokoagulációval, intravitrealis injekciókkal, illetve vitrectomiával. Bemutatott eseteink is szemléltetik, hogy minden eset egyedi mérlegelést igényel, mert az egységes terápiás ajánlás még kidolgozásra vár. A szemészeti kezelés mellett kiemelkedően fontos a beteg belgyógyászati gondozásba vétele. *Orv Hetil.* 2023; 164(42): 1673–1677.

Kulcsszavak: macroaneurysma, anti-VEGF, subretinalis vérzés

Diagnostic and treatment options for retinal arterial macroaneurysms in relation to our cases

In our report, we present the history of four patients diagnosed with retinal arterial macroaneurysm associated with complications. Our aim is to present the varied appearance of the disease and to present the various therapeutic options. Retinal artery macroaneurysm is a rare, but potentially vision-threatening ophthalmic condition. Macroaneurysm develops from the arteriosclerotic transformation of the artery caused by high blood pressure. Macroaneurysms can be asymptomatic, or they can be associated with exudative or hemorrhagic complication which causes visual impairment. Depending on the symptoms, they can be treated with laser photocoagulation, intravitreal injections, or with vitrectomy. Our presented cases also illustrate that each case requires individual consideration because a uniform therapeutic recommendation is still yet to be developed. In addition to the ophthalmic treatment, it is extremely important to refer the patient to internal medicine.

Keywords: macroaneurysm, anti-VEGF, subretinal hemorrhage

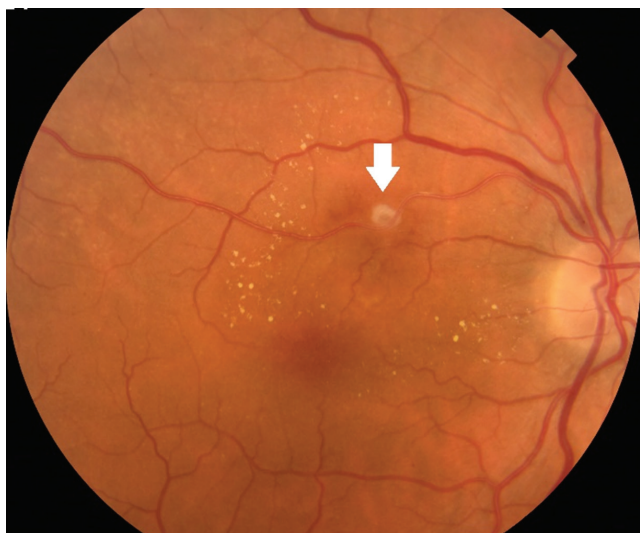Thury G, Dégi R, Smeller L, Kovács A. [Diagnostic and treatment options for retinal arterial macroaneurysms in relation to our cases]. *Orv Hetil.* 2023; 164(42): 1673–1677.

(Beérkezett: 2023. július 11.; elfogadva: 2023. augusztus 13.)

Rövidítések

anti-VEGF = (anti-vascular endothelial growth factor) a vasculáris endothelialis növekedési faktort gátló; FLAG = fluoreszcens angiográfia; ICG = indocianinzöld-angiográfia; OCT = (optical coherence tomography) optikaikoherenca-tomográfia; OCT-A = (OCT angiography) OCT-angiográfia; rtPA = (recombinant tissue plasminogen activator) rekombináns szöveti plazminogénaktivátor

A retinalis artéria macroaneurysmák a retinalis artéria első három osztlásánál, a macula luteához közel kialakuló kerek vagy orsó alakú tágulatok (*1. ábra*) [1]. A macroaneurysmák általában egy szemben kialakuló elváltozások, melyek prevalenciája idős hipertóniás nőkben a legmagasabb [2, 3]. Kialakulásuk hátterében az artéria falának az öregedés és a magas vérnyomás okozta arterioscleroticus átalakulása áll. Az artériák elvesztik elasztici-



1. ábra | A jobb szemben a felső temporális érárkádnál elhelyezkedő retinalis artéria macroaneurysma (fehér nyíl)

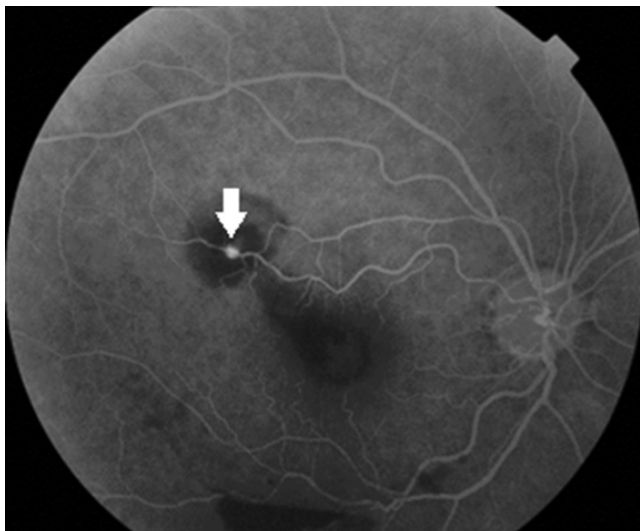
citásukat, rigiddé válnak, és az artériás nyomás hatására fokális dilatáció keletkezik az érben [3, 4]. A macroaneurysmákat három fő csoportra oszthatjuk a szemfenéken talált domináns elváltozás alapján, így beszélhetünk haemorrhagiás, exsudatív és 'quiescent' típusokról [3]. Míg a 'quiescent' típusúak tünetmentesek, addig a másik két csoportban kialakult haemorrhagiás vagy exsudatív szövődmény általában centrális látásromláshoz vezet a macula anatómiai közelsége miatt. A haemorrhagiás típus általában hirtelen kialakuló, fájdalomtalan látásromlást okoz, melynek során a vérzés lehet sub-, intra- és praeretinalis, valamint üvegtestbe törő, illetve ezek kombinációja. Az exsudatív típus ezzel szemben lassan, fokozatosan kialakuló látásromláshoz vezet, melyet a macularis területen létrejövő intraretinalis oedema és exsudatio okoz [5]. Mind a subretinalis vér, mind az exsudatio a fovea területén a fotoreceptorok irreverzibilis károsodását idézi elő.

Differenciáldiagnózisként számos kórkép jön szóba, mint a különböző etiológiájú chorioidealis neovascularizációk, diabeteses retinopathia, retinalis vénás elzáródás, chorioidealis tumorok, Valsalva-retinopathia, Coats-betegség, Von Hippel–Lindau-szindróma [6, 7]. Napjainkban a pupillatágításban történő fundusvizsgálat mellett számos modern képalkotó eljárás áll rendelkezésre, hogy a macroaneurysmákat el tudjuk különíteni a fentebb felsorolt betegségektől. Jelenleg a legelterjedtebben alkalmazott noninvaszív módszer a szemfenék keresztmetszeti képét optikai elven vizsgáló eljárás, az optikaikohereciatomográfia (OCT), melynek segítségével identifikálható a vérzéses szövődmény anatómiai elhelyezkedése, az intraretinalis oedema kiterjedése és mennyisége, valamint a kezelésekre adott terápiás válasz [8, 9]. Invazív képalkotó eljárásnak a fluoreszcens angiográfia (FLAG) és az indocianinzöld-angiográfia (ICG) áll rendelkezésre. Az előbbivel a macroaneurysmából származó fluoreszcens

festékeresztés és kapillárisér-abnormalitások észlelhetők. A képalkotás limitjét az esetleges vérzések jelenthetik, mely esetekben az ICG lehet segítségünkre. Az ICG képalkotása közeli infravörös tartományának köszönhetően mélyebb rétegek vizsgálatát is lehetővé teszi, így a vérzés árnyékoló hatása kiküszöbölhető [7]. A FLAG és az ICG noninvaszív alternatíváját az OCT-angiográfia (OCT-A) képezi, mely képes lehet detektálni a macroaneurysmán belüli áramlást és annak változását, illetve trombotizálódását [10].

A macroaneurysmák kezelése függ a kialakult szövődmények klinikai megjelenésétől. Obszerváció a legtöbb esetben elegendő lehet, ha ezek a fovea területét nem veszélyeztetik. Amennyiben mégis látást veszélyeztető szövődmény alakul ki, úgy a következőkben leírt terápiás beavatkozások jöhetnek szóba. A leggyakrabban és legrégebb óta használt terápiás beavatkozás a macroaneurysma lézeres fotokoagulációja [6]. A lézerkezelés történhet direkt és indirekt módon. Direkt lézerkezelés során a lézergócok alkalmazása a macroaneurysmára történik, annak involúcióját előidézendő. Ebben az esetben előfordulhat a már alapvetően gyengült és kitágult érfa rupturája [5]. Indirekt lézerkezelés során a lézerapplikációk a macroaneurysma köré történnek, amivel mérsékeljük a környező szövetek oxigénigényét, ezáltal csökkentve a véráramlást és nyomást az artériában, előidézve a macroaneurysma regresszióját [11]. A legújabb terápiás lehetőséget a vascularis endothelialis növekedési faktort gátló (anti-VEGF) intravitrealis injekciók jelentik. Az intravitrealis anti-VEGF-injekciók – mint az aflibercept, ranibizumab és bevacizumab – már bizonyított kezelési módot jelentenek a különböző, maculavizenyővel járó betegségekből (például neovascularizációk [12], diabeteses maculaoedema és retinalis vénás elzáródások). A retinalis artéria macroaneurysma esetében vizsgálatok bizonyították, hogy az anti-VEGF csökkenti a vascularis permeabilitást, és elősegíti a macroaneurysma elzáródását, így mind exsudatív, mind haemorrhagiás szövődmény esetén terápiás megoldásként szolgálhat már néhány injekciószám mellett [13, 14].

Haemorrhagiás szövődmény esetén figyelembe kell venni a vérzés anatómiai elhelyezkedését is. A subretinalis térben (a retina belső kilenc rétege és a retinalis pigmentepithel közötti tér) kialakult vérzés esetén a vér közvetlenül érintkezik a fotoreceptorokkal, direkt toxikus hatást kifejtve, míg egy belső határhártya alatt felhalmozódó vérzés esetén ilyen toxikus hatás nem érvényesül. A macula területében elhelyezkedő subretinalis vérzés esetén további invazív beavatkozás áll még rendelkezésre. A cél a vérzés elmozdítása a macula területéről, amit az intravitrealis térbe injekció formájában adott perfluor-karbon gázok segítségével, pneumatikus elnyomással érhetünk el. A beadást követően a gáz az üvegtesti tér egy részét tölti csak ki, így nagyon fontos a beteg napokig arccal lefelé történő pozicionálása. A vér további szívódását elősegítve az intravitrealisan adott gázt egy



2. ábra | Első betegünk jobb szeméről készült fluoreszcens angiográfias felvétel: a felső temporális érárkádánál elhelyezkedő macroaneurysma (fehér nyíl) és körülötte hipofluoreszcens/sötét gyűrűvel a belőle induló vérzés

időben vagy külön eljárás során rekombináns szöveti plazminogénaktivátorral (rtPA) is kiegészíthetjük [15].

Üvegtestbe törő, nem szívódó (3 hónapnál tovább fennálló) vérzés esetén műtéti megoldásként pedig pars plana vitrectomia jön szóba [13].

Esetismertetések

Első eset

Egy 68 éves nőbeteg jelentkezett intézetünkben hirtelen kialakult, a jobb szemet érintő látásromlással. Belgyógyászati anamnézisének tekintve hypertonia volt ismert. Sze-

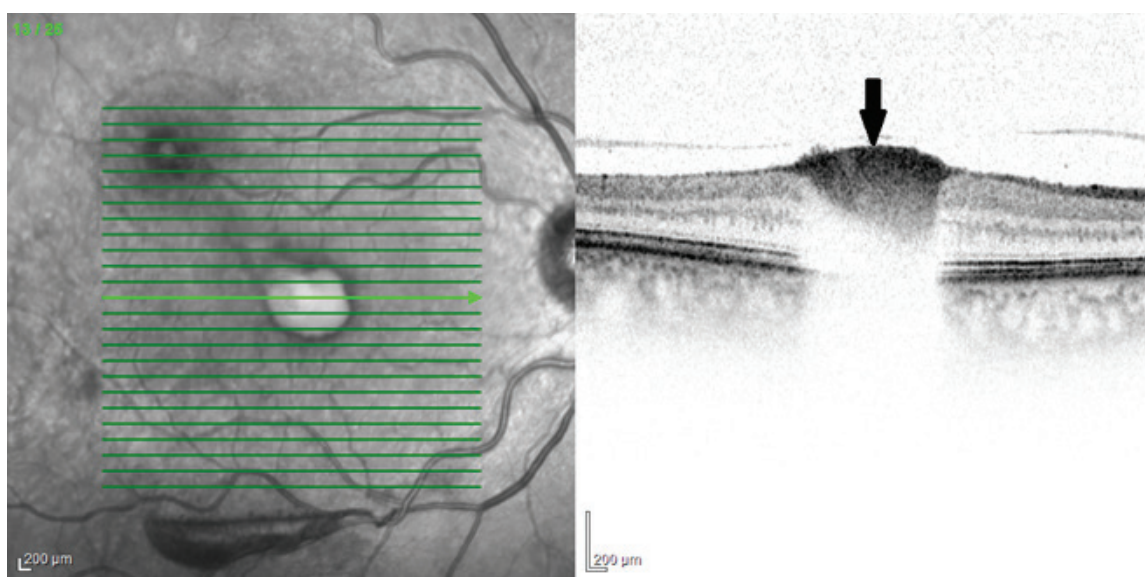
mészeti vizsgálatok a legjobban korrigált látóélessége 0,02 volt. FLAG-vizsgálattal a felső temporális érárkádánál elhelyezkedő retinalis artéria macroaneurysmát diagnosztizáltunk (2. ábra), melyből OCT-felvételeken a belső határhártyáig terjedő vérzést igazoltunk (3. ábra). A vérzés a foveában összpontosult, ami a beteg látásromlását okozta. Beavatkozás a vérzés kezelésére nem történt, obszerváció mellett döntöttünk, tekintettel a vérzés kis kiterjedésére és anatómiai lokalizációjára. A majdnem 1 éves utánkötés során a vérzés spontán felszívódott, vele párhuzamosan a látóélesség 0,95-ra javult.

Második eset

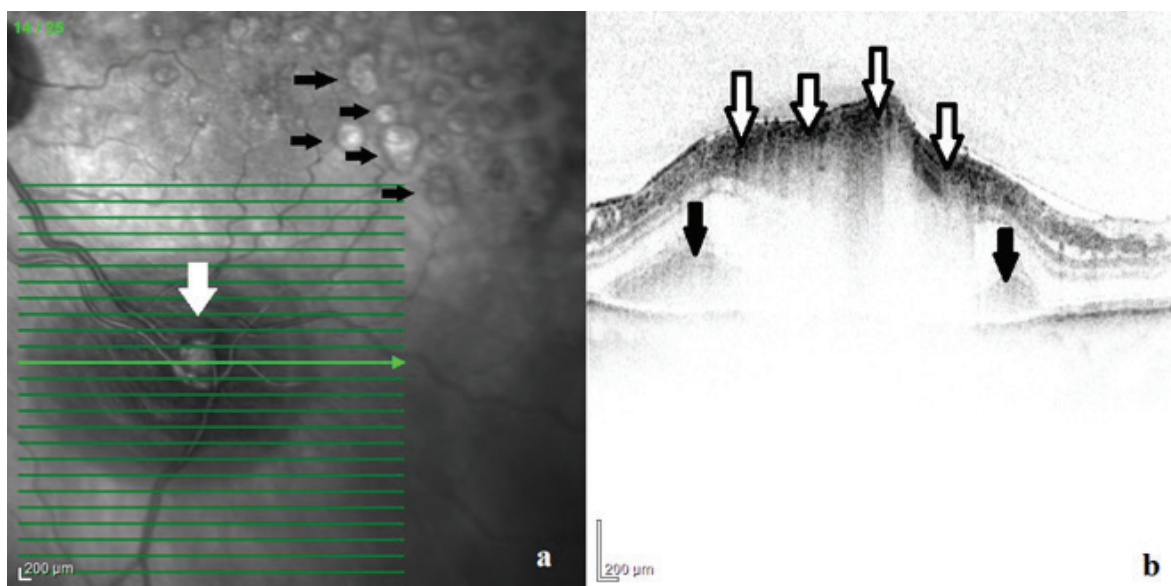
Hypertoniával kezelt 63 éves férfi betegünk lassan, fokozatosan kialakult, a bal szemet érintő látásromlás miatt került intézetünkbe. Legjobb korrigált látóélessége 0,7 volt. OCT-felvételekkel az alsó temporális érárkádánál kialakult retinalis artéria macroaneurysmát diagnosztizáltunk, körülötte a belőle származó intra- és subretinalis fluidummal, valamint gyűrűszerű sárgás exsudatióval, mely a foveáig terjedt. Kezelésként fokális indirekt lézerkezelést alkalmaztunk a macroaneurysma köré az exsudatio csökkentésére. Kezelés hatására a 3 hónapos kontroll-OCT-felvételek alapján a subretinalis folyadék felszívódott, csupán kevés intraretinalis folyadék maradt. Látóélessége 1,0-re javult, a beteg jelenleg is panaszmentes.

Harmadik eset

75 éves férfi betegünket korábban a bal szemén kialakult retinalis vénaág elzáródással kezeltük, emellett ismert volt ugyanezen szemén az alsó temporális érárkádánál el-



3. ábra | Az első betegünk jobb szeméről készült optikaikoherencia-tomográfias felvétel: a retina keresztmetszeti B-scan felvételén látható a belső határhártya alatti, a fovea területén elhelyezkedő vérzés (fekete nyíl)



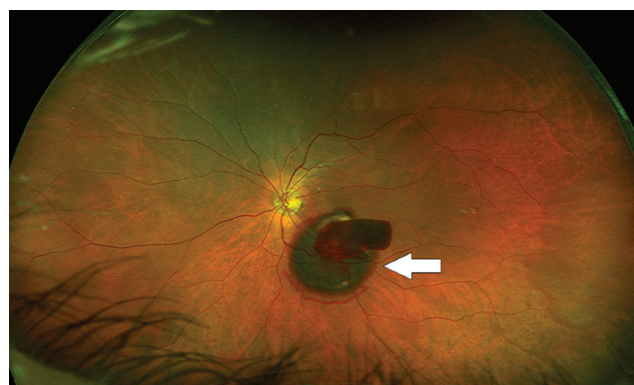4. ábra | A harmadik betegünk bal szeméről készült optikaikoherencia-tomográfás felvétel: infravörös képen (a) látható az alsó temporális érárkádnál elhelyezkedő rupturált macroaneurysma (fehér nyíl), valamint a retinalis vénaág elzáródása miatti korábbi lézernyomok (fekete nyíl). A macroaneurysmáról készült B-scan-felvételen detektálható (b) a sub- (fekete nyíl) és intraretinalisan (fehér nyíl) elhelyezkedő vérzés

helyezkedő, évekig stabil macroaneurysma. Az irodalomból ismert, hogy macroaneurysmák gyakran társulhatnak vénás okklúzióval, tekintettel a közös atheroscleroticus eredetre. Páciensünk hypertonia és 2-es típusú diabetes miatt belgyógyászati kezelés alatt is állt, azonban egy hirtelen vérnyomáskiugrás során a macroaneurysma megrepedt. A kialakult vérzés kezdetben sub- és intraretinalis vérzést okozott a fovea érintettsége nélkül (4. ábra), mely később az üvegtesti térbe tört. Tekintettel arra, hogy a vérzés 3 hónapon belül nem tisztult, pars plana vitrectomiára került sor. A műtét során a vér eltávolítását követően a macroaneurysma direkt endolézerezése történt.

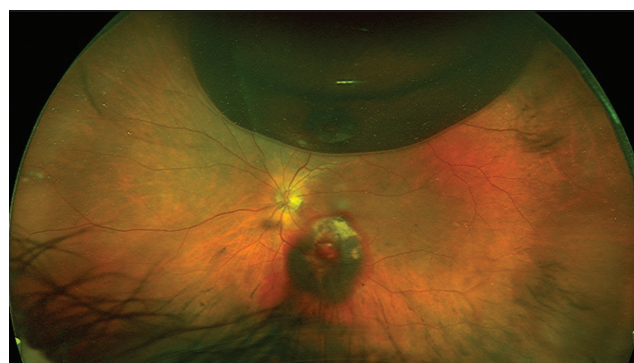Negyedik eset

Egy 75 éves férfi beteg jelentkezett intézetünkben 3 napja ébredéskor észlelt bal oldali homályos látás miatt. Legjobb korrigált látóélessége 0,3 volt. Az anamnézis (hypertonia és pitvarfibrilláció volt ismert), a szemfenéki kép és az OCT-vizsgálat, valamint a másik szem szemfenéki erein látott arterioscleroticus jelek alapján az alsó temporális érárkádnál elhelyezkedő rupturált macroaneurysmát gyanítottunk. Tekintettel arra, hogy a subretinalis vérzés a foveát nem érintette, azonnali beavatkozás nem történt. Az OCT- és ultraszéles látószögű felvételeken a 10 napos kontroll során láthatóvá vált, hogy a subretinalis vérzés a fovea területébe tört, üvegtesti vérzés is kialakult, valamint a látóélesség tovább csökkent (5. ábra). A subfovealis vérzés miatt intravitrealis perfluor-karbon gáz injektálása mellett döntöttünk, intravitrealis anti-VEGF gyógyszerrel kiegészítve. A lézerezést a vérzés kiterjedése és elhelyezkedése alapján nem tartottuk volna eredményesnek. Az 1 hetes kont-

rollnál a gáz és a beteg pozicionálása révén a fovea alatti területről a vérzést sikeresen elmozdítottuk (6. ábra). Az 1 hónapos kontrollnál ismételt intravitrealis anti-



5. ábra | A negyedik betegünk bal szeméről készült ultraszéles látószögű felvétel: látható az alsó temporális érárkád mentén elhelyezkedő rupturált macroaneurysma, melyből subretinalis és üvegtestbe törő vérzés indult (fehér nyíl)



6. ábra | A negyedik betegünk bal szeméről készült ultraszéles látószögű felvétel intravitrealis perfluor-karbon gáz injektálását követően

VEGF került beadásra, majd a 2 hónapos kontroll alkalomával FLAG-vizsgálatot végeztünk, amelynél festékesztést nem láttunk, a macroaneurysma elzáródott, így a kezelést leállítottuk. Majdnem 1 éves utánkötés után a beteg legjobb korrigált látóélessége 0,6-re javult.

Megbeszélés

A retinalis artéria macroaneurysma ritka, de potenciálisan súlyos szembetegség, mely változó mértékű látásvesztést okozhat. A betegség kialakulásához hozzájárulhatnak bizonyos kockázati tényezők, mint például a magas vérnyomás és az érlemezés. A macroaneurysmák részletes diagnosztikája specifikus szemészeti vizsgálatokkal történik, ezek magukban foglalják az esetlegesen kialakult szövődmény és az általa okozott szövetkárosodás felmérését is. A kezelési lehetőségek közé tartozik a lézeres fotokoaguláció és az intravitrealis injekciók, amelyek célja a további vérzés megakadályozása, az exsudatio csökkentése és a szövetkárosodás minimalizálása. Az irodalmat áttekintve egységes terápiai álláspont nincs, minden eset egyedi mérlegelést igényel. Eseteink kapcsán bemutattuk a retinalis artéria macroaneurysmák különböző megjelenési formáit, diagnosztizálási és kezelési lehetőségeit. A fel nem ismert vagy beállíthatatlan magas vérnyomás jelentős szerepet játszik a macroaneurysma és szövődményei kialakulásában, így kifejezetten fontos a beteg mielőbbi belgyógyászati kivizsgálása és gondozásba vétele.

Anyagi támogatás: A közlemény megírása, illetve a kapcsolódó kutatómunka anyagi támogatásban nem részesült.

Szerzői munkamegosztás: K. A.: A vizsgálat tervezése és szakmai útmutatás. T. G.: A közlemény megírása. D. R.: A közlemény kritikai revíziója. S. L.: Betegvizsgálat, betegkövetés. A cikk végleges változatát valamennyi szerző elolvasta és jóváhagyta.

Érdekltségek: A szerzőknek nincsenek érdekltségeik.

Irodalom

- [1] Robertson DM. Macroaneurysms of the retinal arteries. *Trans Am Acad Ophthalmol Otolaryngol.* 1973; 77: OP55-OP67.
- [2] Cleary PE, Kohner EM, Hamilton AM, et al. Retinal macroaneurysms. *Br J Ophthalmol.* 1975; 59: 355–361.
- [3] Lavin MJ, Marsh RJ, Peart S, et al. Retinal arterial macroaneurysms: a retrospective study of 40 patients. *Br J Ophthalmol.* 1987; 71: 817–825.
- [4] Panton RW, Goldberg MF, Farber MD. Retinal arterial macroaneurysms: risk factors and natural history. *Br J Ophthalmol.* 1990; 74: 595–600.
- [5] Rabb MF, Gagliano DA, Teske MP. Retinal arterial macroaneurysms. *Surv Ophthalmol.* 1988; 33: 73–96.
- [6] Pitkänen L, Tommila P, Kaarniranta K, et al. Retinal arterial macroaneurysms. *Acta Ophthalmol.* 2014; 92: 101–104.
- [7] Townsend-Pico WA, Meyers SM, Lewis H. Indocyanine green angiography in the diagnosis of retinal arterial macroaneurysms associated with submacular and preretinal hemorrhages: a case series. *Am J Ophthalmol.* 2000; 129: 33–37.
- [8] Tsujikawa A, Sakamoto A, Ota M, et al. Retinal structural changes associated with retinal arterial macroaneurysm examined with optical coherence tomography. *Retina* 2009; 29: 782–792.
- [9] Végh A, Magda DP, Kilin F, et al. *In vivo* cellular imaging of the retina: present and future. [Sejtszintű képalkotás a retina *in vivo* vizsgálatában: jelen és jövő.] *Orv Hetil.* 2021; 162: 851–860. [Hungarian]
- [10] Astroz P, Miere A, Cohen SY, et al. Optical coherence tomography angiography in the diagnosis and follow-up of retinal arterial macroaneurysms. *Retin Cases Brief Rep.* 2021; 15: 1–4.
- [11] Robertson DM. Therapy for retinal arterial macroaneurysms still an open question after 30 years; review provides perspective on diagnosis, management, use of photocoagulation. (Treatment options). In: *Ophthalmology Times.* 2003; p. 22.
- [12] Gergely R, Ecsedy M, Kovács I, et al. Pachychoroid diseases. [Pachychorioidealis kórképek.] *Orv Hetil.* 2021; 162: 770–781. [Hungarian]
- [13] Evan Goldhagen B, Goldhardt R. Retinal arterial macroaneurysms: updating your memory on RAM management. *Curr Ophthalmol Rep.* 2019; 7: 73–79.
- [14] Pichi F, Morara M, Torrazza C, et al. Intravitreal bevacizumab for macular complications from retinal arterial macroaneurysms. *Am J Ophthalmol.* 2013; 155: 287–294.e1.
- [15] Kokame GT. Vitreous hemorrhage after intravitreal tissue plasminogen activator (t-PA) and pneumatic displacement of submacular hemorrhage. *Am J Ophthalmol.* 2000; 129: 546–547.

(Thury Géza dr.,
Szeged, Korányi fasor 10–11., 6720
e-mail: thury.geza@med.u-szeged.hu)