Anatomisches Institut (beauftr. Leiter: Dozent T. Donáth) und Institut für Chirurgische Anatomie und Operationslehre (Vorstand: Prof. D. Nagy) der Medizinischen Universität, Budapest

DIE PORTOBILIÄREN LEBERLÄPPCHEN UND DAS GLISSON-SYSTEM

Gy. Ungváry und J. Faller

(Eingegangen am 22. Februar, 1962)

Einleitung

Von der klassischen Anatomie wurde die Leber als ein zweilappiges Organ behandelt und die Grenze zwischen den beiden Lappen in der Linie des Lig. falciforme festgestellt. Zum rechten Leberlappen rechnete man auch den Lobus caudatus und die Lobus quadratus genannten kleinen Leberteile. Dieses Schema gründete sich ausschließlich auf die Oberflächenverhältnisse der Leber und ließ die intrahepatischen Verhältnisse, das intrahepatische System der Gefäße bzw. Gallenwege außer acht. Um die Jahrhundertwende stellte Rex und bald danach unabhängig von ihm Cantlie fest, die Grenze zwischen dem rechten und linken Leberabschnitt verlaufe unter Berücksichtigung der intrahepatischen Verhältnisse nicht in der Linie des Lig. falciforme, sondern rechts davon. Diese Grenzlinie hat man nach den Autoren Rex—Cantliesche Linie genannt. Auf dieser Grundlage gehören der Lobus caudatus und der Lobus quadratus zum linken Lappen.

Gegen Ende der 1940er Jahre ist die intrahepatische Anatomie mit der Entwicklung der Chirurgie wieder stärker in den Vordergrund gerückt, und die sich mit der Leber befassenden Forscher differenzierten innerhalb der beiden Lappen Sublobuli bzw. Segmente.

Als erster hat sich Hjortsjö mit der Frage beschäftigt, dessen Versuche auf dem V. portae-System fußten. Seiner Ansicht nach wird der rechte Hauptteil vom linken der Rex—Cantlieschen Linie entsprechend von einer Fissur getrennt, die er als »main boundary fissure« (MBF) bezeichnete. Nach seinen Untersuchungen beginnt diese Fissur an der Fossa sagittalis dextra der H-förmigen Leberfurche und verläuft so nach rechts und ventralwärts, daß ihre Ebene, an der Frontalebene gemessen, mit der Sagittalebene einen Winkel von etwa 35° bildet. Letzten Endes teilt Hjortsjö die Leber in 8 Segmente, 3 rechts- und 5 linksseitige, ein. Den Lobus quadratus zählte er zum linken Lappen, der Lobus caudatus kann seiner Meinung nach beiden Lappen angehören, so daß die MBF hinten unterschiedlich verläuft.

Healey und Schroy berücksichtigten bei ihren Untersuchungen und ihrer Aufteilung hauptsächlich das Gallenwegssystem. Sie teilten die Leber gleichfalls in einen rechten und linken Lappen mittels einer lobäre Fissur

genannten Ebene, die ähnlich liegt wie die MBF, jedoch mit dem Unterschied, daß sie ungefähr in der Sagittalebene verläuft. Innerhalb des rechten ebenso wie des linken Lappens beschrieben sie zwei Segmente.

COUINAUD, der bei seiner Aufteilung auch die Vv. hepaticae berücksichtigte, stellte ebenfalls 8 Segmente in der Leber fest, jedoch in anderer Anordnung als HJORTSJÖ. COUINAUD beschrieb je 4 Segmente sowohl im rechten wie im linken Lappen.

Die Abweichungen zwischen den Literaturangaben sowie die entwicklungsgeschichtliche Tatsache, daß sich die Leber aus drei Uranlagen entwickelt, führten uns zu der Überlegung, daß sich die Leber auch im entwickelten Zustand in drei Teile gliedern könnte und auch unter Berücksichtigung des portobiliären Systems aus 3 Lappen besteht. Wir nahmen an, der Teil, den man bisher im allgemeinen als rechten Lappen behandelte, setze sich im Grunde aus zwei selbständigen Lappen zusammen und bilde auch hinsichtlich der Blutversorgung bzw. Gallenproduktion eine selbständige Einheit. Für unsere Hypothese spricht die Feststellung einiger Autoren (COUINAUD, KÁDÁR), daß der rechte Lappen immer zwei große Glissonsche Pedunculi besitzt, die sich unmittelbar nach der Leberpforte, in zahlreichen Fällen bereits in der Leberpforte trennen.

Hier wollen wir den Begriff des Glisson-Systems klarstellen. Bekanntermaßen werden die von der Leberpforte ausgehenden, zu den einzelnen größeren Leberabschnitten ziehenden Bündel, welche die Zweige der V. portae, der A. hepatica und des Ductus hepaticus sowie das diese zu einer Einheit zusammenfassende Bindegewebe enthalten, Glissonsche Pedunculi genannt. Das sich aus diesen Pedunculi entwickelnde System, das sich in immer feinere und feinere Zweige teilt und die ganze Leber durchzieht, nennen wir Glisson System.

Methodik

Die eigenen Untersuchungen wurden nach folgenden Verfahren durchgeführt:

1. Injektion von 15 Lebern mit wasserlöslichen, gut diffundierenden Farbstofflösungen.
2. Korrosionsuntersuchungen an 60 Lebern.
3. Stereo-Röntgenuntersuchungen an 25 Lebern.

Die Untersuchungen wurden an insgesamt 100 — den Leichen erwachsener Menschen entnommenen — Lebern ausgeführt.

Ad 1. Von der V. cava inferior her wurden die Vv. hepaticae mit 5%iger PVC-Lösung gefüllt. Da diese Lösung die Kapillaren nicht durchdringt, gelang es, diese mit ihr zu verschließen und das V. portae-System auf diese Weise zu einem blind endenden System umzugestalten. Hiernach trennten wir vorsichtig, möglichst läsionsfrei, die drei Hauptstämme des von der Leberpforte ausgehenden Glisson-Systems — den zum linken Lappen laufenden und die beiden »rechtsseitigen« — voneinander. Sodann spritzten wir gesondert in übereinstimmende Formationen der drei Hauptstämme — meistens in die V. portae — verschiedenfarbige, gut diffundierende Farbstoffe. Nach der Einspritzung wurden die entsprechenden Venenstämme unterbunden. Wir benutzten 1%ige wäßrige Eosin- und Methylenblaulösung. Der durch die Gefäßwand diffundierende Farbstoff färbte das benachbarte Leberparenchym, so daß sich die Grenzen der zu den einzelnen Glisson-Hauptstämmen gehörenden Leberabschnitte an der Oberfläche scharf begrenzt abzeichneten.

Ad 2. Bei den Korrosionsuntersuchungen benutzten wir 5%ige PVC-Lösung, mit der die einzelnen getrennten Formationen des Glisson-Systems angefüllt wurden. Nach 24stündigem

Stehen in Salzsäure von verschiedener Konzentration korrodierten die Lebern. Wir nahmen Einzel- und Simultanfüllungen vor; bei der Einzelfüllung wurde die Lösung nur in ein Gebilde des Glisson-Systems gefüllt. Bei den Simultanfüllungen suspendierten wir verschiedenfarbige Farbstoffe in PVC und gaben diese einzeln in alle drei, meistens aber in zwei Formationen des Glisson-Systems.

Ad 3. Für die Stereo-Röntgenuntersuchungen verwendeten wir in 5%igem PVC suspendiertes Minium als Kontrastmaterial, das zwei Vorteile aufwies: einerseits drang es im Gegensatz zu den durch die Kapillaren tretenden Kontraststoffen nicht durch die Kapillaren, so daß das Bild durch das in die V. hepatica gelangte Kontrastmaterial nicht beeinträchtigt wurde, anderseits vermochten wir die Lebern nach Herstellung der Röntgenaufnahme — gleichsam zur Kontrolle der Röntgenaufnahme — zu korrodieren. Von sämtlichen Lebern machten wir zwei Aufnahmen, indem die Pupillendistanz der Röntgenröhre verschoben wurde. Die Untersuchung der Aufnahmen erfolgte im Stereo-Schaukasten.

Ergebnisse

Nach den Ergebnissen der mit diffundierenden Farbstoffen ausgeführten Untersuchungen bilden alle drei Stämme ein selbständiges, gesondertes System, und diese Systeme anastomisieren an der Peripherie nicht miteinander. Andernfalls wäre nämlich die Grenze der zu den einzelnen Hauptstämmen gehörigen Leberabschnitte — insbesondere an der Oberfläche — verschwommen gewesen, ja infolge der raschen Diffusion hätten sich die beiden Farben überall vermengen müssen. Im Verlauf unserer Versuche trat indessen stets eine scharfe Grenze zwischen den Farben zutage. Da auch zwischen dem rechten und mittleren Leberabschnitt eine scharfe Grenze zu beobachten war, scheint uns erwiesen, daß zwischen den Zweigen des rechten und mittleren Glissonschen Pedunculus keine Anastomosen vorhanden sind, wie dies schon früher in bezug auf den rechten und linken Leberabschnitt festgestellt worden war. Von der Oberflächenprojektion der beiden Ebenen, welche die 3 Leberabschnitte trennen, entspricht die linke Linie ungefähr der Rex—Cantlieschen Linie, während sich die rechte vom rechten Leberrand etwa 2—3 querfingerbreit nach links hinzieht.

Unsere Korrosionspräparate bewiesen gleichfalls die dreifache Gelapptheit der Leber. Insbesondere in den vom V. portae-System hergestellten Korrosionspräparaten sind die 3 Lappen deutlich zu sehen. Die einzelnen Lappen differenzieren sich ebensogut voneinander wie bei Anwendung des obigen Färbungsverfahrens, ja die Lage der Fissuren, welche die Lappen voneinander trennen, läßt sich sogar noch besser studieren (Abb. 1).

Im Stereo-Schaukasten war gleichfalls zu erkennen, daß die zu den drei Hauptstämmen gehörenden Zweige ein selbständiges System bilden, das in der normalen Röntgenaufnahme — besonders am rechten und mittleren Lappen — wegen der Aufeinanderprojektion nicht zu sehen ist (Abb. 2a und b).

Aus alledem geht hervor, daß die Leber auf Grund der V. portae in drei Lappen geteilt werden kann, die von je einem Glisson-Stamm mit völlig selbständigem System versorgt werden. Die portobiliären Leberlappen nennen wir Lobus dexter, sinister und intermedius.

Die Oberflächenlinie, welche die Grenze zwischen dem rechten und mittleren Lappen anzeigt, bezeichnen wir als I. Linie, die diese beiden Lappen trennende Fissur als I. Fissur; die Oberflächenlinie, die der Grenze zwischen dem mittleren und linken Lappen entspricht, als II. Linie, die dementsprechende Fissur als II. Fissur. Die Lage der Fissur stellten wir fest, indem wir die Lebern unmittelbar nach der Diffusion des Farbstoffs genau der Verfärbung entsprechend zerschnitten bzw. an den Korrosionspräparaten die zu den einzelnen Hauptstämmen gehörenden kleinen Zweige voneinander trennten.

Nach unseren Untersuchungen liegen diese Linien bzw. Fissuren folgendermaßen:

Die I. Linie geht vom rechten Rand der V. cava inferior aus. Ihr erster Abschnitt bildet einen Winkel von etwa 150° mit der an der Leber liegenden Wand der V. cava. Dieser Abschnitt zieht sich zum Rand der oberen Leberoberfläche und endet etwa 4—5 cm vom rechten Leberrand. Von hier wendet sich die Linie zur vorderen Leberoberfläche und verläuft etwa 2,5—3 cm vom unteren Leberrand bzw. bis zu dem 5—6 cm vom rechten Rand gelegenen Punkt gerade. Von diesem Punkt wendet sie sich nach links und erreicht, mit dem darüber befindlichen Abschnitt einen Winkel von etwa 140° bildend, nach etwa 3 cm Verlauf am rechten Rand des Gallenblasenbetts den Margo anterior. An der Facies visceralis geht die Grenzlinie am rechten Rand des Gallenblasenbetts bis zum rechten Rand der Leberpforte. Von hier zieht sie sich, etwa 2 cm vom rechten Rand des Lobus caudatus dem rechten Rand der V. cava inferior folgend, aufwärts zum Ausgangspunkt.

Abb. 1. Mit PVC hergestelltes Korrosionspräparat. 1. Lobus dexter; 2. Lobus intermedius; 3. Lobus sinister. Zwischen den Lappen sieht man deutlich die interlobären Fissuren

Abb. 2a. Röntgenaufnahme vom Gallenwegssystem. Wegen der Aufeinanderprojektion läßt sich der rechte vom Mittellappen nicht differenzieren

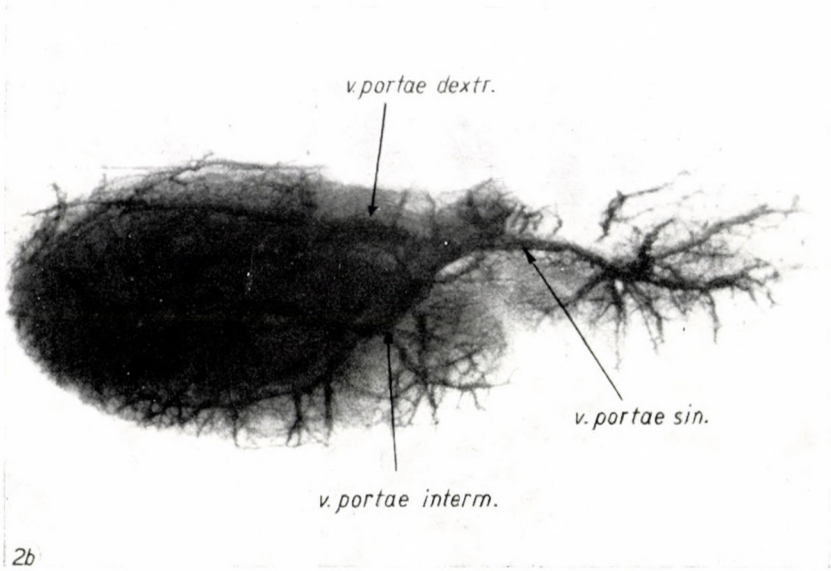

Abb. 2b. Röntgenaufnahme vom V. portae-System an der auf die Kante gestellten Leber. Die drei Lappen der drei Hauptstämme sind deutlich wahrnehmbar

Die II. Linie geht vom linken Rand der V. cava inferior aus, und ihr erster, an der oberen Leberfläche laufender, etwa 2—3 cm langer Abschnitt bildet mit der der Leber zugekehrten Wand der V. cava inferior einen stumpfen Winkel von etwa 145°. Dieser erste Abschnitt bildet mit dem etwa ebenso langen folgenden einen nach rechts offenen stumpfen Winkel von ungefähr 130°. Der 6—8 cm lange folgende Abschnitt läuft parallel zur Linie des Lig. falciforme 3 cm rechts vom Ligament bis zur Mitte der Lebervorderfläche. Hier wendet sich die Linie nach rechts und geht an einem etwa 3—4 cm langen Abschnitt nach rechts und unten, wobei sie mit der vorigen Linie einen Winkel von ungefähr 30° bildet. Dann läuft sie fast parallel zur Linie des Lig. falciforme, etwa 3—4 cm rechts von dieser. Den Margo anterior erreicht sie an der Mitte des Gallenblasenbetts. Sich der viszeralen Oberfläche zuwendend, geht sie über den linken Rand des Gallenblasenbetts zum Zentrum der Leberpforte. Nach Erreichung der Pforte wird die Lappengrenze durch eine Linie angezeigt, die das Zentrum der Leberpforte mit dem linken Rand der V. cava inferior verbindet und dabei dicht dem linken Rand des Lobus caudatus folgt.

Die den auf die Facies anterior entfallenden Abschnitt der I. Fissur, d. h. der I. Linie mit dem auf die Facies visceralis entfallenden Abschnitt verbindende Ebene, die den rechten und mittleren Lappen voneinander trennt, bildet mit der Sagittalebene, an der Horizontalebene gemessen, einen Winkel von ungefähr 40—45°. An der Grenze des mittleren und hinteren Drittels der Leberdicke läuft in der Fissur die V. hepatica dextra.

Die II. Fissur, die den mittleren und linken Lappen trennt, bildet mit der Sagittalebene gleichfalls einen Winkel von etwa 45°. In der Fissur läuft, in der Hälfte der Leberdicke, ein Stamm der V. hepatica intermedia. Demnach stellt der Lobus intermedius einen sich nach hinten verjüngenden keilförmigen Leberabschnitt dar, der von der Ventralseite aus gesehen einen Teil sowohl des rechten als auch des linken Leberlappens verdeckt (Abb. 3).

Im Zusammenhang mit dem Lobus caudatus beobachteten wir, daß dieser fast in jedem Falle eine andere Verfärbung von unregelmäßiger Form aufwies; einmal dominierte die Rot-, ein andermal die Blaufärbung, aber stets waren beide Farben zu sehen. An den Korrosionspräparaten war in sämtlichen Fällen wahrnehmbar, daß vom Bereich aller drei Hauptstämme Zweige zum Lobus caudatus verlaufen. Infolgedessen rechnen wir den Lobus caudatus zu keinem der drei Lappen. Der Ursprung der zu diesem Lobus ziehenden Zweige ist sehr variabel, meistens gehen Zweige von sämtlichen drei Hauptstämmen zu diesem Lappen.

Die Korrosions- und Röntgenuntersuchungen ergaben das folgende Bild des Glisson-Systems:

Den hier beschriebenen drei Lappen entsprechend, gliedert sich das Glisson-System in drei Hauptstämme: den rechten, mittleren und linken.

Die Struktur des Glisson-Systems untersuchten wir dem Verlauf der V. portae entsprechend.

I. Verlauf und Teilung der *Vena portae sinistra* zeigen meistens folgendes Bild: Nach der ersten Teilung in der Porta läuft sie der Fortsetzung der Leberpforte entsprechend annähernd in der Mittellinie zwischen dem oberen und unteren Leberrand nach links, dann beschreibt sie mit einer Konvexität eine kranial-, ventralwärts und nach links blickende Krümmung. Insbesondere die nach links blickende Konvexität tritt ausgeprägt zutage; diese Krümmung entspricht dem 2 cm langen Bogen eines Kreises mit einem Radius von etwa 2 cm. Dieser Bogen liegt bereits links von der Ebene des Ligamentum falciforme und ist mit einem blind endenden Schlauch vergleichbar. Der von der Leberpforte zum Lig. falciforme laufende gerade

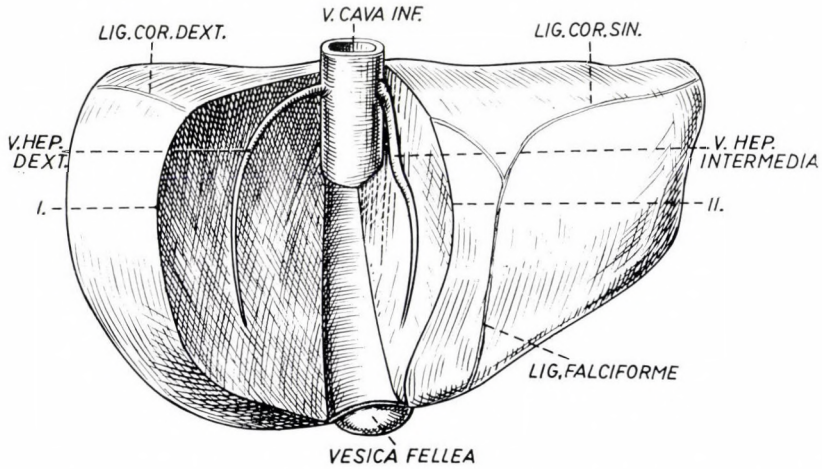

Abb. 3. Schematische Darstellung der portobiliären Lappen sowie der I. und II. Fissur

Abschnitt der V. portae sinistra und der seine Fortsetzung bildende erwähnte Bogen gleichen dem Buchstaben »J«. Vom Krümmungsabschnitt des Buchstabens »J«, d. h. vom Bogen, gehen zur Blutversorgung des linken Lappens und des Lobus quadratus Zweige unterschiedlicher Zahl in verschiedenen Richtungen aus.

Innerhalb des linken Lappens sind stets zwei Teile zu unterscheiden, die von der Haftlinie des Ligamentum falciforme durch eine parallel zur I. Fissur gehende Ebene voneinander getrennt werden. Den nach links fallenden Teil nennen wir Segmentum sinistrum, den nach rechts fallenden Segmentum dextrum lobi sinistri.

Das Segmentum sinistrum besteht aus dem System des sog. Ramus superior und medius, das Segmentum dextrum aus den Zweigen der sog. Rami anteriores und des Ramus inferior.

II. Die *Vena portae intermedia* entspringt in 65% der Fälle von der Vena portae dextra, und zwar in etwa 30% der Fälle selbständig; hiervon sind 20% Dreiteilungen, und in 10% der Fälle bildet der rechte und linke Hauptstamm einen gemeinsamen Stamm, so daß der mittlere Hauptstamm einen gesonderten Stamm darstellt (Abb. 4a, b). In diesem Fall teilt sich die Vena portae in zwei Äste: den mittleren Hauptstamm und einen gemeinsamen Hauptstamm, aus dem der rechte und linke Hauptstamm entsteht. In den restlichen etwa 5% sehen wir die Variation, daß der mittlere und der linke Hauptstamm einen gemeinsamen Stamm bilden und der rechte Stamm gesondert anwesend ist.

In der überwiegenden Mehrzahl der Fälle (65%) geht der Hauptstamm des rechten und des mittleren Lappens gemeinsam von der V. portae aus. Der Hauptstamm des mittleren Lappens macht eine 1—2 cm lange Krümmung mit einer nach rechts, nach unten und nach vorn blickenden Konvexität. In diesem Fall teilt sich die V. portae intermedia in Zweige, die ihrer Lage entsprechend mit inferior, superior und dexter zu bezeichnen sind, sowie in kleinere Rami anteriores.

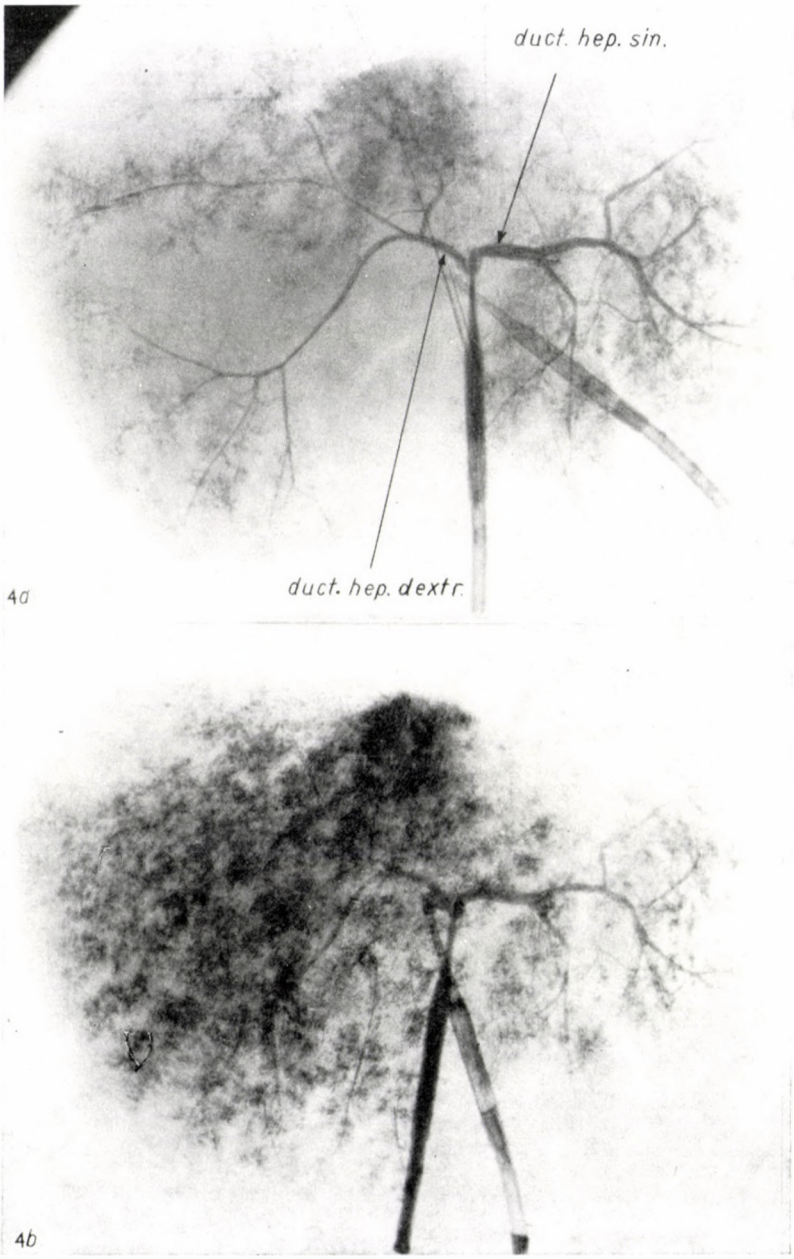

Abb. 4a. Bei gemeinsamem linken und rechten Ductus hepaticus füllt sich das Gallenwegssystem im Gebiet des linken und rechten Lappens (Rtg-Aufnahme)

Abb. 4b. Später wurde auch der selbständige Ductus hepaticus intermedius injiziert, und nunmehr füllte sich, wie das Rtg-Bild zeigt, das Gallenwegssystem der ganzen Leber

Bei dem mittleren Hauptstamm kommt — im Falle eines gemeinsamen mittleren und rechten Hauptstammes — seltener folgende Teilung vor: Der mittlere Hauptstamm macht eine rechts nach unten und nach vorn blickende schwach konvexe Krümmung (an einem Abschnitt von 2—3 cm) und entsendet dann in verstreuter Form unter Berücksichtigung der Lappengrenzen Zweige nach allen Richtungen. Zum Lobus intermedius laufen auch in diesen Fällen vom gemeinsamen Hauptstamm längere und kürzere Zweige, und zwar parallel zur II. Fissur.

Wenn der mittlere Hauptstamm selbständig ist (30%), läuft er nach dem Ursprung meistens abwärts nach vorn und rechts, so daß nach der Ausgangsstelle des mittleren Hauptstammes an einem 1,5—2 cm langen Abschnitt der rechte Hauptstamm anzutreffen ist. Hiernach windet sich der mittlere Hauptstamm nach vorn und oben und kreuzt auf diese Weise vorn den rechten Hauptstamm. Von seiner Konvexität laufen längere Zweige abwärts und

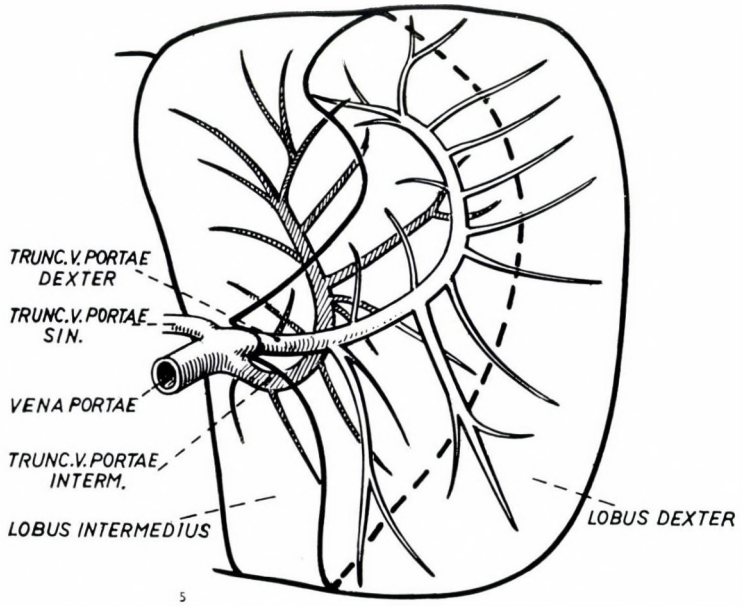

Abb. 5. Schematische Darstellung des magistralen rechten und mittleren Hauptstammes sowie der zugehörigen Lappen

seitwärts nach rechts, von seiner Konkavität kürzere Zweige nach der entgegengesetzten Seite. Diese Form kann man als magistralen Mittellappen bezeichnen (Abb. 5).

Im Falle des zu 65% vorkommenden gemeinsamen Hauptstammes verhält sich der zum rechten Lappen gehende Hauptstamm meistens folgendermaßen: Nach einem Verlauf von 1—2 cm teilt er sich in V-Form. Vor der Teilung gibt er kurze Zweige in den Bereich des Lobus dexter ab. Nach der Teilung bildet ein Zweig, der *Ramus superior*, eine Krümmung mit nach rechts und unten blickender Konvexität, von deren Wölbung dickere Zweige nach rechts zum Leberrand gehen. Von der Konkavität ausgehende kleinere Zweige laufen in Richtung der II. Fissur. Der zweite Zweig nach der Teilung läuft nach rechts, unten und vorn und bildet den *Ramus inferior*, dessen Zweige den unteren Teil des rechten Lappens versorgen.

Im Grunde eine Variation dieser Teilung des rechten Hauptstammes ist die folgende Form: Ein rechter Hauptstamm ist nicht vorhanden, sondern die erwähnten beiden Zweige gehen direkt vom gemeinsamen Hauptstamm des mittleren und rechten Lappens aus (Dreiteilung). Der obere Zweig geht bogenförmig zur rechten oberen Leberspitze und gibt unterdessen nach beiden Seiten Zweige ab. Der untere Zweig beschreibt einen nach unten, links und vorn konvexen Bogen und windet sich mit dem Ende fast bis zur Mittellinie. Von seiner Konvexität gehen stärkere Zweige ab- und vorwärts, von seiner Konkavität schwächere Zweige auf- und rückwärts (Abb. 6).

Abb. 6. Leberkorrosionspräparat von unten gesehen. Der Pfeil zeigt auf die rechtsseitige Dreiteilung. Die beiden Segmente des rechten Lappens sind, wie deutlich zu sehen, gleich groß. [1. Segmentum dorso-craniale; 2. Segmentum dorso-caudale]

Abb. 7. Am Randabschnitt der mit einem Filmstreifen auseinander gezogenen II. Fissur des Korrosionspräparates sieht man eine Anastomose, die den mittleren mit dem linken Lappen verbindet

Die von den beiden Hauptzweigen des rechten Lappens versorgten Bezirke können in den Korrosionspräparaten deutlich in Segmente differenziert werden, deren Gebietsverhältnisse indessen außerordentlich variabel sind. In etwa 40% der Fälle bildet das zum oberen Zweig gehörende Segmentum dorso-craniale, in ebenfalls 40% das zum abwärts gehenden Zweig gehörende Segmentum dorso-caudale zwei Drittel des rechten Lappens. Das verbleibende Drittel besteht immer aus dem zum entgengesetzten Zweig gehörenden Segment. In 20% der Fälle beträgt das Verhältnis der beiden Segmente, besonders wenn der rechte Hauptstamm fehlt, 1 : 1.

Wenn der rechte Hauptstamm selbständig von der Vena portae ausgeht (30%), zeigt der rechte Lappen, ebenso wie der Mittellappen im Falle eines selbständigen Hauptstammes, meistens die magistrale Form, da der rechte Hauptstamm dann einen magistralen Bogen bildet. Nach dem Ursprung läuft er 3—4 cm, größtenteils von der Porta ausgehend, in der Mittellinie, bildet dann eine nach rechts unten und vorn blickende Krümmung, windet sich mit dem Endabschnitt abwärts und erreicht den linken oberen Abschnitt des rechten Lappens. Von der Konvexität des Bogens gehen dem Gefäßverlauf entsprechend, im großen und ganzen senkrecht zu diesem, längere und kürzere Zweige aus, die zum Rand des rechten Lappens verlaufen. An der Konkavität des magistralen Bogens entspringen, sich gleichfalls senkrecht abzweigend, kürzere, kleinere Zweige, die zur II. Fissur gehen (Abb. 5).

Auf Grund dieser Verhältnisse können wir die Leber in drei Lappen und diese in kleinere Abschnitte aufteilen. In der überwiegenden Mehrzahl der Fälle umfassen die drei Lappen übereinstimmende Parenchymbezirke, und auch die beiden Teile des linken Lappens besitzen stabile Grenzen. Im rechten Lappen lassen sich, die magistrale Teilung ausgenommen, stets zwei Segmente differenzieren, deren Gebiete indessen bereits außerordentlich variabel sind. Beachtenswert erscheint indessen, daß die differenzierbaren Teile, wie auch unsere Injektionsuntersuchungen mit verschiedenen diffundierenden Farbstoffen bezeugen, in der überwiegenden Mehrzahl der Fälle über die Fissuren in keinerlei anastomotischer Verbindung miteinander stehen.

Im Gegensatz zu den bisherigen Literaturangaben haben wir in drei Fällen eine sich über die REX—CANTLIEsche Linie hinziehende Anastomose angetroffen. Diese Anastomosen erwiesen sich als Shunts von recht ansehnlichem Kaliber, da sie auch in den Korrosionspräparaten nachgewiesen werden können, die mit der 5%igen, die Kapillaren nicht durchdringenden PVC-Lösung hergestellt wurden. Die Anastomosen befanden sich im leberrandnahen Abschnitt der interlobulären Fissur, und es handelte sich nicht um Einzelanastomosen, sondern um solche mit mehreren Zweigen. Im Zusammenhang mit diesen sei erwähnt, daß wir an den von Leichen herausgenommenen Lebern makroskopisch keinerlei pathologische Veränderungen wahrgenommen haben (Abb. 7).

Zusammenfassung

An insgesamt 100 den Leichen erwachsener Menschen entnommenen Lebern wurde ihre portobiliäre Gelapptheit mit Hilfe von gut diffundierenden Farbstofflösungen nach dem Injektionsverfahren sowie nach der Korrosions- und Stereo-Rtg-Methode untersucht und folgendes festgestellt:

1. Auf Grund der V. portae kann die Leber in drei Lappen — Lobus dexter, Lobus intermedius und Lobus sinister — aufgeteilt werden.

2. Die Oberflächenprojektion der den rechten und mittleren Lappen trennenden Ebene zieht sich 2—3 querfingerbreit vom rechten Leberrand nach links. Die Oberflächenprojektion der Fissur, die den mittleren vom linken Lappen abgrenzt, entspricht der REX—CANTLIEschen Linie.

3. Der Lobus intermedius stellt einen sich nach hinten verjüngenden keilförmigen Leberabschnitt dar.

4. Den drei Lappen entsprechend gliedert sich das Glisson-System in drei selbständige, voneinander ganz unabhängige Hauptstämme, zwischen denen auch an der Peripherie keinerlei Verbindung besteht.

5. Innerhalb der Lappen kommen folgende Teilungsformen der V. portae vor:

a) »Regelmäßige« Teilung; in diesem Fall lassen sich intralobulär weitere kleinere Einheiten differenzieren.

b) »Streuungs«-Teilung, bei der keine weiteren kleineren Einheiten unterschieden werden können.

c) »Magistrale« Teilung, bei der die intralobuläre Differenzierung kleinerer Einheiten im Grunde nicht möglich ist. Eine Ausnahme bildet hier nur der linke Lappen, in dem auch die regelmäßige Teilung aus dem magistralen Stamm stammt.

6. In 3 Fällen wurde am Randteil der II. Fissur ein aus 2—3 Zweigen bestehender Shunt vorgefunden, der den Bereich des Lobus intermedius mit dem des Lobus sinister verband.

LITERATUR

1. Browne, E. Z.: (1940) Variations in origin and course of the hepatic artery and its branches: Importance from surgical viewpoint. Surgery **8**, 424. — 2. Chouké, K. S.: (1932) A note on an anomalous lobe of the liver. Anat. Rec. **53**, 177. — 3. Couinaud, C.: (1954) Lobes et segments hepatiques. Notes sur l'architecture anatomique et chirurgicale du foie. Presse méd. **62**, 709. — 4. Couinaud, C.: (1955) Recherches sur la chirurgie du confluent biliaire supérieur et des canaux hepatiques. Presse méd. **63**, 669. — 5. Daniel, P. M., Prichard, Marjorie, M. L.: (1951) Variations in the circulation of the portal venous blood within the liver. J. Physiol. (Lond.) **114**, 521. — 6. Douglas, B. E., Baggenstoss, A. H., Hollinshead, W. H.: (1950) The anatomy of the portal vein and its tributaries. Surg. Gynec. Obstet. **91**, 562. — 7. Eisendrath, D. N.: (1918) Anomalies of the bile ducts and blood vessels: As the cause of accidents in biliary surgery. J. Amer. med. Ass. **71**, 864. — 8. Faller, J., Ungváry, G.: Az intra- és extrahepaticus epeutak sebészeti anatómiája és műtéttani vonatkozásai. Bp. Orvostudományi Egyetem 1960. évi pályamunka. — 9. Grindlay, J. H., Bollmann, J. Z.: (1952) Regeneration of the liver in the dog after partial hepatectomy: Role of the venous circulation. Surg. Gynec. Obstet. **94**, 491. — 10. Healey, J. E. jr., Schroy, P. C.: (1953) Anatomy of the biliary ducts within the human liver. Analysis of the prevailing pattern of branchings and the major variations of the biliary ducts. Arch. Surg. **66**, 599. — 11. Healey, J. E. jr., Schroy, P. C., Sorensen, R. J.: (1953) The intrahepatic distribution of the hepatic artery in man. J. int. Coll. Surg. **20**, 133. — 12. Hittner I., Hüttl T., Zsebők Z.: (1953) Studien über die chirurgische Anatomie der intrahepatischen Gallenwege. Zbl. Chir. **78**, 1906. — 13. Hjortsjö, C. H.: (1951) The topography of the intrahepatic duct systems. Acta anat. (Basel), **11**, 599. — 14. Hobsley, M.: (1958) Intra-hepatic Anatomy. A surgical evaluation. Brit. J. Surg. **45**, 635. — 15. Hollinshead, W. H.: (1956) Anatomy for surgeons. Vol. 2. The Thorax, Abdomen and Pelvis. Cassel, London. — 16. Kádár, F.: (1957) Zur intrahepatischen Topographie der Blutgefässe. Anat. Anz. **104**, 97. — 17. Knöll, E.: (1938) Anatomische und experimentelle Untersuchungen über die Bilateralität der Leber. Anat. Ber. **37**, 158. — 18. Ledenyi, J.: (1935) Prispevok k morfologii jatier clovck. (Morphology of the human liver). Biol. Abstr. **9**, 10 229. — 19. Martens, E.: (1920) Röntgenologische Studien zur arteriellen Gefässversorgung in der Leber. Arch. klin. Chir. **114**, 1001. — 20 McIndoe, A. H., Counseller, V. S.: (1927) The bilaterality of the liver. Arch, Surg. **15**, 589. — 21. Thompson, I. M.: (1933) On the arteries and ducts in the hepatic pedicle: A study in statistical human anatomy. Univ. Calif. Publ. Anat. **1**, 55.

PORTOBILIARY LOBES OF THE LIVER AND GLISSON'S SYSTEM

GY. UNGVÁRY and J. FALLER

The portobiliary lobation of the human liver has been studied on 100 specimens obtained from adult cadavers. Examinations were carried out by the injection of highly diffusive dyes, by means of corrosion preparations and stereoradiographs.

(1) In accordance with the ramifications of the portal vein, the liver can be divided into three lobes: lobus dexter, lobus intermedius and lobus sinister.

(2) The surface projection of the plane separating the right from the median lobe runs 2 to 3 fingers' breadth to the left of the right border of the liver. The surface projection of the fissure between the median and the left lobe corresponds to the Rex-Cantlie line.

(3) The lobus intermedius is wedge-shaped and tapering caudad.

(4) In correspondence to the three lobes, Glisson's system divides into three separate main trunks which are not interconnected even at the periphery.

(5) The intralobar ramification of the portal vein may be

(a) of the "normal" type when further small units are distinguishable within the lobes;

(b) of the "scattered" type, the most common form, when no further units can be distinguished;

(c) of the "magistral" type when there are practically no subunits within the lobe. The left lobe is an exception because even the regular division derives from the magistral trunk.

(6) A bipartite-tripartite shunt on the margin of the first fissure was encountered in three instances: it connected the respective areas of the lobus intermedius and lobus sinister.

ПОРТОБИЛИАРНЫЕ ДОЛИ ПЕЧЕНИ И ГЛИССОНОВАЯ СИСТЕМА

Д. УНГВАРИ и Й. ФАЛЛЕР

Авторы изучали портобилиарную дольчатость печени. На печенях, полученных из 100 человеческих трупов, проводились корроизонные, стереорентгенологические исследования и инъекции хорошо диффундирующей краски. Результаты исследований показали, что:

1. На основании воротной вены печень можно делить на три доли (**lobus dexter, lobus intermedius, lobus sinister**).

2. Поверхностная проекция плоскости, отделяющей правую и левую доли печени, проходит на 2—3 поперечных пальца левее правого края печени. Поверхностная проекция фиссуры, разграничивающей среднюю и левую доли, соответствует линии Рекс—Кентли.

3. **Lobus intermedius** представляет собой суживающуюся кзади клиновидную часть печени.

4. Соответственно трем долям, глиссоновая система разделяется на три самостоятельных, совершенно независимых друг от друга главных ствола, которые даже на периферии не связаны между собой.

5. Деление воротной вены внутри долей может иметь:

а) «регулярный» тип, — в таких случаях внутри долей можно разграничить дальнейшие меньшие единицы.

б) «разбросанный» тип, — это наиболее часто наблюдаемая форма, при которой нельзя разграничить дальнейших меньших единиц.

в) «магистральный» тип — когда разграничение меньших единиц внутри отдельных долей практически невозможно. Исключением является только левая доля, в которой регулярное деление исходит также из магистрального ствола.

6. Авторы в трех случаях на краю I. фиссуры обнаруживали шунт с 2—3 разветвлениями, которые связывали область средней доли с областью левой доли печени.

Dr. György Ungváry
Dr. József Faller
Budapest, IX. Tűzoltó u. 58., Ungarn