I. Institut für Pathologische Anatomie und Experimentelle Krebsforschung
(Vorstand: Prof. Dr. J. BALÓ) der Medizinischen Universität, Budapest

ISOLIERTE VERKALKUNG DER MEMBRANA ELASTICA INTERNA IN DEN ARTERIEN DER SCHILDDRÜSE

J. JUHÁSZ und K. ASZÓDI

(Eingegangen am 15. März, 1962)

Es ist eine altbekannte Tatsache in der Morphologie der Arteriosklerose daß Maß und Ausdehnung der Gefäßveränderungen in den einzelnen Gefäßgebieten sehr verschieden sein können. THOMA unterschied die zentrale und die periphere Form der Arteriosklerose, je nach dem, ob die Veränderungen die Aorta und deren größeren Äste, oder aber die peripheren, muskulären Arterien berührten. Es können sich auch wesentliche Unterschiede in den sklerotischen Erkrankungen der viszeralen Arterien und in deren Schwere zeigen.

Bei Arteriosklerose ist in den kleinen Arterien die hyaline Veränderung der Gefäßwand, die Proliferation der Intima und die subintimale Lipoidinfiltration am häufigsten, deren Folge die Verdickung der Gefäßwand und die veränderliche, oft bedeutende Verengung des Lumens ist. Eine Kalkablagerung, die in den elastischen und größeren muskulären Arterien eine gewöhnliche Veränderung ist, kommt in den kleineren Gefäßen im allgemeinen nicht vor. In zahlreichen Fällen ist uns die spezifische Erkrankung der kleinen Arterien der Schilddrüse aufgefallen, die sich in einer ungewohnten Art, abweichend von der Sklerose anderer kleiner Arterien, in der isolierten Verkalkung der Membrana elastica interna äußerte.

Nach JORES steht diese Erkrankung der Schilddrüsengefäße nicht mit der allgemeinen Arteriosklerose, sondern mit den bei Struma häufigen regressiven Erscheinungen in Zusammenhang. Laut ABE ist jedoch die Verkalkung der Membrana elastica interna eine Teilerscheinung der Arteriosklerose, und bei ihrem Entstehen wirken vorwiegend mechanische Faktoren mit. Die Frage wurde neuerdings von SINAPIUS untersucht. Nach seiner Meinung ist die auslösende Ursache die übertriebene Inanspruchnahme der Schilddrüsenarterien und deren Folge wäre die Ernährungsstörung der Gefäßwand und das Entstehen der degenerativen Veränderungen.

Eigene Untersuchungen

Die Veränderungen der Schilddrüsenarterien wurden an Hand von 100 Fällen untersucht. Von diesen stammten 52 Fälle aus Sektionen, 48 Fälle aus

Operationsmaterial. Bei den Sektionsfällen konnten die in den Schilddrüsenarterien gefundenen Veränderungen mit den Veränderungen der Gefäße gleichen Kalibers der übrigen Organe verglichen und auch das Verhalten einzelner Abschnitte der Arteria thyreoidea und der Arteria carotis untersucht werden. Bei dem aus Operationen stammenden Material konnten auch derartige allerfrüheste Stadien der Verkalkung der Membrana elastica interna beobachtet werden, die in dem längere Zeit hindurch fixierten Sektionsmaterial, das der Entkalkungswirkung der aus dem Formalin entstandenen Ameisensäure ausgesetzt war, nicht beobachtet werden konnten. Zur Untersuchung der Gefäße wurden folgende Färbemethoden angewendet: Hämalaun-Eosin, v. Gieson, Trichrom-Färbung nach Masson, Weigertsche Elastica-Färbung, Kalknachweis nach Kossa, Gomorische Silberimprägnation, Feulgensche-Reaktion, PAS-Reaktion, 1%iges wässeriges Toluidinblau, sowie die kolloidale Eisenreaktion nach Hale. Zum Nachweis von Fetten und Lipoiden wurden Gefrierschnitte mit Sudan III und Fettrot gefärbt; ungefärbte Gefrierschnitte wurden polarisationsmikroskopisch untersucht.

Die Zahl der aus Sektion und Operation stammenden Fälle, ihre Einteilung nach Alter, sowie die Zahl der Fälle, die eine Verkalkung der Membrana elastica interna aufwiesen, sind in Tabelle I zusammengefaßt. Das Material von unter 20 Jahren stammte hauptsächlich aus Sektionen (35 Fälle), wobei in den Gefäßen der Schilddrüse eine Kalkablagerung nur in zwei Fällen vorkam. In dem Alter über 20 Jahren stammte das Untersuchungsmaterial zum größten Teil aus Operationen (65 Fälle), hier wurde in 35 Fällen eine isolierte Verkalkung verschiedenen Grades der Membrana elastica interna wahrgenommen.

Tabelle I

Alter	0–20	21–30	31–40	41–50	51–60	61–70	71–80	Insges.
Untersuchte Fälle:								
Sektion	33	1	2	4	4	5	3	52
Operationsmaterial	2	7	11	12	13	3	—	48
Insgesamt	35	8	13	16	17	8	3	100
Verkalkung der Membrana elastica interna	2	5	9	7	10	2	2	37

Im Anfangsstadium der Verkalkung ist in der Membrana elastica interna die Ablagerung von kleinen Kalkkörnchen zu beobachten. Zu dieser Zeit ist in der Struktur der Membrana elastica noch keine nachweisbare Veränderung eingetreten. Später fließen die kleinen Kalkschollen zusammen und eine Strecke der Membrana elastica interna ist als wellenförmig ablaufende dunkelblaue Linie unterhalb der Intima sichtbar (Abb. 1—2). Der Kalknachweis

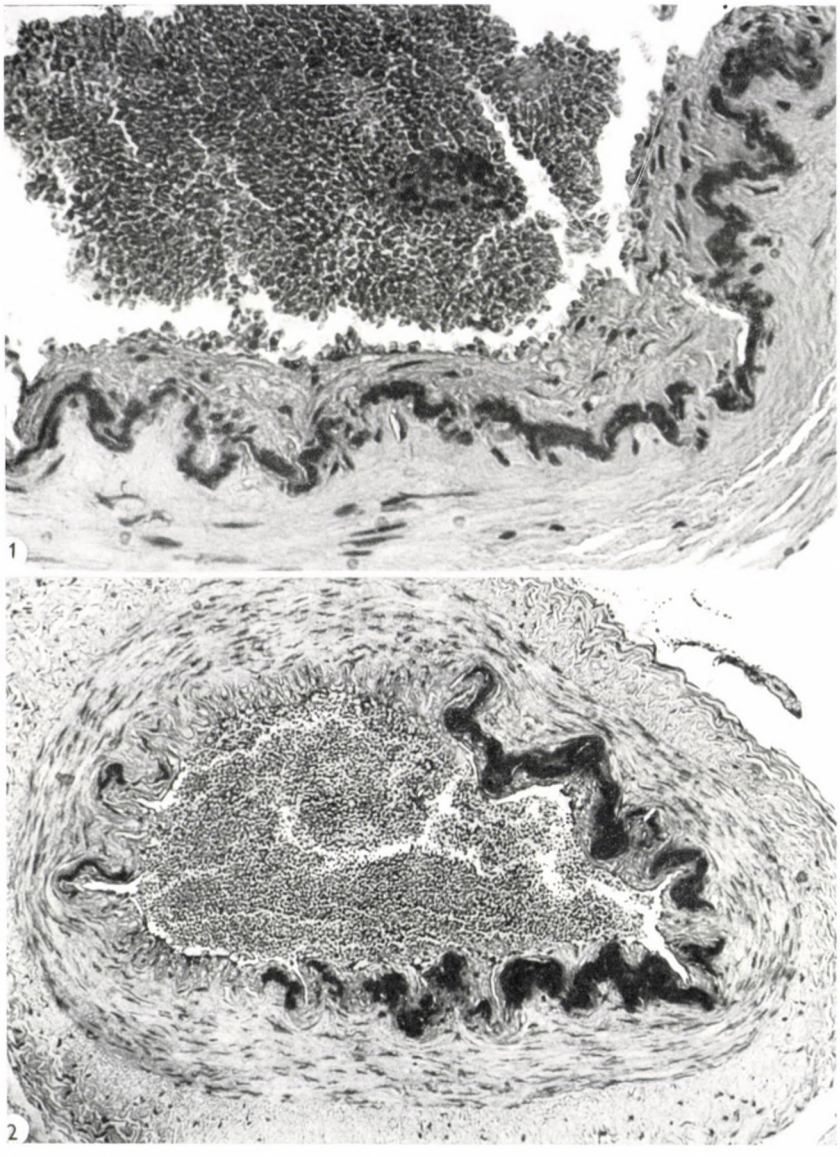

Abb. 1. Isolierte Verkalkung der Membrana elastica interna in der Schilddrüsenarterie einer 26 Jahre alten Frau. (Hämatoxylin-Eosin)

Abb. 2. Schwere Verkalkung der Membrana elastica interna in der operativ entfernten Schilddrüse eines 32 Jahre alten Mannes (Hämatoxylin-Eosin)

nach Kossa fällt positiv aus (Abb. 3). Später, wenn sich die Verkalkung auf einen längeren Abschnitt erstreckt, ist durch die Weigertsche Färbung eine Fragmentation der Membrana elastica zu beobachten (Abb. 4—5). In der Nähe der zerstörten Membran sind dünne, sich gut anfärbende elastische Fasern zu finden, als Anzeichen der Regeneration, meistens an der Außenseite der Membran (Abb. 6). Selten zeigt sich oberhalb der verkalkten Teile eine Proliferation der Intima; in diesen bindegewebigen Intimaplatten konnten neugebildete elastische Fasern kaum gefunden werden. Eine Lipoidablagerung kam nicht vor und auch mit dem Polarisationsmikroskop konnten keine doppelbrechende Lipoide festgestellt werden. Es ist für die Verkalkung äußerst charakteristisch, daß die Kalkablagerung immer in der Membrana elastica interna beginnt, zu deren Fragmentation führt, in der Media kommt jedoch keine Kalkablagerung vor, sondern nur in der Substanz der elastischen Membran. Die Verkalkung höheren Grades folgt immer den Ablauf der Membran, in der Form einer dünneren bis dickeren, Kalk-positiven Linie.

Bei dem Eintreten des allerfrühesten Verkalkungsstadiums tritt an der äußeren und inneren Seite der Membrana elastica interna eine Homogenisation der feinen Bindegewebefasern ein. Diese sich mit Eosin homogen rot färbende, strukturlose Schicht färbt sich nach van Gieson lebhaft rot, nach Massonscher Trichrom-Färbung dunkelblau. Bezüglich ihrer näheren Natur ist die negative PAS-Reaktion ferner die durch Toluidinblau nachweisbare schwache Metachromasie, sowie die Positivität der Haleschen Reaktion charakteristisch. Demnach konnte in der entlang der Membrana elastica interna zu beobachtenden homogenen Zone die Anwesenheit von sauren Mucopolysacchariden festgestellt werden.

Die isolierte Verkalkung der Membrana elastica interna erstreckte sich zusammenhängend oder in Flecken auf einen kleineren bis größeren Teil, seltener auf den ganzen Umfang des Gefäßes. An längsgeschnittenen Gefäßen konnte beobachtet werden, daß sich die Veränderung segmentartig auf einen kürzeren bis längeren Gefäßabschnitt verbreitete. Die in den kleineren Gefäßen übliche Erscheinungsform der Arteriosklerose, die hyaline Entartung der Gefäßwand, oder Lipoidablagerung in den Schilddrüsenarterien kam nur selten vor, meistens in den Arterien älterer Individuen. In dem Sektionsmaterial wurden mehrere Fälle beobachtet, wo neben allgemeiner Arteriosklerose in den Carotis-Arterien und in der Anfangsstrecke der Arteria thyreoidea in den Arterien der Schilddrüsenkapsel nur eine isolierte Verkalkung der Membrana elastica interna vorkam. Die Verkalkung der Membran war in den im Parenchym verlaufenden Zweigen nicht mehr wahrzunehmen. Ebenfalls im Sektionsmaterial konnte beobachtet werden, daß die Schwere der Verkalkung der Schilddrüsenarterien nicht mit den im Organismus sonstwo vorkommenden arteriosklerotischen Veränderungen übereinstimmt. Bei einer allgemeinen Arterienverkalkung hohen Grades zeigte sich in den Schilddrüsen-

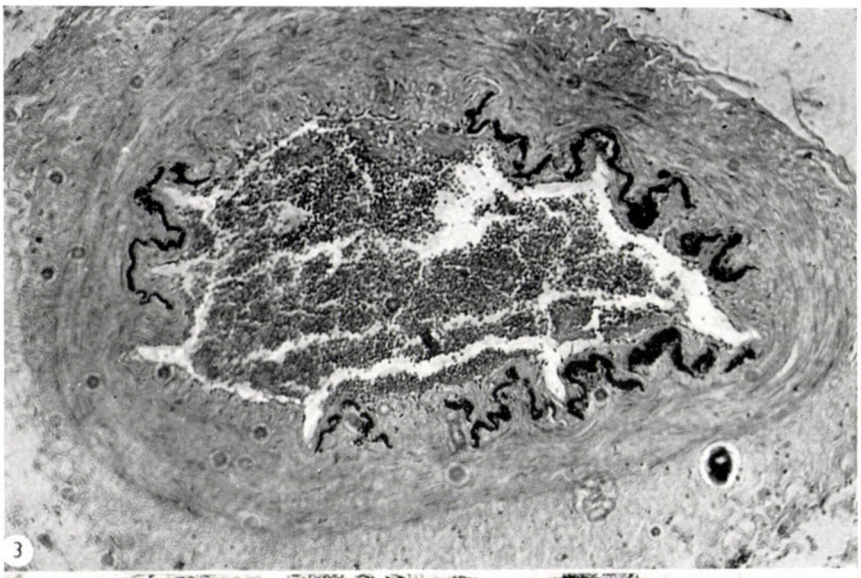

Abb. 3. In dem in der Abb. 2 sichtbaren Gefäß zeigt sich eine positive Kossa-Reaktion in dem Gebiet der Membrana elastica interna

Abb. 4. Die Membrana elastica interna ist an einzelnen Stellen intakt, in dem Gebiet der Kalkablagerung kann eine Fragmentation der elastischen Fasern beobachtet werden. (38 Jahre alter Mann.) (Weigertsche Resorcin-Fuchsinfärbung)

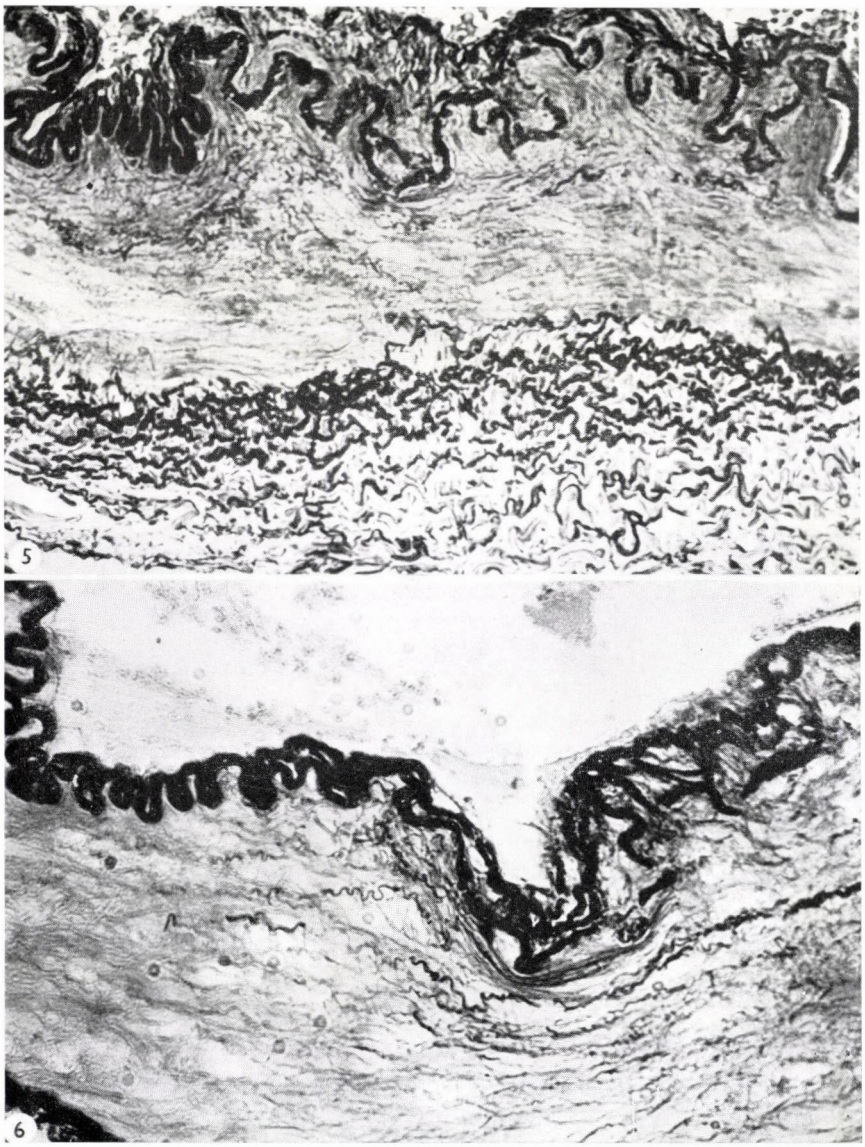

Abb. 5. Zerstörte Membrana elastica interna. (Weigertsche Elasticafärbung, starke Vergrößerung)

Abb. 6. Feine elastische Fasern in der Nähe der verkalkten und zerbröckelten Membrana elastica interna, ein Zeichen der Regeneration der elastischen Fasern. (Weigertsche Elasticafärbung)

arterien manchmal eine kaum nennenswerte Veränderung; in anderen Fällen, besonders bei jungen Personen, war neben der Verkalkung der Schilddrüsenarterien die Erkrankung anderer Arterien unbedeutend.

Die Gefäßveränderungen waren oft stark ausgeprägt bei jungen Personen, bei denen keine allgemeine Gefäßverkalkung vorlag. In anderen Fällen kamen in den Schilddrüsenarterien von 50—70 Jahre alten Individuen nur verschwindend geringe Veränderungen vor. Ein Geschlechtsunterschied war nicht festzustellen. Zwischen der Schwere der Gefäßveränderung und dem Zustand der Schilddrüse zeigte sich auch kein Zusammenhang; in gesunden Schilddrüsen und in solchen, die eine Altersinvolution zeigten, in den Gefäßen von normo- und hyperfunktionellen Struma-Fällen und in diffusen und knotigen Kröpfen kamen Gefäßveränderungen von wechselnder Schwere vor. Häufig war in den Gefäßen verkalkter hyaliner Strumen eine minimale Kalkablagerung zu sehen; in anderen Fällen zeigte sich ohne Verkalkung der Struma eine beträchtliche Kalkablagerung in der Membrana elastica interna. Besonders im Sektionsmaterial konnten wir keinen Zusammenhang zwischen der Grundkrankheit und der Verkalkung in den Schilddrüsenarterien feststellen.

Die Unabhängigkeit der spezifischen Erkrankung der Schilddrüsenarterien vom Alter, vom Geschlecht, von lokalen und allgemeinen Erkrankungen, sowie von der Arteriosklerose anderer Gefäßgebiete wird durch die Angaben von SINAPIUS ebenfalls bestätigt.

Diskussion

RIBBERT, KLOTZ und später FABER haben festgestellt, daß man bei jugendlichen Individuen schon frühzeitig eine Ablagerung von Kalksalzen in den Wänden der Gefäße beobachten kann, ohne daß sich in den Gefäßen irgendeine krankhafte Veränderung zeigen würde. Schon in dem sich verschließenden Ductus Botalli kann manchmal eine feine Kalkablagerung nachgewiesen werden. Zwischen den Veränderungen der Arteriosklerose und den erwähnten Kalkablagerungen gibt es keinen direkten Zusammenhang. Nach FABER geht in diesem Falle der Kalkablagerung keine degenerative Veränderung der Gefäßwände voran, und die Verkalkung entsteht in den Gefäßen, besonders aber in den elastischen Fasern wahrscheinlich infolge mechanischer Ursachen. Die isolierte Verkalkung der Membrana elastica interna kommt in der Arteria cruralis (MATUSEWICZ) und in der Arteria radialis (HALLENBERGER) vor. Eine ähnliche Veränderung der kleinen Gefäße in den Arterien der Zunge hat THIESSENHUSEN untersucht; in den Ästen der Arteria lingualis kommt jedoch außer der isolierten Verkalkung der Membrana elastica interna auch eine Herdverkalkung der Gefäßwand vor. In den oben erwähnten Fällen wird die Entwicklung der Veränderungen durch mechanische Ursachen, hauptsächlich durch das häufige Biegen der Arterien erklärt.

Nach den Untersuchungen von SINAPIUS besteht die primäre Veränderung der Gefäßwand darin, daß an der inneren und äußeren Oberfläche der Membrana elastica interna eine homogene, sich metachromatisch färbende Masse erscheint, die er chromotropes Hyalin nennt. Diese chromotrope Substanz besteht nach LISON aus Glykoproteiden und großmolekulären schwefelsauren Estern und ihre Genese hängt von den Stoffwechselverhältnissen der Gefäßwand ab. Sie entsteht an solchen Stellen, wo sich die Gewebe hauptsächlich durch Diffusion ernähren und wo die Strömung der Gewebeflüssigkeiten verzögert ist. BÜRGER nennt solche Gewebe bradytrophe Gewebe.

Nach LINZBACH ist das Auftreten des chromotropen Hyalins ein zweifelloses Anzeichen der verlangsamten Strömung im Gewebe. Nach eigenen histochemischen Untersuchungen ist in der um die verkalkte Membran erscheinenden homogenen Schicht eine Vermehrung von saueren Mucopolysacchariden zu beobachten. In Verbindung mit der Arteriosklerose stellt die Vermehrung der Mucopolysaccharide in der Entwicklung der arteriellen Veränderungen einen bedeutenden Faktor dar, da es in der Gefäßwand die Zerstörung der elastischen Fasern mit sich bringt. Schwer verständlich ist aber der Umstand, weshalb in den Schilddrüsenarterien die Ausfällung der Kalksalze nur isoliert in dem Bereich der Membrana elastica interna eintritt und weshalb sich die Kalksalze nicht in der chromotropen Hyalinsubstanz ablagern (SINAPIUS).

Der Umstand, daß diese spezifische Verkalkung kleiner Gefäße nur in einzelnen bestimmten Gefäßgebieten erfolgt, dürfte kaum durch die Bradytrophie der Gefäßwand oder durch mechanische Momente zu erklären sein. In Verbindung hiermit müssen auch die lokalen Verhältnisse eine bedeutende Rolle spielen. Im Zusammenhang mit der Schilddrüse könnte man vielleicht an die Rolle des Lymphgefäßsystems denken. FÖLDI, JELLINEK und SZABÓ haben nach experimenteller Lymphstauung in den Azini und den erweiterten Lymphgefäßen der Schilddrüse eine Substanz mit gleichen histochemischen Eigenschaften gefunden, was ihrer Auffassung nach beweist, daß das Kolloid der Schilddrüse auch in die Lymphgefäße gelangt. Neuerdings ist diese lymphokrine Funktion der Schilddrüse auch durch die mit radioaktivem Jod ausgeführten Versuche von EICHKHOFF, KRAFT und HORST beweisen worden. Die auf die Gefäße ausgeübte Wirkung des Thyroxins ist hauptsächlich aus den Untersuchungen von BALÓ bekannt; durch Verabreichung von Thyroxin konnte er bei Versuchstieren eine Arteriosklerose vom Adrenalintyp mit Verkalkung der elastischen Fasern hervorrufen. Es ist möglich, daß die oben beschriebene spezifische Verkalkung der Schilddrüsenarterien in irgendeiner Weise mit dem Hormon der Schilddrüse und der besonderen lymphokrinen Funktion des Organs im Zusammenhang steht.

Eine ähnliche Erkrankung anderer Gefäßgebiete dagegen kann ihre Erklärung in anderen lokalen Faktoren finden. Untersuchungen in dieser

Richtung scheinen auch aus dem Gesichtspunkt nützlich zu sein, weil dadurch die in den Kreis der Arteriosklerose gehörenden Gefäßerkrankungen und solche anderen Charakters voneinander genauer differenziert werden können.

Zusammenfassung

Die isolierte Verkalkung der Membrana elastica interna ist eine eigentümliche Erkrankung der Schilddrüsengefäße, die bereits im jugendlichen Alter zu beobachten ist und bei deren Entstehen Geschlecht, Alter, allgemeine Erkrankungen oder Veränderungen der Schilddrüse keinerlei Rolle spielen.

Verfasser haben an Hand von einem Sektions- und Operationsmaterial von 100 Fällen das morphologische Bild der isolierten Verkalkung der Membrana elastica untersucht. In mehr als der Hälfte der Fälle über 20 Jahren kam eine Verkalkung der in der Schilddrüsenkapsel verlaufenden Arterien vor. Die Kalkablagerung kam ausschließlich in der elastischen Membran vor, in der Media wurden keine Kalkablagerungen gefunden. In Verbindung mit der Verkalkung wurde in der Gefäßwand, in der homogenen Schicht der Membrana elastica interna die Vermehrung von saueren Mucopolysacchariden wahrgenommen.

Bei der Entstehung einer von der Arteriosklerose unabhängigen Gefäßerkrankung kann auch die lymphokrine Funktion der Schilddrüse eine Rolle spielen. Die systematische Untersuchung einzelner Gefäßgebiete gibt eine Möglichkeit, die in den Kreis der Arteriosklerose gehörenden Gefäßveränderungen von anderen Gefäßerkrankungen genau abzusondern.

LITERATUR

1. Abe, F.: (1919) Die Arteriosklerose der Schilddrüsenarterien und ihr Zusammenhang mit der allgemeinen Arteriosklerose des Körpers. Frankfurt. Z. Path. **22,** 272. — 2. Baló, J.: (1939) Die Wirkung des Thyroxins auf die Arterien. Beitr. path. Anat. **102,** 341. — 3. Bürger, M.: (1953) Einführung in die pathologische Physiologie. G. Thieme, Leipzig. — 4. Eickhoff, W., Kracht, J., Horst, W.: (1956) Untersuchungen über den Hormonjodtransport im Lymphsystem des Halses, Verh. dtsch. Ges. Path. 40. Tagung, 265. — 5. Faber, A.: (1912) Die Arteriosklerose. G. Fischer, Jena. — 6. Földi, M., Jellinek, H., Szabó, Gy.: (1955) Untersuchungen über das Lymphsystem der Schilddrüse. Acta med. Acad. Sci. hung. **7,** 161. — 7. Hallenberger, O.: (1906) Über die Sklerose der Arteria radialis. Dtsch. Arch. klin. Med. **87,** 62. — 8. Jores, L.: (1924) Arterien. In: Henke—Lubarsch Handbuch d. spez. path. Anatomie u. Histologie Bd. II. J. Springer, Berlin. — 9. Klotz, O.: cit. Jores, L. — 10. Linzbach, A. J.: (1943) Vergleich der dystropischen Vorgänge an Knorpel und Arterien als Grundlage zum Verständnis der Arteriosklerose. Virchows Arch. path. Anat. **311,** 432. — 11. Lison, L.: (1935) La signification histochimique de la métachromasie. C. R. Soc. Biol. (Paris) **118,** 821. — 12. Matusewicz, J.: (1902) Isolierte Verkalkung der Elastica interna bei Arteriosklerose. Beitr. path. Anat. **31,** 217. — 13. Ribbert, H.: (1904) Über die Genese der arteriosklerotischen Veränderungen der Intima. Verh. dtsch. Ges. Path. 8. Tagung, 168. — 14. Sinapius, D.: (1949) Über die Sklerose der Schilddrüsenarterien (Beitrag zur Frage der Ernährungsstörungen in menschlichen Arterien) Virchows Arch. path. Anat. **316,** 11. — 15. Thiessenhusen, H.: (1935) Über die Arteriosklerose der Zungenarterien. Virchows Arch. path. Anat. **294,** 32. — 16. Thoma, R.: (1923) Über die Genese und die Lokalisationen der Arteriosklerose. Virchows Arch. path. Anat. **245,** 78.

ISOLATED CALCIFICATION OF THE INTERNAL ELASTIC MEMBRANE IN THE ARTERIES OF THE THYROID GLAND

J. JUHÁSZ and K. ASZÓDI

Isolated calcification of the internal elastic membrane is a disease peculiar to the thyroid vessels. It is independent of age and sex, nor is it necessarily associated with other diseases and is in no causal connection with other thyroid changes.

One hundred cases of such calcification, obtained from autopsies and surgical material, have been analysed morphologically. More than 50 per cent of the patients above the age of 20 years displayed calcification of the arteries situated in the capsule of the thyroid gland. Deposits of calcium were restricted to the elastic membrane and not observed in the media. Accumulation of acid mucopolysaccharides was found in the homogenous layer formed along the elastic membrane in the vessel walls. The lymphocrine activity of the thyroid may be involved in the pathogenesis of the calcification under review, which is in no connection with arteriosclerosis. It is possible to differentiate with great accuracy between arteriosclerotic and other vascular lesions.

ИЗОЛИРОВАННОЕ ОБЫЗВЕСТВЛЕНИЕ ВНУТРЕННЕЙ ЭЛАСТИЧЕСКОЙ ОБОЛОЧКИ АРТЕРИЙ ЩИТОВИДНОЙ ЖЕЛЕЗЫ

Е. ЮХАС и К. АСОДИ

Своеобразным заболеванием кровеносных сосудов щитовидной железы является изолированное обызвествление внутренней эластической оболочки, наблюдаемое уже в молодом возрасте, в возникновении которого не играет роли ни пол, ни возраст, ни общие заболевания или изменения щитовидной железы. В связи с изучением 100 операционных случаев и случаев вскрытия, авторы исследовали морфологическую картину изолированного обызвествления эластической оболочки. В возрасте старше 20 лет в больше чем половине случаев наблюдалось обызвествление в артерия, проходяших в капсуле щитовидной железы. Отложение извести наступает исключительно только в области эластической оболочки, в средней оболочке оно не встречается. В связи с обызвествлением в сосудистой стенке в гомогенном слое, появляющемся вдоль внутренней эластической оболочки, наблюдалось накопление кислых мукополисахаридов. В возникновении этого независимого от атеросклороза заболевания сосудов, как можно предположить, роль играет лимфокринная функция щитовидной железы. Систематическое исследование отдельных сосудистых областей предоставляет возможность строго дифференцировать васкулярные изменения, относящиеся к кругу атеросклероза, от прочих заболеваний сосудов.

Dr. Jenő Juhász
Dr. Károly Aszódi
Budapest VIII., Üllői út 26., Ungarn