Medizinische Klinik (Direktor: Prof. Dr. I. RUSZNYÁK) und II. Institut für Pathologische Anatomie (Direktor: Prof. Dr. L. HARANGHY) der Medizinischen Universität, Budapest

HERZRUPTUR UND HERZTAMPONADE NACH DER FETTIGEN INFILTRATION DES HERZENS

F. SOLTI, P. RÁCZ, ÉVA KONYÁR und JULIA GIDÁLI

(Eingegangen am 31. März, 1962)

Bereits 1872 wurde von QUAIN [1] festgestellt, daß am gesunden Herzen keine spontane Ruptur vorkommt.

Nach STAEMMLER [3] kommt die spontane Ruptur des Herzens am häufigsten infolge eines alter Herzaneurysma, eines frischen Herzmuskelinfarktes, seltener als Folge von Myokardabszessen, parasitären Cysten oder hochgradiger fettiger Degeneration des Herzmuskels zustande.

In vorliegender Arbeit wird an Hand von zwei Fällen über eine äußerst seltene Form der Herzruptur berichtet, die diagnostisch und pathologisch von einem gewissen Interesse sein dürfte.

Fall 1. L. V., 73jähriger Mann, wurde vom 28. Oktober bis 23. November 1957 an unserer Klinik behandelt.

Von der Anamnese sei folgendes hervorgehoben: Seit 10 Jahren zunehmende Dyspnoe, Herzklopfen, beim Beeilen Dyspnoe, ständiges Husten. Bei kaltem Wetter nehmen diese Beschwerden zu. In den letzten Jahren schwellen abends seine Knöchel an, bei Bewegung meldet sich starkes Erstickungsgefühl.

Status bei der Aufnahme: faßförmiger Thorax, über den Lungen Schachtelton, Giemen, Pfeifen und besonders basal, Rasselgeräusche. Herztöne leise und dumpf, über der Herzspitze systolisches Geräusch, akzentuierter 2. Pulmonalton. Leber 2 quF vergrößert. Halsvenen gestaut, Lippen mäßig zyanotisch, Ödem oberhalb der Knöchel.

Untersuchungsbefunde: Blutdruck zwischen 190/110 und 135/80 mmHg; WaR, Meinicke, Kahn neg., Urin: Spez. Gew. 1013 mit Spuren von Eiweiß, einigen Epithelzellen und Leukozyten; Se. Bib. 0,9 mg%; Thymol: 2 E; Goldsol: neg. Glomeruläre Filtration: 48 ml/min; Rest N: 55 mg%. Thoraxdurchleuchtung: Zwerchfelltiefstand, emphysematische Lungenfelder, Hilus voller, mehr gebündelt. Herz rechts um 1, links um 1 1/2 quF vergrößert. Der Bogen der Pulmonalarterie ausgesprochen vorgewölbt, etwas erweiterte Aorta. EKG: Vorhofflimmern, nach links verschobene elektrische Hauptachse, niedrige T-Wellen. Am Augenhintergrund sklerotische Gefäße; keine Blutung.

Auf Wirkung von Strophanthin und Diaphyllin wurden von dem schwer dekompensierten Kranken mehrere Liter Ödem ausgeschieden, die

Dyspnoe hörte auf. Nach chronischer Verabreichung von Diaphyllin und Jodkali ließ der Husten bedeutend nach. Nach Besserung des kardialen Zustandes gingen wir zu einer intermittierenden Digitaliskur über.

Am 21. November verschlechterte sich der Zustand plötzlich, Dyspnoe trat auf, nächsten Tag erschien Knöchelödem und Lungenödem, der Blutdruck fiel, der Kranke war zyanotisch. Nach Venesection, Strophanthin und Morphium besserte sich der Zustand vorübergehend und das Lungenödem verschwand. Abends kehrte das Lungenödem wieder und der Kranke starb am nächsten Morgen.

Sektionsprotokoll: Leiche eines 165 cm großen Mannes, mit 69 kg Körpergewicht. Der Thorax ist faßförmig, Kyphose am thorakalen Rückgrat. Das parietale Blatt des Herzbeutels ist glatt, glänzend spiegelnd. In der Höhle des Herzbeutels ist ca. 450 ml dünnflüssiges Blut zu finden. An der vorderen Oberfläche des Herzens, der rechten Kammer entsprechend, 0,5 cm von der Spitze entfernt, sind 2, je 3 mm lange Kontinuitätsunterbrechungen mit zerrissenen Rändern zu sehen; auf Druck entleert sich Blut aus diesen Öffnungen. Das Herz ist 11 × 11 × 6 cm groß, und wiegt 430 g. Das viszerale Blatt des Herzbeutels ist glatt, glänzend, spiegelnd, nur an der vorderen Oberfläche der linken Kammer, 1,5 cm von der Spitze entfernt, ist ein etwas verdicktes, grauweißes Gebiet von 2,5 cm Durchmesser zu sehen. Die Kranzgefäße verlaufen normal. Die Stärke des Myokards der linken Kammer ist 10 mm, der rechten Kammer 4 mm. Die Herzmuskulatur ist fragil, lehmgelb, fettglänzend, ihre Struktur ist verschwommen. Auf jenen Teil des Spitzengebietes der rechten Kammer, wo sich die Ruptur befindet, ist die Muskulatur 1 mm stark und das reichliche subperikardiale Fettgewebe dringt in die Muskulatur ein. Sämtliche Höhlen des Herzens, besonders aber die rechte Herzhälfte, sind stark erweitert. Oberhalb der Aortenklappen sind einige linsengroße, buttergelbe, anderswo grauweiße Flecken zu finden, die sich etwas konsistenter anfühlen, einen Umfang von 65 mm und in allgemeinen eine glatte Innenfläche haben. Der Umfang der Pulmonalarterie ist 65 mm, ihre Innenfläche im allgemeinen glatt, hie und da sind reiskorngroße, buttergelbe, sonstwo grau-weiße Flecken zu finden. Die Kranzadern haben ein normales Lumen und Ablauf, ihre Intima ist glatt; im absteigenden Zweig der linken Kranzader, 0,5 cm entfernt von der Abzweigung, ist eine reiskorngroße Plaque sichtbar.

In den von dem Gebiet der Herzruptur bereiteten Schnitten ist der Herzmuskel dünner, die Fibrillen sind atrophisch, zum Teil fettig degeneriert. Zwischen den Fibrillen befindet sich reichlich Fettgewebe. An der rupturierten Stelle ist eine umschriebene Blutung im subepikardialen Fettgewebe zu beobachten. Die fettige Degeneration ist in allen Herzgebieten am ausgeprägtesten im Myokard der rechten Kammer sichtbar.

Fall 2. Frau F. H., 53 Jahre alt, lag vom 2. bis zum 18. September 1961 an unserer Klinik.

In ihrer Anamnese kommen seit Jahren Husten, bei lebhafterer Bewegung Dyspnoe vor. Ein Jahr vor der Klinikaufnahme meldeten sich Knöchelödem, Nykturie, bei Bewegung Schmerzen in der Herzgegend. Diese Beschwerden besserten sich trotz Digitalisbehandlung nicht und die Kranke wurde in schwer dekompensiertem Zustand aufgenommen.

Status praesens. Faßförmiger Thorax, über den Lungen Schachtelton. Oberhalb beider Basen rauhe Atmung, Rasselgeräusche mit Stauungscharakter. Das Herz reicht 2 quF über die Medioklavikularlinie. Arrhythmia perpetua mit dumpfen Herztönen. An beiden Unterschenkeln und im sakralen Gebiet Ödem.

Untersuchungsbefunde: Blutdruck zwischen 160/100 und 130/90 mmHg. WaR, Meinicke und Kahn negativ. Urin sp. Gew. 1013, Ubg erhöht, sonst normal. Thymol 1 E, Goldsol: neg. Thoraxdurchleuchtung: stärkere Lungenzeichnung, Hilus gestaut, Herz hochgedrückt, 2 quF nach links vergrößert. Aorta sklerotisch, Herzbucht ausgefüllt. EKG: Vorhofflimmern, flache T-Wellen.

Auf Behandlung mit Strophanthin und Diaphyllin werden mehrere Liter Ödem ausgeschieden. Nach einer 10 Tage dauernden Strophanthinkur gingen wir zur Verabreichung von Digitoxin über, dieses vertrug die Kranke gut.

Am 17. September, am Tage vor der geplanten Entlassung trat plötzlich Dyspnoe, Zyanose und steiler Blutdruckabfall auf und in wenigen Minuten erfolgte der Exitus.

Sektionsprotokoll. Leiche einer 164 cm großen und 86 kg schweren, fetten Frau. Ausgedehnte Leichenflecken, Ödem oberhalb der Knöchel, Thorax faßförmig, das thorakale Fettgewebe ist 2,5, das abdominale 8,5 cm dick.

Im Herzbeutel befindet sich 100 ml dunkelrotes, dünnflüssiges Blut, im übrigen ist das parietale und das viszerale Blatt des Perikard glatt, glänzend, spiegelnd. An der vorderen Oberfläche der rechten Kammer, unter der Vorhof-Kammergrenze 1 cm von dem rechten Rand ist eine 1,5 cm lange, in Richtung der rechten Kammer sondierbare Ruptur zu sehen, aus der sich auf Druck dünnes, dunkelrotes Blut entleert. Das Herz ist 12 × 12 × 4,5 cm groß und wiegt 560 g. Unter dem viszeralen Herzbeutel ist das Myokard — besonders das der rechten Kammer — hypertrophisch. Die Muskulatur der linken Kammer ist 18, die der rechten 6 mm dick, etwas fragil. In der Muskulatur der linken Kammer sind zahlreiche stecknadelknopfgroße grau-weiße Narben zu beobachten. In der rechten Kammer dringt das perikardiale Fettgewebe zwischen die Muskelfibrillen ein. Alle Höhlen des Herzens sind erweitert. In der Spitze der rechten Kammer ist ein an der Wand haftender, flacher Thrombus mit geschichteter Struktur, von der Größe eines Fünfmarkstückes zu sehen. Die Herzklappen sind normal. Die Aorta hat einen Umfang von 8,5, die Pulmonalarterie 7,5 cm, ihre Intima ist glatt. Die Kranzadern haben einen geraden Ablauf, ihr Lumen ist frei, auf dem Anfangsabschnitt der Intima der rechten

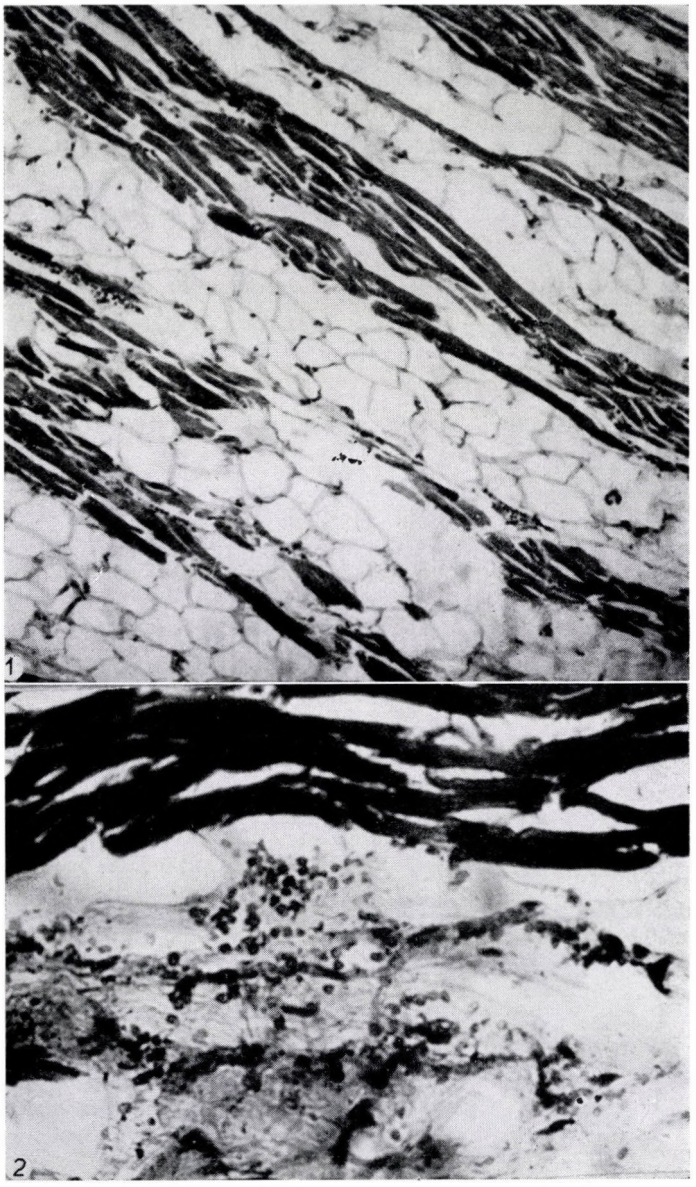

Abb. 1. Fette Infiltration des Herzmuskels
Abb. 2. Suffusion im subepikardialen Fettgewebe

Kranzarterie befinden sich einige stecknadelkopfgroße, sich kaum hervorhebende, buttergelbe Flecken.

Bei der histologischen Untersuchung sind in den Myokardfibrillen mützenartig um den Zellkern gelegerte Lipofuscinkörnchen, in der Muskulatur

der linken Kammer ist eine perivaskuläre Zunahme des Bindegewebes sichtbar. Zwischen den atrophischen Muskelfibrillen der rechten Kammer ist eine große Menge Fettgewebe zu finden (Abb. 1). An dem Ort der Ruptur im subepikardialen Fettgewebe sind seröse Inhibition, zwischen den Fibrillen sowie um die kleinen Gefäße kleinere Blutungen (Abb. 2), und verstreut Erythrozyten zu beobachten. In einzelnen Muskelfibrillen ist die Kernfärbung blasser und die Querstreifung verschwunden.

Diskussion

In beiden Fällen kam eine spontane Ruptur der rechten Kammer ohne Myokardinfarkt zustande. Bei beiden Kranken mußte ein gesteigerter Druck der rechten Kammer angenommen werden. Das Emphysem, der akzentuierte 2. Pulmonalton deuteten auf Cor pulmonale. Der Sektionsbefund bewies die Hypertrophie der rechten Herzhälfte, vor allem der rechten Kammer. Die Ursache der Ruptur dürfte der in der rechten Kammer herrschende hohe Druck gewesen sein, und außerdem die fettige Degeneration der Herzmuskelfibrillen, die besonders an der rupturierten Stelle ausgesprochen war. — In diesem Gebiet war auch das Eindringen des epikardialen Fettgewebes zwischen die Muskelfibrillen zu beobachten.

Die fettige Infiltration des Herzmuskels kann vom funktionellen Gesichtspunkt selbstverständlich nicht gleichgültig sein. Bei Chloroformnarkose, gesteigerter körperlicher Arbeit und bei erhöhtem Abdominaldruck kann der fettig infiltrierte Herzmuskel seine Arbeit nicht leisten [4, 5]. Ein plötzliches Anstrengen des Herzens führt in solchen Fällen zur Ruptur [6]. Nach Staemmler [3] kommt es in jenen Fällen zur Ruptur des fettig infiltrierten Myokards, wenn sich dem Krankheitsprozeß eine fettige Degeneration der Muskelfibrillen oder eine Atrophia brunea hinzugesellt. Laut Fahr [7] und Anderson [8] spielen bei der fettigen Infiltration des Herzens Alkohol und Obesität eine wichtige Rolle.

In unseren zwei Fällen war ein großer Teil der Herzmuskelfibrillen fettig degeneriert. Die fettige Infiltration des Herzmuskels hatte eine weitere Schwächung der Kammerwand zur Folge. Nach einiger Zeit konnte die geschwächte Wand der rechten Kammer dem pathologischen Druck nicht mehr widerstehen. Die Muskulatur der rechten Kammer erlitt eine Ruptur und der Tod trat infolge von Hämoperikardium ein.

Zusammenfassung

Es werden zwei Fälle von spontaner Ruptur der rechten Kammer berichtetet. In beiden Fällen bestand, neben ausgedehnter fettiger Degeneration der Herzmuskulatur eine dauernde Überlastung der rechten Kammer. Der Tod trat infolge von Hämoperikardium ein.

LITERATUR

1. Quain, R.: (1872) Lancet **1**, 391, 426, 459. — 2. Edmondson, H. A., Hoxie, H. J.: (1942) Amer. Heart J. **24**, 719. — 3. Staemmler, Kauffmann: (1955) Lehrbuch der speziellen pathologischen Anatomie. Bd. I. 103. — 4. Pasquali: (1950) Ber. allg. spez. Path. **6**, 255. — 5. Saphir, O., Corrogan, M.: (1933) Arch. intern. Med. **52**, 410. — 6. Donat, R.: (1939) Frankf. Z. Path. **53**, 128. — 7. Fahr, Th.: Virchows Arch. path. Anat. **205**, 1911. — 8. Anderson, W.: (1957) Pathology. Mosby, St. Louis.

CARDIAC RUPTURE AND TAMPONADE FOLLOWING FATTY INFILTRATION OF THE HEART

F. SOLTI, P. RÁCZ, ÉVA KONYÁR and JULIA GIDÁLI

Two cases of spontaneous rupture of the right ventricle are described. Both cases showed a previous history of myocardial fatty infiltration and degeneration causing chronic strain on the right ventricle. The immediate cause of death was haemopericardium in both cases.

РАЗРЫВ И ТАМПОНАДА СЕРДЦА ПОСЛЕ ЖИРОВОЙ ИНФИЛЬТРАЦИИ СЕРДЦА

Ф. ШОЛЬТИ, П. РАЦ, Е. КОНЬАР и Й. ГИДАЛИ

Авторы сообщают о двух случаях спонтанного разрыва правого желудочка. В обоих случаях кроме жировой инфильтрации или жировой дегенерации существовала длительная перегрузка правого желудочка. Смерть наступила вследствие скопления крови в полости сердечной сумки.

Dr. F. Solti: Budapest VIII. Korányi S. u. 2/a., Ungarn
Dr. P. Rácz: Budapest X. Gyáli út 5—7., Ungarn
Dr. Éva Konyár: Budapest IX. Üllői út 93., Ungarn
Dr. Julia Gidáli: Budapest XXII. Pentz K. u. 5., Ungarn