

A húgyhólyagdaganatos betegek palliatív ellátása

Rumi László dr.¹, Boronkai Árpád dr.²

¹Pécsi Tudományegyetem KK, Urológiai Klinika, Pécs (igazgató: Szántó Árpád dr.)

²Pécsi Tudományegyetem KK, Onkoterápiás Intézet, Pécs (igazgató: Mangel László dr.)

Levelezési cím: Rumi László dr.
PTE KK, Urológiai Klinika
7623 Pécs, Munkácsy M. u. 2.
E-mail: r.lumilaszl@gmail.com

ÖSSZEFOGLALÁS

Palliatív ellátásban azok a betegek részesülnek, akik valamilyen súlyos, életet rövidítő betegségben szenvednek és a betegség vagy nem reagál a gyógyító célú kezelésekre, vagy a beteg általános állapota, társbetegségei, előrehaladott onkológiai státusza nem teszi lehetővé a definitív ellátást.

Az általános testi-lelki tüneteken túlmenően a leggyakoribb, beavatkozást igénylő állapotok a felső húgyúti obstrukció, hematuria, dysuria, fájdalom.

E betegek palliatív-szupportív ellátása egy komplex, több szakember együttes munkáját igénylő multidiszciplináris kihívás. Az ellátás célja a lehető legjobb életminőség elérése, a tünetek enyhítése, a pszichológiai, szociális és spirituális problémák megoldása.

KULCSSZAVAK

ELŐREHALADOTT HÚGYHÓLYAGDAGANAT, PALLIATÍV ELLÁTÁS, ÉLETMINŐSÉG

Palliative care of patients with advanced bladder cancer

SUMMARY

Palliative care is provided to patients who suffer from a serious, life-shortening illness and the illness either does not respond to curative treatments, or the patient's general condition, co-morbidities, or advanced oncological status do not allow for definitive care.

In addition to the general physical and mental symptoms, the most common conditions requiring intervention are upper urinary tract obstruction, haematuria, dysuria pain.

The palliative – supportive care of that patients is a complex, multidisciplinary challenge requiring the conjoined work of several specialists.

The aim of care is to achieve the best possible quality of life, relieve symptoms, and solve psychological, social and spiritual problems.

KEYWORDS

ADVANCED BLADDER TUMOUR, PALLIATIVE CARE, QUALITY OF LIFE

Bevezetés

Palliatív ellátásban azok a betegek részesülnek, akik valamilyen súlyos, életet rövidítő betegségben szenvednek és a betegség vagy nem reagál a gyógyító célú kezelésekre, vagy a beteg általános állapota, társbetegségei, előrehaladott onkológiai státusza nem teszi lehetővé a definitív ellátást. Ide soroljuk azokat a betegeket is, akik a megrövidült várható élettartam miatt a kezeléssel nem feltétlenül részesülnek túlélési előnyben. Az ellátás célja a lehető legjobb életminőség elérése, a tünetek enyhítése, a pszichológiai, szociális és spirituális problémák megoldása. Érdemes kiemelni, hogy ezzel nemcsak a beteg, de hozzátartozóinak életminősége is javítható (1).

Lokálisan előrehaladott húgyhólyag-daganatos betegségben megjelenő általános tünetek, mint a szorongás, depresszió, székrekedés, fáradtság és étvágytalanság mellett a hólyagdaganatos betegeknél leggyakrabban alsó, vagy felső húgyúti obstrukció, hematuria, dysuria és fájdalom jelentkezik (2).

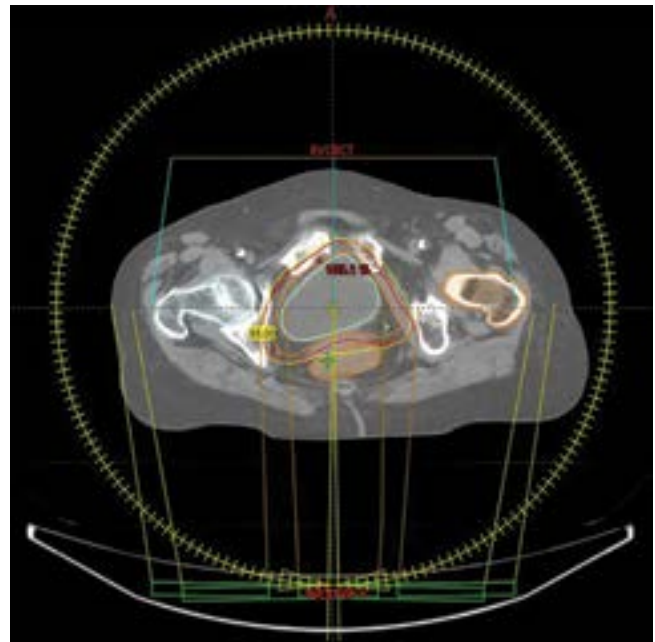
Felső húgyúti obstrukció

Hólyagtumor propagációja során az uréterszájadékok érintettsége, kompressziója vizeletfolyási akadályt okozhat következményes veseüregrendszeri tágulattal, ami azotaemia, urémia kialakulásához vezethet és növeli a húgyúti fertőzések, valamint a kőképződés lehetőségét. A választandó kezelés az egy, vagy kétoldali perkután nephrostomia. Dupla J sztent felhelyezése a legtöbb esetben nehezen, vagy egyáltalán nem kivitelezhető, mindemellett a rendszeres sztentcserek és a folyamatos nyálkahártya-irritáció fokozott vérzések kockázattal járnak. A vizeletdeviáció további lehetőségei az urostoma kialakítása cystectomiával, vagy anélkül, illetve ureterocutaneostomia. Ha a folyamat a hólyagnyakat érinti, vagy az egész hólyagot kitöltő folyamatú progrediál, úgy alsó húgyúti obstrukciót tarthat fenn és tartós katéterviselés válhat szükségessé.

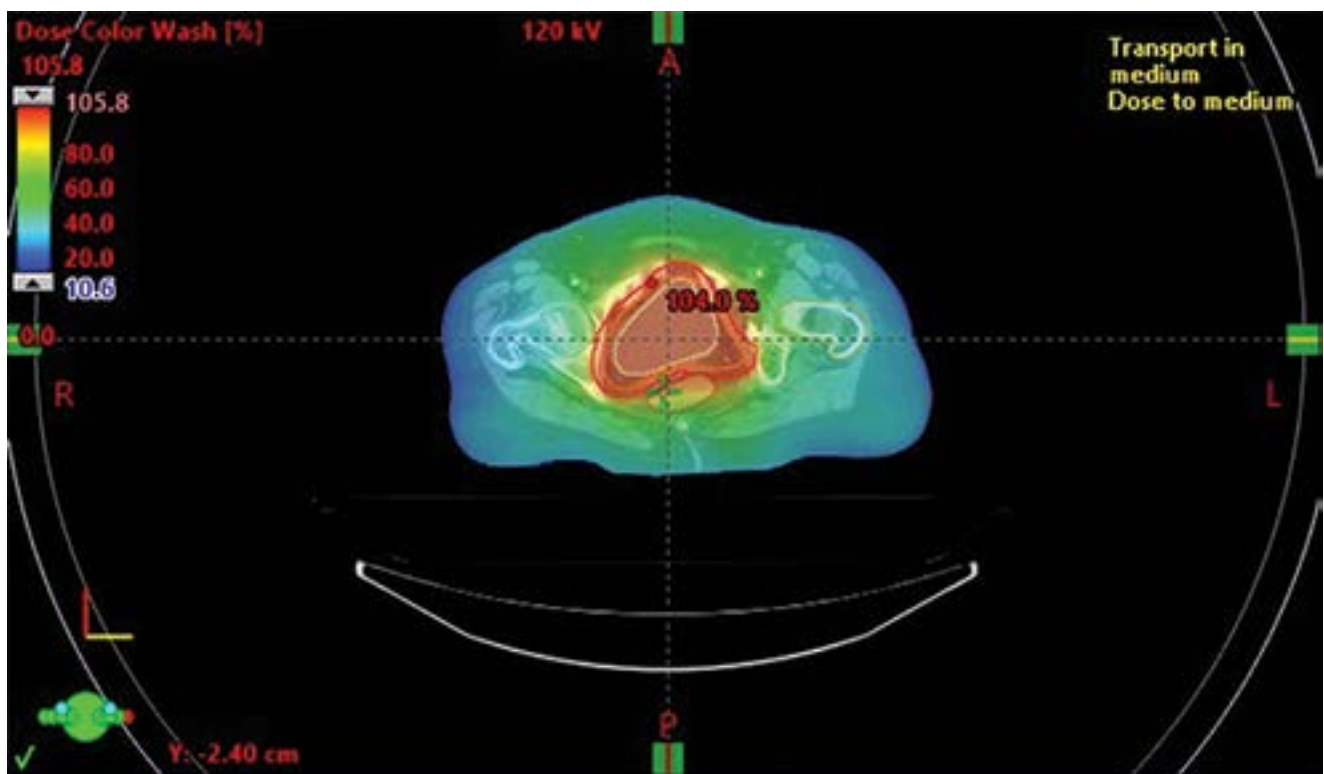
Hematúria

Előrehaladott hólyagdaganatok egyik leggyakoribb szövődménye a masszív makroszkópos hematúria. Makroszkópos hematúria kezelésének első lépése a konzervatív vérzéscsillapítás: véralkodásgátló, thrombocytáaggregációt-gátló szerek időszakos felfüggesztése (amennyiben az lehetséges), vérleágyt elősegítő gyógyszerek alkalmazása (tranexámsav, etamsilát), illetve háromfuratú katéter behelyezése és folyamatos hólyagöblítés. Magyarországon a korszerű vérzéscsillapítási technikák mellett a hematúria kezelésében háttérbe szorult az intravesicalis hólyaginstilláció. Az irodalmi leírásokban említést tesznek az 1%-os ezüst-nitrát oldat, az 1-2%-os timsóoldat-, valamint a 3%-os formalinoldat-instilláció vérzéscsillapító hatásáról (1). Ez utóbbi agresszívabb beavatkozás, fájdalmas, javasolt altatásban elvégezni és minden alkalommal ki kell zárni a vesicoureteralis reflux lehetőségét a szövődmények kialakulásának megelőzésére.

Tartósan fennálló véres vizelet a hólyagban koagulumbépződéshez vezethet. Egyszerűbb esetekben a koagulumbépződés eltávolítása elvégezhető a katéteren keresztül egy fecskendő segítségével. Szervülő koagulumbépződés esetén hólyagtamponád alakulhat ki, ez esetben a koagulumbépződés transurethralis evakuációja képez akut műtéti indikációt. Ez magába foglalja a vérleágyt frag-

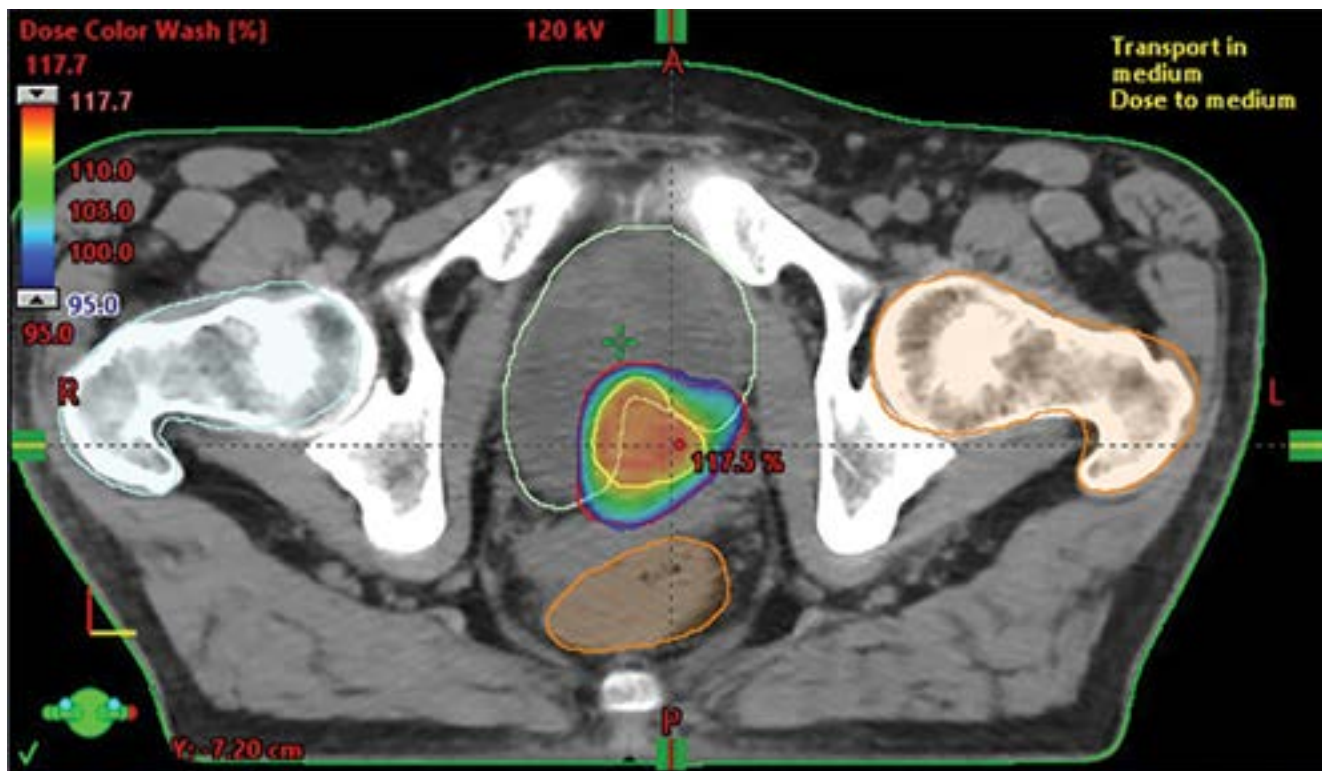


1. ÁBRA: TELJES HÜGYHÓLYAG-BESUGÁRZÁS KONTÚROZÁSA IMRT (INTENSITY MODULATED RADIOTHERAPY) KEZELÉSHEZ (AXIÁLIS SÍK)



2. ÁBRA: TELJES HÜGYHÓLYAG-BESUGÁRZÁS RAPID ARC* BESUGÁRZÁSTERVEZÉS, DÓZISELOSZLÁS (AXIÁLIS SÍK)

*A RapidArc képzérelt (IGRT), intenzitásmodulált (IMRT) precíziós sugárterápia olyan típusa, amikor a készülék a sugarat folyamatos, dinamikus ívből állítja elő a páciens körül, nem pedig több statikus sugár irányból. A képzérelt kivitelezés garantálja a tervezési céltérfogat (PTV) beállításának pontosságát, az IMRT pedig úgy alakítja a dóziseeloszlást, hogy az a legoptimálisabban fedje a PTV-t



3. ÁBRA: PARCIÁLIS PALLIATÍV HÚGYHÓLYAG SBRT (STEREOTACTIC BODY RADIOTHERAPY) KEZELÉS DÓZISELOSZLÁSA (RAPID ARC TERVEZÉS MELLETT)

mentálását és eltávolítását a reszektoszkóp tubusán keresztül, a vérzésforrás vizualizálását és megszüntetését, a tumortömeg reszekcióját a hólyagizomzat szintjéig, valamint a vérzés ismétlődésének megelőzésére a potenciálisan vérző hólyagnyálkahártya elektrokoagulációját. A nagy felületek hatékony vérzéscsillapításához különböző méretű és formájú endoszkópos kacsok (görgő, henger, kúp) alkalmazhatók.

Embolizáció

Az endoszkópos eszközökkel nem uralható vérzés megállításának érdekében javasolható intervenciós radiológiai beavatkozás a kismedencei artériák embolizációja. Ezt a perkután, endovaszkuláris beavatkozást helyi érzéstelenítésben, az arteria femoralis irányából retrográd módon, angiográfia (DSA – digital subtraction angiography) ellenőrzése alatt végzik. Az arteria iliaca interna szelektív angiográfiájával feltérképezik a kismedencei erek anatómiáját, majd a hólyagot ellátó artériák, leggyakrabban a kétoldali arteria vesicalis superior szuperszelektív embolizációjára törekszenek az iszkémiás szövődmények kockázatának minimalizálása érdekében (3). A beavatkozás után kialakult gyulladás és nekrosis miatt posztembolizációs szindróma alakulhat ki, amelynek tünetei lehetnek láz, hányinger, hányás, glutealis, vagy perinealis fájdalom. A legtöbb esetben az embolizáció a beteg számára nem megterhelő, jól tolerálható eljárás, aminek szövődémenyrátája alacsony és sikeraránya eléri a 90%-ot (4).

Palliatív sugárkezelés

Húgyhólyagból kiinduló primer malignitások kapcsán a palliatív sugárterápia igénye jellemzően a primer, irreszekálilis térfoglaló folyamat okozta, a beteg életminőségét negatívan érintő jelenségek vonatkozásában merül fel: gyógyszeresen nem uralható diffúz vérzés csillapítása, környezeti propagáció eredményezte kompressziós tünetek (pl. alsó végtagi lymphoedema) mérséklése, vagy a lokális tumorterjedés okozta fájdalom csillapítása. Elterjedten alkalmazzák a hagyományosnak tekinthető 3 dimenziós konformális besugárzástervezésen (3D CRT – 3 dimensional conformal radiation therapy) alapuló metodikákat a palliatív ellátásban. Szelektált esetekben azonban az intenzitás modulált sugárterápia (intensity modulated radiotherapy – IMRT) és a képvezérelt sugárterápia (image guided radiotherapy – IGRT) ötvözésével megtervezett és kivitelezett precíziós sugárterápiának is van létjogosultsága a palliatív kezelés palettáján (1, 2. ábra) (5). Az alkalmazott modalitástól, a megcélzott terápiás eredménytől, a beteg terhelhetőségétől, a tumor volumenétől (rizikószervek dózisterhelése), progressziójának ütemétől függően számos dozírozási séma ismert a gyakorlatban. Klasszikusnak mondható a napi 3 Gy frakciódózisokkal végzett 30 Gy összdózisú besugárzás a tervezési céltérfogatra. Gyakran alkalmazott alternatívák a 2,0–2,5 Gy napi frakcionálással kiszolgáltatott 40–50 Gy összdózisok. Irodalmi adatok támasztják alá olyan nem konvencionális, hipofrakcionált dozírozási for-

mák tüneti hatékonyságát, mint 35 Gy 10 frakcióban, 21 Gy 3 frakcióban. Ezzel azonos effektust igazoltak heti egyszeri 6 Gy frakciókkal alkalmazott 36 Gy összdózissal. De irodalmi adatokra hivatkozva palliatív effektussal bírhat akár az egy frakcióban leadott 8 Gy fotonirradiáció is. Azonban a fenti feltételek mentén az eszközpark függvényében, kedvezőbb onkológiai szituációban, hosszabb távú palliatív eredmény reményében a sztereotaxiás testbesugárzás (SBRT – stereotactic body radiotherapy) egyre inkább előremutatónak ígérkezik húgyhólyagtumorok palliációjában is. Kétségtelen, hogy ez utóbbi modalitás általában a távoli, relatíve kisméretű és számú szinkron vagy metakron metasztázisok ablatív ellátásában terjedt el – függetlenül a primer tumor jellegétől (3. ábra).

Tekintve, hogy a húgyhólyag primer tumorai jellemzően az idősebb korosztályt érintik, továbbá, hogy az egyik leggyakoribb etiológiai tényező (dohányzás) kapcsán a betegek olykor számos komorbiditással terhelt, csökkent fizikális kapacitással (ECOG 2-3), elesett állapotú egyének, előfordulhat az, hogy stádiuma szerint potenciálisan kurábilis folyamat mellett is csupán palliatív sugárterápiát hagy jóvá az onkoteam, mint észszerűen vállalható beavatkozást.

Ritkán, de a húgyhólyagban is megjelenhetnek szekunder tumorkok, metasztázisok. Többnyire ezen esetekben már eleve disszeminált folyamattal állunk szemben, ahol a primer tumor entitása már ismert (tüdő, vese, colorectalis, melanoma malignum stb.). Palliatív sugárkezelésük mind a frakcionálás, mind az összdózis, mind pedig az alkalmazott sugárterápiás modalitás vonatkozásában a betegre szabottan a húgyhólyagba képzett metasztázis individuális ellátási tervét követi.

Ha a tünetek kontrollálása kevésbé invazív módszerekkel nem lehetséges úgy ultimum refugiumként radikális cystectomiát ajánlhatunk a betegnek. Ennek a beavatkozásnak a morbiditása magas. Az esetek 30%-ánál fordul elő súlyos szövődmény, a műtétet követő 30 napon belül a halálozás kockázata 9% körüli (7).

Következtetések

Jelen áttekintésnek a fókuszába elsősorban az előrehaladott vagy metasztatikus húgyhólyagtumor kapcsán kialakuló, tüneti ellátást igénylő palliatív célú lokoregionális beavatkozásokat vettük. Tematikailag ugyan a palliatív ellátás körébe sorolhatók az elsővonalbeli szisztémás kezelések is, azonban ennek részletezése a közleményünknek nem célja.

Az előrehaladott, potenciálisan nem gyógyítható húgyhólyagdaganatos betegek palliatív-szupportív ellátása egy komplex, több szakember együttes munkáját igénylő multidiszciplináris kihívás. A fentiekben részletezett palliatív célú eljárások egy része a legtöbb urológiai járó- vagy fekvőbeteg-ellátó intézményben rutinnak tekinthető. Ugyanakkor az uroonkológia számos olyan beavatkozási lehetőséget kínálhat, amelyek az ellátás progresszivitásának eltérő szintjein realizálhatók. Egyes onkológiai intézményekben az aktív tumorelles kezelések mellé integrált palliatív szakambulancia is működik már. A legoptimálisabb, egyénre szabott palliatív teräpiavezetés érdekében egyre inkább érdemes hangsúlyt fektetni ezen palliatív szakambulanciák nyújtotta támogatás kiaknázására.

Irodalom

1. Witjes JA (Chair), Bruins HM, Carrión A, Cathomas R, et al. EAU Guidelines on Muscle-invasive and Metastatic Bladder Cancer. European Association of Urology 2023.
2. Radbruch L, et al. Redefining Palliative Care – A New Consensus-Based Definition. *Journal of Pain and Symptom Management* 2020; 60(4): 754–764.
3. Diaa-Eldin Taha, Ahmed A. Shokeir, Omar A. Aboumarzouk. Selective embolisation for intractable bladder haemorrhages: A systematic review of the literature. *Arab Journal of Urology (Official Journal of the Arab Association of Urology)*. *Int J Radiat Oncol Biol Phys* 2017 May 1; 98(1): 115–122.
4. Pieretti A, et al. Complications and Outcomes of Salvage Cystectomy after Trimodality Therapy. *J Urol* 2021; 206: 29. <https://pubmed.ncbi.nlm.nih.gov/33617327/>
5. Sophie EM. Raby, Peter Hoskin, Ananya Choudhur. The role of palliative radiotherapy in bladder cancer: a narrative review, *Annals of Palliative Medicine* Submitted Jul 01, 2020.
6. Jeremy Tey, Francis Ho, Wee Yao Koh, et al. Palliative radiotherapy for bladder cancer: a systematic review and meta-analysis. *Acta Oncologica* 2021 May; 60(5): 635–644. <https://doi.org/10.1080/0284186X.2021.1880025>
7. Maisch P, et al. Outcomes of palliative cystectomy in patients with locally advanced pT4 bladder cancer. *Urol Oncol* 2021; 39: 368.e11. <https://pubmed.ncbi.nlm.nih.gov/33431328/>