

Az aktív követés esete prosztatadaganatos páciensünknel non-Hodgkin-lymphoma fennállása mellett

Kazmar Tamás dr., Domján Zsolt dr.

Észak-budai Szt. János Centrumkórház, Urológiai Osztály, Budapest (osztályvezető: Domján Zsolt dr.)

Levelezési cím: Kazmar Tamás dr.
Észak-budai Szt. János Centrum-
kórház, Urológiai Osztály
1125 Budapest, Diós árok 1–3.
E-mail: kazmart88@gmail.com

ÖSSZEFOGLALÁS

Bevezetés: A prosztatadaganatok terápiájában az aktív követés mind a betegek, mind kezelő orvosuk számára kockázatos kezelésmódnak hangozhat. Az European Association of Urology (EAU) protokollja kimondja, hogy folyamata rendszeres PSA és rektális digitális vizsgálatból áll, amelyet időnként szövettani mintavétellel szükséges kiegészíteni, nem megfelelően a prostata MR által nyújtott képi segítségről. A koronavírus által terhelt utóbbi években az aktív követésen lévő páciensek gondozása nehezített volt, így egy ritka társbetegség megjelenése teljesen bizonytalanná tehetette az addig biztosnak vélt urológiai terápiás álláspontunkat.

Esetismertetés: 51 éves panaszmentes páciensünknek kontrollvizsgálat során emelkedett PSA-érték miatt indult kivizsgálása. Prostatabiopszia low risk prosztatadaganat diagnózisát adta, így a beteg aktív követése mellett döntöttünk, ám a koronavírus-járvány miatt monitorozása elmaradt. Legközelebb mozgásszervi fájdalmakkal jelentkezett, illetve fogyást, éjszakai izzadást panaszolva, továbbá nyaki, hónalji területeken megnagyobbodott teriméket tapasztalt. Képkalkáló vizsgálatok tumorgyanús nyirokcsomókat igazoltak. Hónalji és hasi nyirokcsomókból történt mintavétel non-Hodgkin-lymphoma megjelenését mutatta. Kismedencei MR-vizsgálat készült, amely a prostata jobb lebenyénél extraprostatikus terjedésű (PIRADS 5) térfoglalást véleményezett. Ismételt prostatabiopszia jobb lebenyből vett mintákat infiltratív B-sejtes lymphoma szövettanának írta le, a bal oldali lebenyből az első mintavételünk után megismert prosztatadaganatot igazolta. Elindult a páciens hematológiai kezelése, panaszai megszűntek. Kontroll kismedencei MR a prosztatán belül klinikailag szignifikáns tumor jelenlétét nem valószínűsítette (PIRADS 2).

Következtetések: Az aktív követés pontos indikációja és kivitelezése létfontosságú alacsony rizikójú prosztatadaganatok esetében. Alacsony rizikó esetén jelentkező jelentős progresszió a kezdeti rizikóbesorolás hibájára, valamint ritkábban más, szekunder betegség megjelenésére is utalhat. Ezen esetekben a mielőbbi rebiopszia tisztázhatja a kórlefolyást és jelölheti ki a helyes terápiás utat. Amennyiben a páciens részletes monitorozása bármely ok miatt elmarad, gondolnunk kell

A case of active surveillance in our prostate tumor patient with Non-Hodgkin lymphoma

SUMMARY

Introduction: In the therapy of prostate tumours, active surveillance may seem to be a risky form of treatment to the patients as well as their attending doctors. The European Association of Urology (EAU) protocol states that the process should be followed by regular PSA and rectal digital examination, which sometimes needs to be supplemented with histological sampling, not forgetting the imaging assistance provided by prostate MR. Due to the coronavirus pandemic in recent years, the care of patients on active surveillance has become difficult, so a rare appearance of a co-morbidity could make the previously considered certain urological therapeutic choice completely uncertain.

Case report: Our 51-year-old asymptomatic patient was investigated during a control examination due to an elevated PSA value. A prostate biopsy gave the diagnosis of a low-risk prostate tumour, so we decided to start active surveillance, but due to the coronavirus pandemic, he was not monitored as often as he should have been. Next time, he appeared with locomotor pain, weight loss, night sweats and also felt enlarged tumours in the neck and armpit areas. Imaging tests confirmed tumour-suspicious lymph nodes. Sampling from axillary and abdominal lymph nodes showed the appearance of Non-Hodgkin lymphoma. A pelvic MR examination was performed, which evaluated space occupation with extraprostatic spread (PIRADS 5) in the right lobe of the prostate. Repeated prostate biopsy samples taken from the right lobe were described as infiltrative B-cell lymphoma and samples from the left lobe confirmed the prostate tumour known after our first sampling. The patient's haematological treatment was started, and his complaints disappeared. Control pelvic MRI did not suggest the presence of a clinically significant tumour in the prostate (PIRADS 2).

Conclusion: The exact indication and implementation of active surveillance is vital in the case of low-risk prostate tumours. Progression on active surveillance may refer to the faults of risk assessment, or an appearance of a second di-

a daganat progressziójára vagy új, ritkább társbetegség megjelenésére egyaránt. Esetünkben a megválasztott aktív követés jó döntésnek bizonyult, amely a legjobb életminőséget kínálja páciensünknek.

KULCSSZAVAK

PROSTATA ADENOCARCINOMA, NON-HODGKIN-LYMPHOMA, AKTÍV KÖVETÉS

sease. In these cases rebiopsy can clear the possible process and define the right therapeutic option. In our case, the chosen active surveillance proved to be a right decision which also offers the best quality of life to our patient.

KEYWORDS

PROSTATE ADENOCARCINOMA, NON-HODGKIN LYMPHOMA, ACTIVE SURVEILLANCE

Rövidítések:

PIRADS: Prostate Imaging Reporting & Data System/Prosztata képalkotó jelentési és adatrendszer; PSA: prosztataspecifikus antigén; TRUS: transrectal ultrasound biopsy/ultrahangvezérelt végbélen keresztüli mintavétel

Bevezetés

Aktív követés indikációi között a 10 évnél hosszabb várható élettartam és alacsony kockázatú prosztata-daganat (PSA-értéke 10 ng/ml alatt van, Gleason-értéke 7 alatti és klinikailag T1-2a stádiumú) szerepel. Ekkor nincs szükség azonnali beavatkozásra, hanem gyakori kontrollokkal követjük a páciens, megkímélve az esetleges korai műtéti vagy sugárterápiás szövődmények-től. Az aktív követés folyamata több elemből áll, ezek közül az egyik a PSA-vizsgálat (min. 6 havonta). Rektális digitális vizsgálatot legalább 1x évente szükséges elvégezni. TRUS-prosztata-mintavétel minimum 1x 3 évente, 10 évig. PSA-emelkedés esetén ismételt biopszia szükséges. Prosztata MR-vizsgálat szintén része kell, hogy legyen az aktív követésnek, a daganat progressziójának észlelésében, vagy PSA-emelkedés esetén, a biopszia tervezéséhez tud segítséget nyújtani.

Esetismertetés

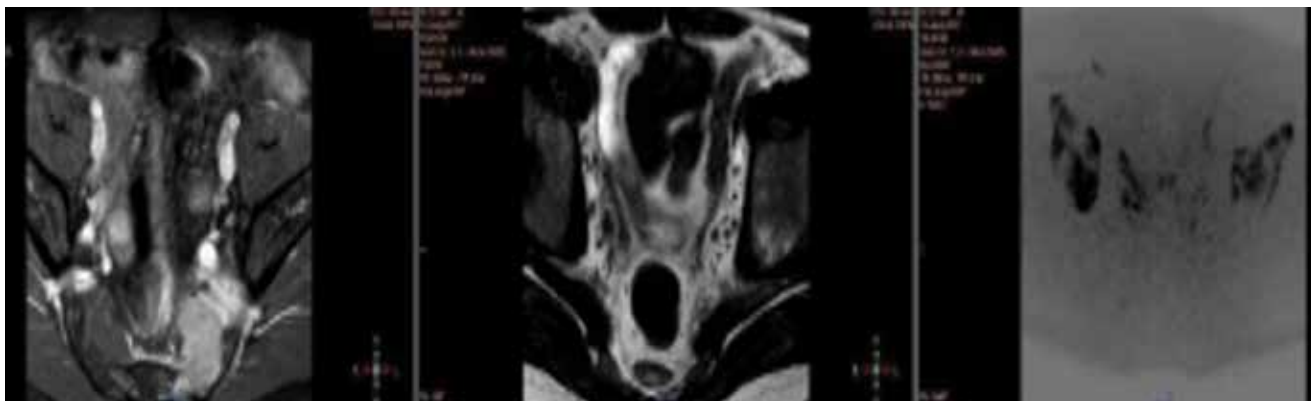
51 éves, érdemi kórelőzménnyel nem rendelkező betegünknek PSA-vizsgálata során 4,15 ng/ml érték igazolódott. Rektális digitális vizsgálata negatív eredményt adott. Prosztata MR készült, amely a bal oldali perifériás zónában két darab (kb. 6-7 mm nagyságú) jelszegény gócot mutatott. A prosztata biopsziás mintavétele következett, amely minimális mennyiségű, Gleason 3+3 patológiájú adenocarcinoma daganattípust igazolt (bal oldali perifériás, illetve transitionális zónából és a jobb oldali basalis és apex terü-

letéről vett mintákból). Staging képalkotó vizsgálatok nem igazoltak egyértelmű daganatterjedésre utaló eltéréseket. Fentiekre tekintettel a daganat nemzetközi guideline szerinti low risk kategóriába volt besorolható, ezért a páciens aktív követése mellett döntöttünk.

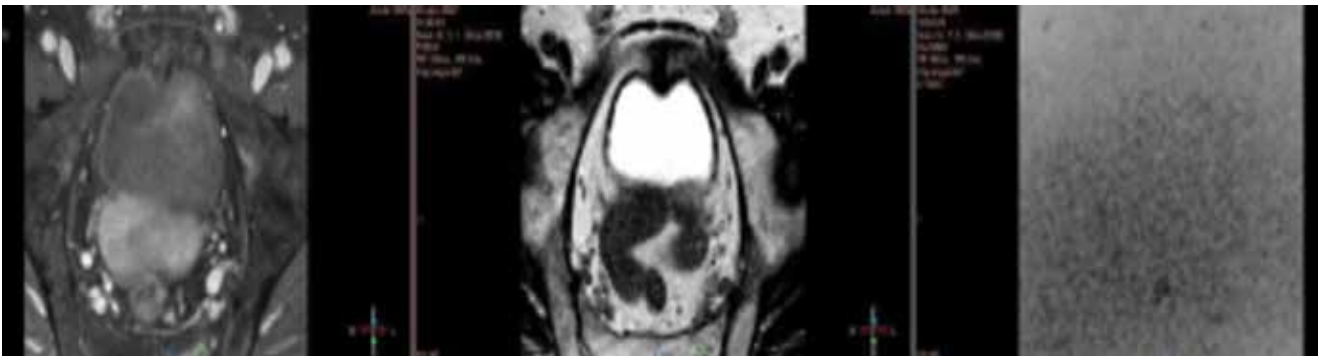Ezt követően azonban a COVID-19-pandémia miatt egy évig a beteg részletes monitorozása elmaradt.

Egy év után lumbalis, sacralis és sternalis fájdalmakkal jelentkezett, emellett fogyás, éjszakai veritékezésről számolt be. Nyak, hónalj területen megnagyobbodott nyirokcsomók mutatkoztak. Ultrahang, majd kontrasztanyag CT-vizsgálat a truncus coeliacus területén, az arteria mesenterica superior magasságában, a mesenterium bal felhisi területén, a bal oldali axillánál jelentősen megnagyobbodott nyirokcsomókat igazolt. Csontszcintigráfia kisebb litikus folyamatot írt le a sacrum területén. Először az axilla és hasi nyirokcsomókból történt mintavétel intervenciós radiológus segítségével. A kórszövettani vizsgálat CD20, CD5 pozitívítású Grade 1 follicularis non-Hodgkin-lymphoma (NHL) diagnózist adta. Prosztata MR-vizsgálat is készült, amely a prosztata jobb oldali lebenyénél, perifériás zónánál extraprostaticus terjedést mutató, a jobb vesicula seminalis-t, femur fejet, neurovaszkuláris köteget érintő, rectum felé törő (PIRADS 5) térfoglalást írt le (1. ábra).

Az urológiai szempontból aktív követés – mint a daganatkezelési eljárás – helyes választása a vizsgálati eredmények birtokában megkérdőjeleződött bennünk. A prosztatabiopszia megismétlése mellett döntöttünk. Meglepetésünkre a patológiai vélemény a prosztata jobb oldali



1. ÁBRA: KISMEDENCEI MR – PIRADS 5 LÉZIÓ, JOBB OLDALI EXTRAPROSTATICUS TERJEDÉS



2. ÁBRA: RITUXIMAB-BENDAMUSTIN KEZELÉS UTÁNI ISMÉLT KISMEDENCEI MR, AMELY JELENTŐS REGRESSZIÓT MUTAT

lebenyéből vett mintákat B-sejtes lymphomának vélemezte, amely infiltrálja a környezetet, míg a prosztata bal oldalából vett szövettani eredmény ugyan az az ismert Gleason 3+3 malignitás, amely az első prosztatabiopszia után mutatkozott. Hematológiai indikációval PET-CT-vizsgálat készült, ez alapján a lymphoma IV. stádiumának bizonyult. Elindult a páciens kemoterápiás kezelése. Már az első ciklus rituximab-bendamustin terápia után a páciens állapota jelentősen javult, éjszakai izzadása megszűnt, csontfájdalmi szanálódta, étvágya visszatért. Kismedencei MR-vizsgálat összehasonlítva a kemoterápiás kezelést megelőző MR-vizsgálat képanyagával leírja, hogy a prosztata belül klinikailag szignifikáns tumor jelenléte nem valószínű (PIRADS 2). Összességében a hematológiai alapbetegség tekintetében kifejezett regresszió volt látható (2. ábra). Urológiai szempontból betegünk panaszmentes.

Megbeszélés

Az aktív követés relevanciája mellett szóló, több mint 1600 beteget bevonó tanulmány (ProtecT), 10 éven keresztül vizsgálta a teljes (és daganatspecifikus) túlélést döntően low risk prosztata daganatos páciensek esetében, akik terápia vagy prostatectomia vagy sugárterápia vagy aktív követés volt. Eredményként közlésre került, hogy túlélés szempontjából az aktív követés low risk prosztata daganatos betegek esetében nem rosszabb, mint azon páciensek esetében, akik operációban vagy sugárkezelésben részesültek (1).

Egy másik, a 20. század második felében indult, több mint 800 beteget foglalkoztató tanulmány (svéd populációban) proszta-

tadaganatos páciensek életkilátásait hasonlította össze különböző tumorstádiumok, illetve beavatkozások tekintetében. Egyik lényegi konzekvenciájaként elmondható, hogy alacsony rizikójú prosztata daganatot aktív követéssel „kezelni” hosszú távon jobb, mint ha annak a túlkezelése történne (2). Életminőség szempontjából több cikk is összehasonlítja a fentebb említett kezelési módszereket (műtét, sugárkezelés, aktív követés). Ezek ismeretében könnyen elmondhatjuk, hogy a prostatectomia utáni átmeneti vagy esetleg megmaradó, különböző mértékű inkontinencia, továbbá a szintén életminőséget rontó impotencia és erektilis diszfunkció, a sugárkezelés utáni gasztrointesztinális és genitourinális eltérések ronthatják a páciens életminőségét, míg az aktív követés nem jár ilyen és ezekhez hasonló szövődeményekkel (3).

A dűlmirigyét is infiltráló NHL előfordulása nem gyakori. A primer NHL csupán kb. 0,1%-a érinti a prosztatát, illetve a prosztata daganatok csupán kb. 0,1%-a lymphoma. Másodlagosan természetesen ennél nagyobb arányban terjed az NHL a prosztata szövetére, de így is ritka jelenségről beszélünk (4, 5).

Ezen szövettani eredményeinek birtokában az urológiai szempontból releváns prosztata adenocarcinoma kezelésének módját nem változtattuk meg, továbbra is aktív követést folytattunk betegünknel.

Következtetések

Esetismertetésünket azért tartottuk bemutatásra érdemesnek, mert egyrészt felhívja a figyelmet az aktív surveillance szigorú követési kritériumaira, amit a pandémia nehezített, másrészt a módszer előnyeire, különösképpen egy szekunder tumor jelentkezése esetén.

Irodalom

- Hamdy FC, Donovan JL, Lane JA, Mason M, Metcalfe C, et al. ProtecT Study Group. 10-Year Outcomes after Monitoring, Surgery, or Radiotherapy for Localized Prostate Cancer. *N Engl J Med* 2016 Oct 13; 375(15): 1415–1424. <https://doi.org/10.1056/NEJMoa1606220>
- Sandblom G, Dufmats M, Varenhorst E. Long-term survival in a Swedish population-based cohort of men with prostate cancer. *Urology* 2000 Sep 1; 6(3): 442–7. [https://doi.org/10.1016/s0090-4295\(00\)00696-8](https://doi.org/10.1016/s0090-4295(00)00696-8)
- Donovan JL, Hamdy FC, Lane JA, Mason M, Metcalfe C, et al. ProtecT

Study Group. Patient-Reported Outcomes after Monitoring, Surgery, or Radiotherapy for Prostate Cancer. *N Engl J Med* 2016 Oct 13; 375(15): 1425–1437. <https://doi.org/10.1056/NEJMoa1606221>

- Görgel SN, Şefik E, Olğünelma V, Şahin E, Balci U, Çallı AO. Primary non-Hodgkin follicular lymphoma of the prostate: A case report. *Turk J Urol* 2014 Mar; 40(1): 57–8. <https://doi.org/10.5152/tud.2014.68466>
- Khandelwal KC, Moorjani VK, Mohan C, Udani RJ, Patange VB. Non-Hodgkin lymphoma of the prostate. *Can Assoc Radiol J* 1994 Feb; 45(1): 56–7.