

Ultrahang-diagnosztika a szülészetben és nőgyógyászatban

Irányelvek, fejlődési irányok és a korszerű klinikai alkalmazás lehetőségei Magyarországon

Nagy Sándor dr.^{1, 2} 

¹Széchenyi István Egyetem, Egészség- és Sporttudományi Kar, Szülészeti és Nőgyógyászati Tanszék, Győr
²Győr-Moson-Sopron Vármegyei Petz Aladár Egyetemi Oktató Kórház, Szülészeti és Nőgyógyászati Osztály, Győr

A szerző az Orvosi Hetilap Szerkesztősége felkérésére készített tanulmányát Árvay Sándor (1903–1997) legendás szülész-nőgyógyász professzor emlékének ajánlja.

A szülészeti és nőgyógyászati ultrahang-diagnosztika napjainkra a klinikai ellátás egyik legfontosabb, első vonalbeli vizsgálómódszerévé vált, amely alapvetően meghatározza a várandósgondozás, a praenatalis szűrés és a nőgyógyászati diagnosztika mindennapi gyakorlatát. A közlemény célja a hazai ultrahang-diagnosztikai rendszer fejlődésének, jelenlegi irányelvi háttérének és nemzetközi beágyazottságának átfogó bemutatása, különös tekintettel a technológiai innovációkra és a minőségbiztosítás szerepére. A tanulmány részletesen elemzi a magyar ajánlások helyét és korszerűségét az ISUOG, FMF, ESHRE és IOTA nemzetközi irányelvek tükrében, valamint összefoglalja a szülészeti és nőgyógyászati ultrahangvizsgálatok fő klinikai indikációit. Kiemelt figyelmet kap a 3D/4D képkalkotás, a Doppler-technikák, a strukturált leletalkotás és a mesterséges intelligencián alapuló döntéstámogató rendszerek, amelyek jelentősen hozzájárulnak a diagnosztikai pontosság és reprodukálhatóság növeléséhez. A hazai rendszer erőssége a széles körű hozzáférhetőség, az egységes irányelvi háttér és a licenctanúsítvány-alapú képzési struktúra. A jövő kihívásai közé tartozik az oktatás további fejlesztése, az auditálhatóság erősítése, valamint az adatvezérelt és mesterséges intelligencián alapuló megoldások integrálása. A korszerű ultrahang-diagnosztika felelős, standardizált alkalmazása alapvető a megbízhatóság és az evidenciákon alapuló klinikai döntéshozatal támogatásában. Orv Hetil. 2026; 167(16): 610–620.

Kulcsszavak: ultrahang-diagnosztika, Doppler-ultrahang, 3D/4D ultrahang, szülészet, nőgyógyászat, szakmai irányelvek, praenatalis szűrés, képkalkotó diagnosztika, mesterséges intelligencia

Diagnostic sonography in obstetrics and gynecology

Guidelines, recent developments and clinical practice in Hungary

Obstetric and gynecological ultrasound has become one of the most important first-line diagnostic modalities in contemporary clinical practice, playing a central role in antenatal care, prenatal screening and gynecological diagnostics. The aim of this review is to provide a comprehensive overview of the development of obstetric and gynecological ultrasound in Hungary, its current national guideline framework and its integration into international standards, with particular emphasis on technological innovations and quality assurance. The article analyzes the position and relevance of Hungarian recommendations in comparison with major international guidelines, including those of ISUOG, FMF, ESHRE and the IOTA consortium, and summarizes the main clinical indications of ultrasound in obstetrics and gynecology. Special attention is given to the role of 3D/4D imaging, Doppler techniques, structured reporting and artificial intelligence-based decision support systems, which contribute significantly to improved diagnostic accuracy and reproducibility. The strengths of the Hungarian system include wide accessibility, guideline-based practice and a license-based training and competency framework. Future challenges involve further development of education, enhancement of auditability and the integration of data-driven and artificial intelligence-supported solutions into routine clinical workflows. The responsible and standardized use of modern ultrasound technology remains essential for patient safety, quality assurance and evidence-based clinical decision-making.

Keywords: ultrasound diagnostics, Doppler ultrasound, 3D/4D ultrasound, obstetrics, gynecology, clinical guidelines, prenatal screening, medical imaging, artificial intelligent

Nagy S. [Diagnostic sonography in obstetrics and gynecology. Guidelines, recent developments and clinical practice in Hungary]. *Orv Hetil.* 2026; 167(16): 610–620.

(Beérkezett: 2026. február 8.; elfogadva: 2026. február 28.)

Rövidítések

3D = háromdimenziós; 4D = négydimenziós; AC = (abdominal circumference) háskörfogát; AIUM = (American Institute of Ultrasound in Medicine) Amerikai Orvosi Ultrahang Intézet; β -hCG = béta-humán chorialis gonadotropin; BPD = (biparietalis diaméter) koponya-harántátmérő; CEUS = (contrast-enhanced ultrasound) kontrasztanyag ultrahangvizsgálat; CRL = (crown-rump length) fejtető-far-távolság; DICOM = (digital imaging and communications in medicine) digitális képalkotási és továbbítási rendszer; DIE = (deep infiltrating endometriosis) mélyen infiltráló endometriosis; ESGE = (European Society of Gynecological Endoscopy) Európai Nőgyógyászati Endoszkópos Társaság; ESHRE = (European Society of Human Reproduction and Embryology) Európai Humánreprodukciós és Embriológiai Társaság; FL = (femur length) combcsont hosszúság; FMF = (Fetal Medicine Foundation) Magzati Medicina Alapítvány; HC = (head circumference) koponyakörfogát; HI = (harmonic imaging) harmonikus képalkotás; IOTA = (International Ovarian Tumor Analysis) Nemzetközi Petefészekdaganat Analízis; ISUOG = (International Society of Ultrasound in Obstetrics and Gynecology) Nemzetközi Szülészeti és Nőgyógyászati Ultrahang Társaság; MNT = Magyar Nőorvos Társaság; MSZNUT = Magyar Szülészeti-Nőgyógyászati Ultrahang Társaság; NT = (nuchal translucency) nyaki redő; PACS = (picture archiving and communication system) képtárolási és kommunikációs rendszer; PAPP-A = (pregnancy-associated plasma protein-A) terhességi plazmaprotein-A; RCOG = (Royal College of Obstetricians and Gynaecologists) Brit Szülészeti és Nőgyógyászati Szakmai Kollégium; SIS = (saline-infused sonohysterography) sóoldat-infúziós szonográfia; SRI = (speckle reduction imaging) zajcsökkentő képalkotás; STIC = (spatio-temporal image correlation) tér-időbeli képkorreláció; TVS = (transvaginal sonography) transvaginalis ultrahang-diagnosztika

Az ultrahang-diagnosztika az elmúlt hat évtizedben a szülészeti-nőgyógyászati egyik legdinamikusabban fejlődő és legnagyobb hatású vizsgálómódszerévé vált. A technológiai újítások – a transvaginalis szondák bevezetésétől a 3D/4D és a zajcsökkentő képalkotás (SRI) át a mesterséges intelligenciával támogatott automatizált mérésekig – alapvetően formálták át a prae-natalis diagnosztika és a nőgyógyászati betegellátás gyakorlatát. Mindez nemcsak a korai felismerés és a magzati kimenetek javulását eredményezte, hanem a klinikai döntéshozatal biztonságát is növelte, így mára az ultrahang-képalkotás a nőgyógyászati és szülészeti ellátás integráns részévé, első vonalbeli eszközévé vált.

Magyarországon a szülészeti és nőgyógyászati ultrahang-diagnosztika fejlődése már a kezdetektől szorosan összefonódott a nemzetközi gyakorlattal. Az 1970-es évektől kezdve hazánkban is megindult a technológia el-

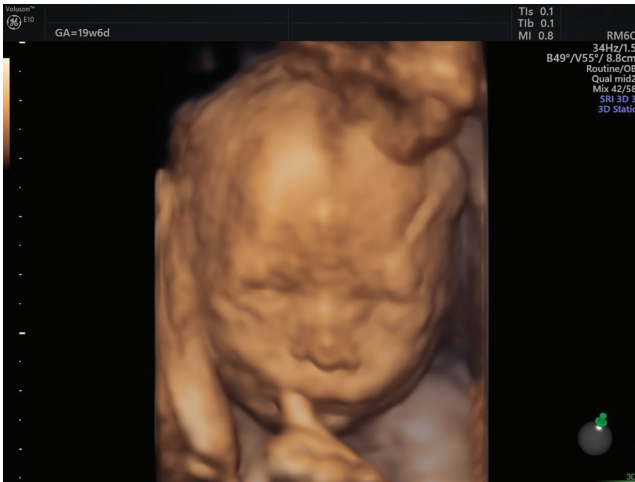terjedése, majd a nyolcvanas években megjelentek a hazai képalkotás úttörői, akik a gyakorlati alkalmazás mellett a képzés és a minőségbiztosítás alapjait is lefektették. A Magyar Szülészeti-Nőgyógyászati Ultrahang Társaság (MSZNUT) 1992. évi megalakulása mérföldkönek tekinthető: a Társaság célja a szakmai protokollok, a jártasság és kompetencia egységesítése, a vizsgálati minőség emelése és a nemzetközi irányelvek hazai adaptálása volt [1]. A következő évtizedekben a Társaság, majd később az Egészségügyi Szakmai Kollégium Szülészet és nőgyógyászat Tagozata és az MSZNUT közösen dolgozták ki azokat az elveket, ajánlásokat, amelyek – a legismertebb nemzetközi szakmai grémiumok (ISUOG, FMF, AIUM) útmutatásait adaptálva – ma is alapját képezik a várandósgondozás és a nőgyógyászati diagnosztika eljárásrendjének.

A hazai gyakorlat külön erőssége, hogy az ultrahangvizsgálatok széles körben elérhetők, és a várandósgondozás rendszerébe strukturáltan beépültek. A magyar irányelvek az európai standardokkal összevetve korszerűnek tekinthetők, különösen a feltétlenül javasolt („kötelező”) szűrővizsgálatok időzítése és tartalmi elemei tekintetében. Ugyanakkor a gyors technológiai fejlődés – a nagy felbontású transzducerek, az automatizált biometriai mérések, a mesterségesintelligencia-alapú képfeldolgozás – új kihívásokat is jelent a standardizálás, az oktatás és a minőségbiztosítás területén, amelyekhez folyamatosan alkalmazkodni kell a hazai gyakorlat.

Jelen tanulmány célja, hogy áttekintést adjon a szülészeti és nőgyógyászati ultrahang-diagnosztika fejlődéséről, a szakterület és a vonatkozó hazai irányelvek jelenlegi helyzetéről, valamint ezek nemzetközi összevetéséről. Az elemzés célja nemcsak a technológiai előrelépések bemutatása, hanem annak hangsúlyozása is, hogy az ultrahangvizsgálat felelős és átgondolt alkalmazása továbbra is kulcsa marad a korszerű, betegközpontú ellátásnak.

A szülészeti és nőgyógyászati ultrahang-képalkotás fejlődése

Az ultrahang-diagnosztika története a 20. század közepéig nyúlik vissza, amikor az ipari és katonai célokra fejlesztett szonártechnológiát az orvosi képalkotás szolgálatába állították [2, 3]. A szülészeti és nőgyógyászati területén az első alkalmazások az 1950-es évek végére tehetők: *Ian Donald és mtsai* Skóciában már ekkor demonstrálták a méhen belüli magzat kimutatásának lehetőségét [2]. A következő évtizedekben az ultrahang vizsgálómódszerré vált, amely alapjaiban formálta át a reprodukciós medicina diagnosztikai gondolkodását.



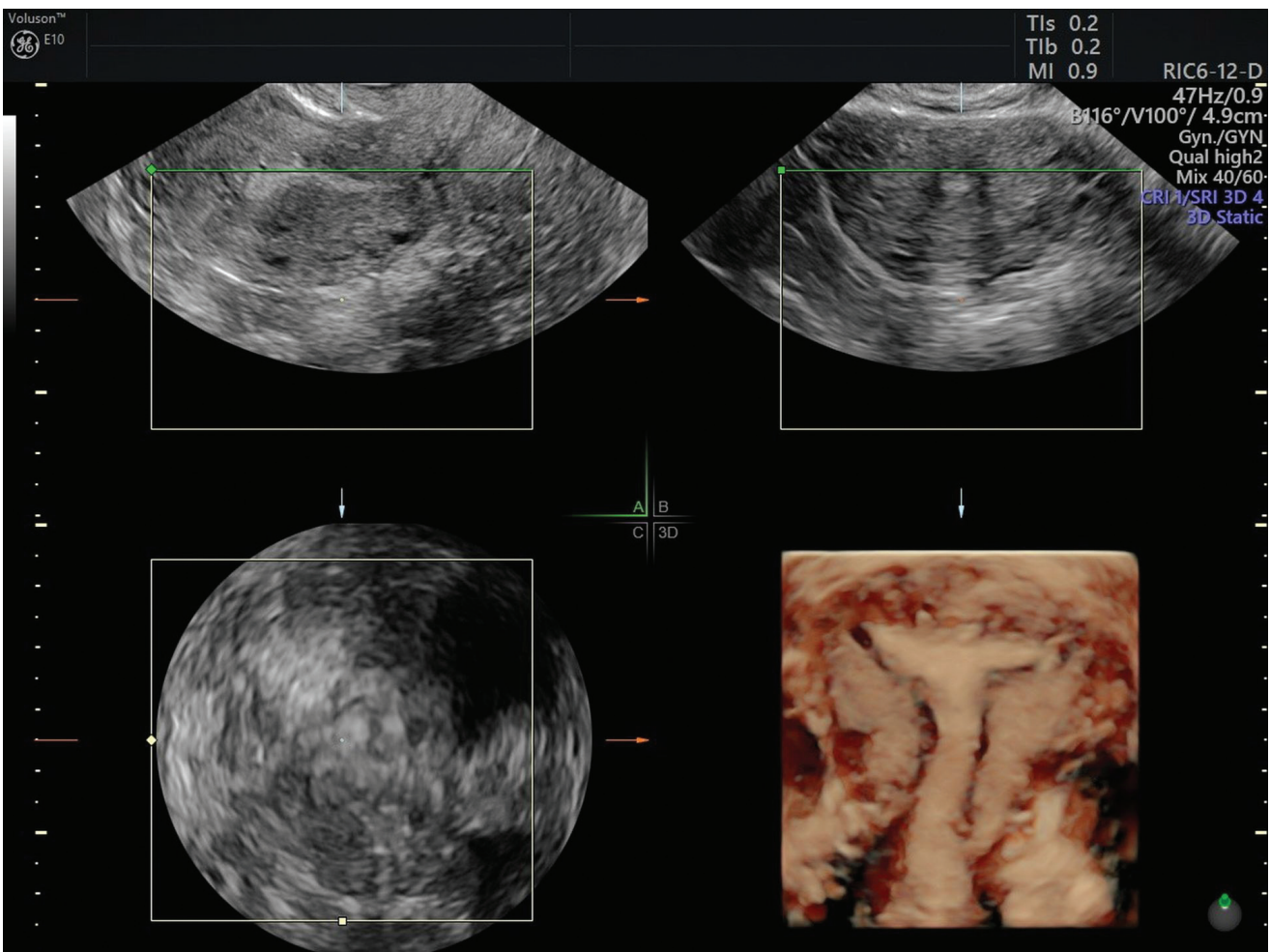
1. ábra | Háromdimenziós 'rendering' képalkotás magzati arcról

A hazai gyakorlatba ez a képalkotó módszer az 1970-es évek közepén épült be, elsősorban nagy szülészeti centrumokban (Budapest, Debrecen, Szeged, Pécs). A kezdeti, A- és B-módú, monokróm képet adó készülékeket hamarosan felváltották a szürke árnyalatú (gray-scale) rendszerek, amelyek már anatómiai részletességet is

biztosítottak [4–7]. Az 1980-as évek második felére a transzvaginális vizsgálófejek megjelenése új korszakot hozott: lehetővé vált a kismedencei struktúrák, a korai terhesség és a petefészek-régió precíz megjelenítése, amely mind a diagnosztikai pontosságban, mind a klinikai döntéshozatalban mérföldkönek számított.

Az 1990-es években a digitális jelfeldolgozás, majd a 2000-es évektől a 3D és 4D képalkotás forradalmasította a szülészeti vizsgálatokat. A volumetrikus adatrögzítés lehetővé tette a magzati anatómia térbeli értékelését, a felszíni rekonstrukciók pedig a laikusok számára is jól értelmezhető 3D képet nyújtottak (1. ábra). Bár a 3D/4D ultrahang kezdetben inkább szemléltető és oktatási eszköznek számított, mára számos klinikai indikációban (például arcfajlódási rendellenességek, végtagdeformitások, méhfejlődési variációk, intrauterin eszközök lokalizációja) bizonyított diagnosztikai értékkel bír (2. ábra).

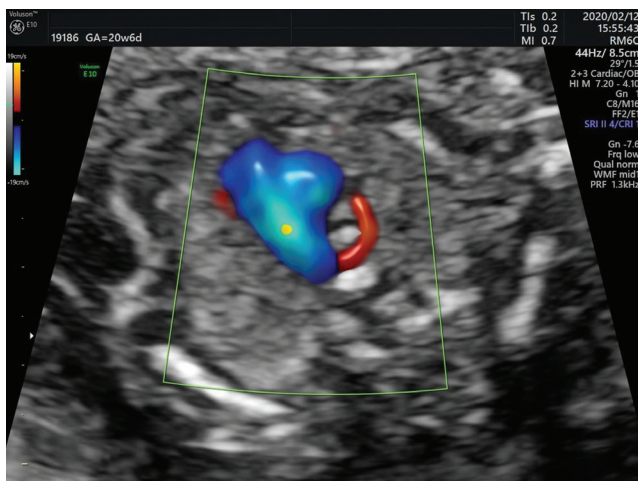
A színekódolt és power-Doppler-technikák megjelenése és rohamos fejlődése a kilencvenes évektől új dimenziót nyitott a funkcionális képalkotásban. A méh- és petefészek-éráramlás, illetve a magzati keringési paraméterek vizsgálata ma a szülészeti és nőgyógyászati ultrahangvizsgálatok rutineleme. A pulzatilis Doppler segítségével



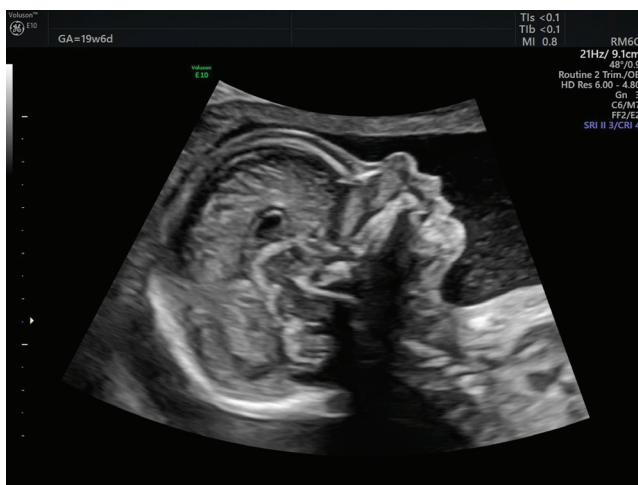2. ábra | A méhűr és az endometrium háromdimenziós ábrázolása transzvaginális technikával

korán azonosíthatók a lepényi keringés zavaraira utaló jelek, a color- és power-Doppler-vizsgálat pedig kitűnő lehetőséget biztosít a magzati keringés pontos ábrázolására (3. ábra), és a daganatok vascularis mintázata alapján támogatja a jó- és rosszindulatú folyamatok elkülönítését.

A legutóbbi évtized fejlesztései közül kiemelendő a zajcsökkentő, szemcsés, zavaros struktúráktól mentes (SRI) és harmonikus képképzés (HI), az automatikus fókuszálás (4. ábra), valamint a mesterséges intelligenciával támogatott biometriai mérés és képértékelés. A modern készülékek algoritmusai képesek a magzati mérések (BPD, AC, FL) automatikus elvégzésére, a 3D volumenek multiplanáris módban történő feldolgozására és egyre több esetben valós idejű döntéstámogatásra is. A kontrasztanyagot ultrahangvizsgálat (CEUS) ugyan korlátozottan terjedt el a nőgyógyászati diagnosztikában, de a petefészek- és méhtumorok perfúziós jellemzésében ígéretes eszköznek számít.



3. ábra | Rendellenes lefutású jobb oldali arteria subclavia (ARSA) color-Doppler 'radiant flow' ábrázolásban



4. ábra | Magzati corpus callosum és arcprofil második trimeszteri képe

A magyar ultrahang-diagnosztika fejlődésében meghatározó szerepük volt a korai nemzetközi kapcsolatoknak és a szakmai szervezettségnek. Ennek bölcsője tagadhatatlanul a Debreceni Orvostudományi Egyetem Árvay Sándor professzor által vezetett Szülészeti és Nőgyógyászati Klinikája volt, amelynek a Papp Zoltán professzor által létrehozott genetikai munkacsoportja intézményesített formában fektette le a klinikai genetika és a szülészeti-nőgyógyászati ultrahang-diagnosztika hazai alapjait [8]. A MSZNUT megalakulását követően rendszeressé váltak a továbbképzések, az országos kongresszusok, a minősítővizsgák és az irányelvrövidítések [9]. A témával foglalkozó szakkönyv két kiadást ért meg, és egy ultrahang-diagnosztikai atlasz megjelenése is fémjelzi a Társaság aktivitását [10, 11]. Az 1990-es évektől a magyar szakemberek aktívan bekapcsolódtak az ISUOG munkájába, és a hazai ajánlások folyamatosan követték az európai standardokat. A nemzetközi társaság világkongresszusának szervezési jogát két alkalommal is elnyerte a hazai szülészeti-nőgyógyászati ultrahang-társadalom, így 30 évvel az 1994-es első rendezést követően 2024-ben ismét Budapestre látogatott az ISUOG nagy létszámú közössége. A készülékgyártásban és a klinikai innovációban (például a General Electric, a Medison, majd később Samsung központjai révén) hazai szakemberek is jelentős szerepet játszottak, hozzájárulva a modern ultrahangkultúra elterjedéséhez.

A fejlődés üteme azonban egyre inkább előtérbe helyezte a minőségbiztosítás és az oktatás kérdését. Sikerként könyvelheti el a szakma, hogy a szülészeti-nőgyógyászati szonográfus mesterképzési szak megalapításával és indításával egyetemi rangra emelte a klinikai munkát magas szinten támogató szakdolgozói képzést. Országos konszenzus és oktatási támogatás keretében a győri Széchenyi István Egyetemen zajlik a gyakorlatorientált képzés és az önálló kompetenciák elsajátítása, melynek keretében már több mint 100 okleveles szonográfus szerzett diplomát. A készülékek nagy teljesítménye, a képfeldolgozás automatizáltsága és a gyors protokollváltások megkövetelik az egységes képzési rendszer, a dokumentációs standardok és az auditálás megerősítését. Az ultrahangvizsgálat így ma nemcsak technológiai, hanem szakmai szervezési értelemben is folyamatos fejlődés alatt álló terület – ahol a képképzés pontossága és a felelős klinikai interpretáció továbbra is elválaszthatatlan egymástól [12].

A szülészeti ultrahang-diagnosztika fő indikációi

A szülészeti ultrahang-diagnosztika ma a várandósgondozás egyik legfontosabb pillére, a genetikai szűrések alapja, amely a magzati egészség megőrzését, a strukturális és funkcionális eltérések korai felismerését, valamint a perinatalis morbiditás és mortalitás csökkentését szolgálja [13]. A vizsgálatok célja nemcsak a magzat anatómiai integritásának felmérése, hanem a várandósság élet-

tani folyamatainak, a placenta és a magzati keringés állapotának monitorozása is.

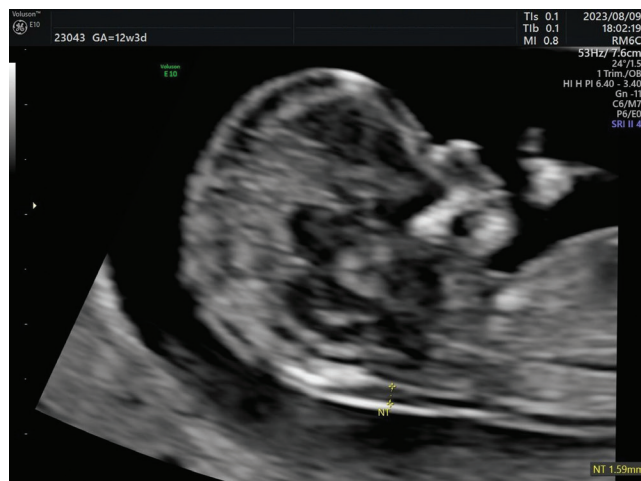A magyar szakmai gyakorlat alapját az *Egészségügyi Szakmai Kollégium Szülészeti és nőgyógyászati Tagozata* által elkészített *szakmai irányelvek* képezik, amelyek országos érvénnyel határozzák meg a szülészeti ultrahang-diagnosztika egységes követelményeit és vizsgálati időpontjait [14–16]. Ezeket az irányelveket a *MSZNT*, valamint az ellátóintézmények *protokollok és eljárásrendek* formájában ültették át a mindennapi klinikai gyakorlatba, biztosítva az egységes vizsgálati struktúrát és dokumentációt.

I. trimeszteri ultrahang-diagnosztika (11–13. hét)

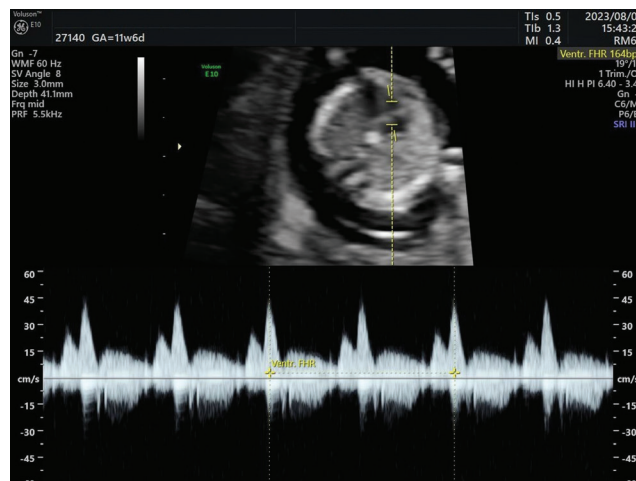
A kora terhességi diagnosztikus és alap ultrahang-diagnosztikai szűrővizsgálatok legfontosabb feladata a terhesség életképességének, lokalizációjának és az embriók számának, valamint a magzati kornak a pontos meghatározása a fejtető–far-távolság (CRL) alapján. A 11–13.

hét között elvégzett kiterjesztett vizsgálat Magyarországon az FMF (Fetal Medicine Foundation) kritériumrendszerére épülő kombinált első trimeszteri szűrés része, amelynek során megmérjük a tarkóredő vastagságát (NT) (5. ábra), és szükség esetén a ductus venosus áramlását (6. ábra), valamint a tricuspidalis billentyű regurgitációját (7. ábra). Az eredményeket biokémiai vizsgálatokkal (PAPP-A, β -hCG), illetve az anyai kórelőzményi adatokkal együtt használjuk fel a magzati aneuploidia kockázatbecslésére és a korai anatómiai szűrésre.

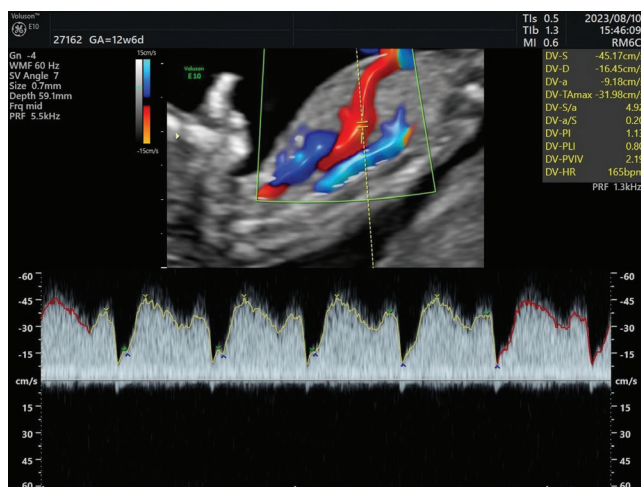
A hazai irányelv szoros összhangban áll az *ISUOG hasonló irányelvével*, amely szintén előírja a koponya, a hasfal, a végtagok, a gyomor és a hólyag megjelenését az első trimeszterben [17]. A magyar gyakorlat külön erőssége, hogy a szűrővizsgálatok szervezett, társadalombiztosítás által finanszírozott rendszerben zajlanak, így széles körben és egységes minőségben elérhetők. A nem finanszírozott, ún. kiterjesztett vizsgálatok tartalmi elemeit és azok végzésének módját egyéb szakmai irányelvek szabályozzák [18].



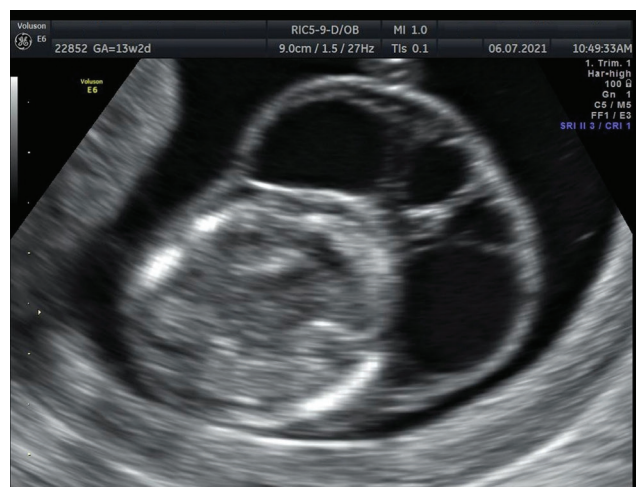5. ábra | Tarkóredő-vastagság (NT) mérése az első trimeszterben



7. ábra | Tricuspidalis regurgitatio (TR) vizsgálata az első trimeszterben



6. ábra | Ductus venosus (DV) áramlásvizsgálata az első trimeszterben



8. ábra | Magzati cysticus hygroma

II. trimeszteri ultrahang-diagnosztika (18–22. hét)

A második trimeszterben végzett vizsgálat a prae-natalis szűrés és diagnosztika kulcspontja. Célja a magzati anatómia részletes feltérképezése, elsősorban a strukturális fejlődési rendellenességek felismerése (8. ábra), a biometriai paraméterek (BPD, HC, AC, FL) meghatározása, valamint a placenta, a magzatvíz és a köldökzsinór morfológiai és funkcionális értékelése.

A magyar egészségügyi szakmai irányelv szerint az optimális időpont a 20. hét körüli (18–22. hét), mivel ekkor a magzat anatómiai struktúrái már jól vizsgálhatók, de súlyos fejlődési rendellenesség esetén a terhesség jogilag még megszakítható. A részletes, standardizált vizsgálati lista tartalmazza a központi idegrendszer, a szív, az arc, a mellkasi és hasúri szervek, valamint a hasfal, a gerinc, a végtagok, a húgyúti és ivarszervek értékelését is.

A nemzetközi irányelvek hasonló tartalmú második trimeszteri szűrést javasolnak, amelynek a részletes anatómiai elemzésen kívül erőssége a strukturált leletezés, amely a perinatalis gondozás és az esetkövetés szempontjából különösen értékes [19]. Külön irányelvek foglalkoznak a központi idegrendszer és a magzati szív vizsgálatával, amelyet a magyar gyakorlat is követ [20–23].

III. trimeszteri ultrahang-diagnosztika (30–32. hét)

A harmadik trimeszteri vizsgálat célja a magzati növekedésnek, a magzatvíz mennyiségének, a placenta elhelyezkedésének és érettségének, valamint a keringési viszonyoknak a monitorozása [24]. A hazai irányelv a Doppler-vizsgálatot rutinszerűen javasolja a méhen belüli sorvadás, praeclampsia gyanúja vagy kóros flowjelek esetén. Az arteria (a.) umbilicalis, az a. cerebri media és a ductus venosus áramlási görbéinek értékelése segíti a magzati állapot megítélését és a szülés időzítésének optimalizálását. A nemzetközi irányelvek (ISUOG, RCOG) e téren is hasonló szemléletet képviselnek, bár a nyugat-európai gyakorlatban nagyobb hangsúlyt kap az egyéni, kockázatalapú (risk-based) vizsgálati stratégia, míg a magyar rendszer inkább időponthoz kötött, populációs szemléletű szűrésre épül [25]. Külön klinikai indikáció esetén (például korai, méhen belüli sorvadás, többes terhesség, placenta praevia gyanúja, nagy kockázatú szűrés eredmény) a célzott ultrahang-diagnosztika, Doppler-vizsgálattal vagy 3D/4D képalkotással kiegészítve, indokolt lehet. E vizsgálatokat jellemzően kijelölt, magas szintű kompetenciával rendelkező referenciacentrumok végzik.

A nőgyógyászati ultrahang-diagnosztika

A nőgyógyászati ultrahang-diagnosztika az elmúlt évtizedekben a nőgyógyászati vizsgálatok nélkülözhetetlen részévé vált. A módszer noninvasív, és lehetőséget biz-

tosít a kismedencei szervek – a méh, a petefészkek, a petevezetékek, valamint a környező képletek – morfológiai és funkcionális vizsgálatára. A diagnosztika célja a reproduktív rendszer élettani állapotának megítélése, valamint a kóros elváltozások felismerése, követése és a terápiás döntéshozatal támogatása. A vizsgálatok módszertana, amelyet az irányelvek a hazai szakmai társaságok (MSZNUT, MNT) és grémiumok ajánlásai alapján fogalmaztak meg, szoros összhangban van a mértékadó nemzetközi társaságok standardjaival. Ezek képezik a klinikai döntéshozatal és a diagnosztikai minőségbiztosítás alapját. Különösen az *IOTA-konzorcium* és az *ESHRE* tekinthető *véleményformáló társaságnak*, amelyek kutatási eredményei és konszenzusai az európai és hazai nőgyógyászati ultrahang-diagnosztika szemléletét is meghatározzák.

A nőgyógyászati alap-ultrahangvizsgálat módszertana

A transvaginalis ultrahang-diagnosztika (TVS) a legnagyobb felbontású módszer a nőgyógyászati szervek vizsgálatára, és első vonalbeli eljárás minden kismedencei panasz, vérzészavar, fájdalom vagy tapintható elváltozás esetén. A transabdominalis, translabialis és transrectalis vizsgálatok kiegészítő szerepet töltenek be, illetve speciális esetekben alkalmazhatók. A témával foglalkozó hazai irányelv részletesen meghatározza a kötelező dokumentációs elemeket (méh, endometrium, petefészkek, érellátási viszonyok, térfoglaló folyamatok jellemzése), ezáltal biztosítva a standardizált és reprodukálható leletalkotást.

A nőgyógyászati ultrahang-diagnosztika fő indikációi

1. Vérzészavarok és endometriummegtérések

A TVS az elsődleges diagnosztikai lépés vérzészavar esetén elsősorban az endo- és myometrium megítélésére [26, 27]. A nemzetközi ajánlások a sóoldat-infúziós szonográfia (*SIS – saline-infused sonohysterography*) és a *3D endometriummrekonstrukció* alkalmazását javasolják polypus vagy submucosus myoma gyanújakor. A magyar gyakorlatban a SIS és 3D vizsgálatok centrumokban elérhetők, és az ESHRE nőgyógyászati-endokrinológiai ajánlásaival összhangban egyre inkább beépülnek a rutinvizsgálatok közé.

2. Myomák és fejlődési rendellenességek

A myomák morfológiai és vascularis jellemzése a terápiás döntéshozatal kulcsa. A *3D ultrahang-diagnosztika* a méhüreg és az anatómiai eltérések pontos megítélését teszi lehetővé. Az *ESHRE/ESGE közös ajánlása* szerint a 3D rekonstrukció az elsődleges noninvasív módszer a Müller-csatorna-anomáliák diagnosztikájában – ezt a hazai protokoll is átvette.

3. Petefészek-elváltozások és az IOTA-konzorcium

A petefészek-daganatok vizsgálatában az *IOTA-konzorcium* paradigmaváltó szerepet tölt be. Az általuk kidolgozott „*simple rules*” és *ADNEX modellek* lehetővé teszik a benignus és malignus elváltozások objektív, reprodukálható és kvantitatív értékelését [28]. A magyar gyakorlat az *IOTA 1–2. fázisú tanulmányok* alapján vezette be a strukturált leletalkotást, amely jelenleg a klinikai döntéshozatal alapját képezi [29, 30]. Az *ISUOG* szintén az *IOTA*-modell alkalmazását ajánlja, mivel az a malignitási rizikó becslésében a legmagasabb (1A) evidenciaszinttel bír [28, 31]. A Doppler-vizsgálat, különösen az alacsony rezisztenciájú áramlási mintázatok megjelenése a malignus elváltozások gyanúját tovább erősítheti.

4. Endometriosis

Az *ESHRE 2022. évi endometriosis-irányelve* szerint az ultrahang-diagnosztika elsődleges képalkotó eszköz, különösen a mélyen infiltráló endometriosis (DIE) azonosításában [32]. A strukturált, „leképezés”-alapú leírás lehetővé teszi az anatómiai érintettség pontos meghatározását, ami a sebészi stratégia kialakításának kulcsa [33]. A magyar gyakorlat ezt az ajánlást adaptálta, így a TVS során a rectovaginalis, uterosacralis és ovarialis laesiók együttes, standardizált értékelése hamarosan elvárásá válik [34–37].

5. Infertilitás- és ovulációmonitorozás

A reprodukív medicina területén az *ESHRE* ajánlása határozzák meg az ultrahang-diagnosztika klinikai alkalmazását, amelynek kidolgozásában magyar szerzők is részt vettek [38]. A tüszőérés, az ovuláció és az endometriumvascularisatio követése TVS és Doppler segítségével történik. A 3D/4D technológiák és a perfúziós vizsgálatok a stimulációs ciklusok és az asszisztált reprodukciós eljárások pontosabb időzítését teszik lehetővé. A magyar irányelvek az *ESHRE*-standardokkal teljes mértékben harmonizálnak.

6. Onkológiai szűrés és követés

A nőgyógyászati onkológiai diagnosztika és követés döntő eszköze az ultrahang-diagnosztika, amely a daganatok kimutatása mellett a terápia hatékonyságát is monitorozza. A magyar gyakorlat az *IOTA*- és az *ISUOG*-kritériumrendszerre támaszkodik, és egyre nagyobb szerepet kap a mesterséges intelligenciával támogatott képelemzés (‘artificial intelligence-assisted’ *IOTA*-értékelés).

A nőgyógyászati ultrahang-diagnosztika fejlődése nemcsak technológiai, hanem szemléleti áttörést is hozott. Ez a strukturált, evidenciákon alapuló diagnosztikai gondolkodásmód a jövőben a mesterséges intelligenciával és a nagy adatbázisokra épülő döntéstámogató rendszerekkel tovább erősíthető, miközben megőrzi a klinikai döntéshozatal szakmai autonómiáját.

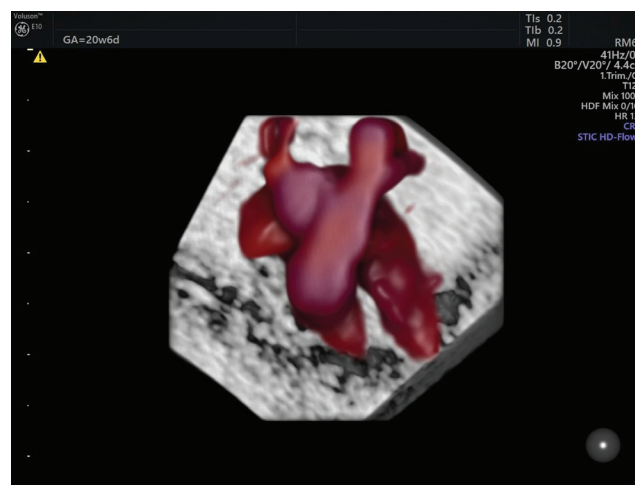
Technológiai innovációk és minőségbiztosítás a szülészeti és nőgyógyászati ultrahang-diagnosztikában

Az ultrahang-diagnosztika fejlődése az utóbbi két évtizedben a nőgyógyászati és szülészeti képalkotás teljes szemléletét megváltoztatta. A technológiai újítások – a nagy felbontású transzducerek, a 3D/4D képalkotás, a spektrális és szinkódolt Doppler-technikák, valamint az automatizált képelemzés – nemcsak a képminőséget, hanem a diagnosztikai pontosságot és reprodukálhatóságot is jelentősen növelték. A korszerű gyakorlat ma már nem pusztán a készülékek műszaki paramétereire, hanem az *irányelvek szerinti, egységes véleményalkotásra és minőségbiztosított vizsgálói környezetre épül.*

A technológiai fejlődés irányai

Képalkotási technológiák

A modern ultrahang-diagnosztikai rendszerekben elérhető nagy felbontású, széles frekvenciasávval működő transzducerek, az elektronikus mátrixrendszerek, monokristályos technológiák a korai terhesség és a finom nőgyógyászati struktúrák ábrázolásában új szintet képviselnek [39]. A *3D/4D ultrahang-diagnosztika* lehetővé teszi a térbeli rekonstrukciót és a valós idejű mozgásanalízist, ami a magzati morfológiának, az uterus anatómiájának és fejlődési rendellenességeinek értékelésében meghatározó. A STIC-technika bevezetése lehetővé tette a magzati szív működés és keringés részletes ábrázolását és elemzését (9. ábra). A *Doppler-technológia* fejlődése révén a microvascularis keringés és a perfúziós viszonyok részletesebb vizsgálata is lehetővé vált, ami különösen az onkológiai diagnosztikában és a reprodukciós medicinában hasznos, de ugyanilyen jelentőséggel bír a magzat kis ér áramlású, parenchymás szerveinek speciális ábrázolásában is.



9. ábra | A szív nagyereinek ábrázolása STIC-módban
STIC = tér-időbeli képkorreláció

Automatizált és mesterséges intelligencián alapuló rendszerek

A mesterséges intelligencia és a gépi tanulás már jelenleg is kulcsszerepet kap a képfeldolgozásban. A félautomatizált IOTA-alapú szoftverek és a magzati biometriát értékelő algoritmusok képesek az objektív mérési hibák csökkentésére és a vizsgálói variabilitás mérséklésére. A jövőben a prediktív modellek és a gépi tanulás beépítése várható a kockázatbecslésbe (például a petefészek-tumor malignitási kockázata, a magzati növekedési restrikció prognózisa).

Képarchiválás és adatbiztonság

A digitális leletképzés, a DICOM-alapú tárolás és a felbő- alapú PACS-rendszerek lehetővé teszik a vizsgálatok vizsgálakereshetőségét és auditálhatóságát. Az ajánlások szerint minden ultrahangvizsgálat dokumentálása digitális formában és mérési adatokkal kiegészítve javasolt, ami a minőségbiztosítás és az oktatás alapfeltétele.

Minőségbiztosítás és vizsgálói kompetencia

Szakmai irányelvek és licenctanúsítvány-rendszer

A szülészeti és nőgyógyászati ultrahang-diagnosztika minőségbiztosításának alapját a hatályos rendeletek, irányelvek, valamint az egyetemek szak- és továbbképzési központjai által kiadott abszolutórium alapján, a Nemzeti Vizsgabizottság által szervezett, sikeresen letett vizsgák után kiadott licenctanúsítvány képezi. A 2017 előtt alkalmazott MSZNUT akkreditációs rendszer (A-B-C jártassági szintek) fokozatosan megszűnt, és helyét a licenctanúsítvány záruló, egységes kompetenciatanúsítás vette át. Ennek célja, hogy országosan egységes szakmai és etikai feltételek mellett biztosítsa az ultrahang-diagnosztikai tevékenység gyakorlásához szükséges képzést, függetlenül az ellátóhely típusától. A licenctanúsítványt a Nemzeti Vizsgabizottság állítja ki, a jelölt elméleti és gyakorlati vizsgáját követően. A tanúsítvány egységes tudást és kompetenciát feltételez, a kompetenciaszintek között nem tesz különbséget (alap- vagy részterületi licenc, például praenatalis diagnosztika, reprodukív ultrahang-diagnosztika vagy oktatói/továbbképzői licenc egyelőre nem létezik). A licenc megszerzése és meghosszabbítása a vonatkozó rendeletben meghatározott kreditrendszerhez és szakmai gyakorlat igazolásához kötött. Ez a rendszer egyaránt szolgálja a képzés standardizálását, a minőségbiztosítást és az élethosszig tartó továbbképzést.

Készülékvalidálás és technikai minőségbiztosítás

Az ultrahang-diagnosztikai eszközök karbantartása és ellenőrzése a klinikai biztonság alapvető eleme. Javasolt, hogy

- a rendszeres műszaki kalibrálást és dokumentált validálást,
- a transzducerek érzékenységi tesztjét
- és a képminőség vizuális ellenőrzését meghatározott időközönként ellenőrizzék.

Ezek a követelmények összhangban állnak az ISUOG Technical Standards előírásaival. A dokumentált minőségbiztosítás célja, hogy az ultrahang-diagnosztikai leletek reprodukálhatósága, valamint a mérési pontosság intézményi szinten is nyomon követhető legyen.

Egységes leletalkotás és adatkezelés

A leletalkotás standardizálását a szakmai irányelvek és a MSZNUT közös javaslatai, valamint a nemzetközi grémiumok ajánlása képezik. A strukturált lelet nemcsak a diagnosztikai egységességet, hanem az oktathatóságot és az auditálhatóságot egyaránt támogatja. A leletalkotás egységesítése – különösen az IOTA- és ESHRE-alapú sablonok alkalmazása – a hazai gyakorlatban hamarosan kötelező elemként jelenik meg. A digitális képarchiválás (DICOM/PACS) és az automatikus leletgenerálás egyre több intézményben segíti az adatbiztonságot és a minőség-ellenőrzést. A jövőbeli cél az országos, egységes adatstruktúra kialakítása, amely alapot teremthet az oktatás, a kutatás és a mesterségesintelligencia-alapú elemzések számára. A mesterségesintelligencia-rendszerek bevezetése ezt a szerkezetet használja alapadatbázisként, így a standardizáció a jövőben még nagyobb szerepet kap.

Oktatás, kutatás és szakmai együttműködés

A nőgyógyászati és szülészeti ultrahang-diagnosztika minőségét hosszú távon az oktatás és a folyamatos továbbképzés biztosítja. A magyar képzési rendszer integrálja a MSZNUT ultrahang-tanfolyamait, az IOTA-alapú és ESHRE-tematikájú továbbképzéseket, valamint a nemzetközi vizsgarendszerek (FMF, ISUOG) elemeit. Ezen együttműködések révén a magyar vizsgálók a nemzetközi standardokkal azonos szintű kompetenciát szerezhetnek. A kutatás területén kiemelt cél az adatmegosztás és a mesterségesintelligencia-alapú nemzeti adatbázis létrehozása, amely hosszú távon lehetővé tenné a diagnosztikai eredmények validálását és a személyre szabott orvoslás támogatását.

Az oktatás nemcsak a szakorvosképzés része, hanem az egyetemi szintű szonográfusképzés bevezetése óta a szülészeti-nőgyógyászati klinikai tevékenységbe szervesen integrálódó szakdolgozói utánpótlás biztosításáért is felelős. A végzett hallgatók ma már okleveles szonográfusként, mesterdiplomával tudnak elhelyezkedni mind az állami ellátórendszerben, mind a magánszférában. Mindezek megerősítik a kutatás és a szakmai együttműködés alapjait. A szülészeti és nőgyógyászati ultrahang-diagnosztika jövője az innováció és a minőségbiztosítás szoros összekapcsolásán alapul. A magyar rendszer képes a technológiai fejlődés és a klinikai igények harmonizálá-

sára. A cél nem csupán a képalkotás fejlesztése, hanem a *bizonyítékokon alapuló, egységesen magas színvonalú betegellátás* biztosítása.

Hazai és nemzetközi irányelvek összehasonlítása az ultrahang-diagnosztikában

Az ultrahang-diagnosztika minősége és egységessége elsősorban az irányelvek következetes alkalmazásától függ. A magyar gyakorlat az európai standardokhoz illeszkedik, ugyanakkor a klinikai realitások és az ellátórendszer sajátosságai miatt néhány területen adaptált formában érvényesül. Az európai irányelvek a standardizálásra, az auditálásra helyezik a hangsúlyt. A magyar rendszer ezzel szemben a *klinikai döntéshozatali felelősség és az ellátási hozzáférhetőség* szempontjait is figyelembe veszi.

- Az ISUOG-szabványok alapján kialakított magzati szűrési időpontok (11–13., 18–22., 30–32. hét) hazánkban egységesen elfogadottak, és a biztosítói finanszírozásba is beépültek.
- Az IOTA- és ESHRE-ajánlások teljes körű átvétele biztosítja, hogy a reprodukív és onkológiai diagnosztika a legmagasabb nemzetközi szinten valósuljon meg.

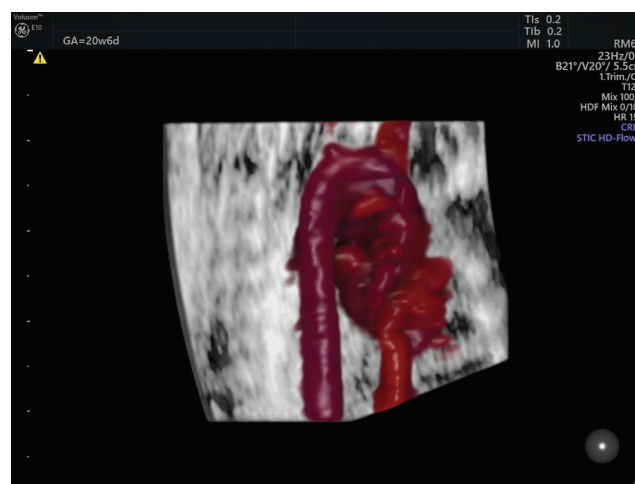
A hazai irányelvek erőssége, hogy nem pusztán alkalmazzák, hanem szintetizálják is a nemzetközi standardokat: az egyes ajánlásokból a leginkább bizonyítékalapú és a magyar klinikai viszonyokhoz illeszthető elemeket építik be, miközben jogi és képzési keretrendszerrel is megerősítik azok alkalmazását.

Diagnosztikai jövőkép: ultrahang-diagnosztika a mesterséges intelligencia korában

A szülészeti és nőgyógyászati ultrahang-diagnosztika az elmúlt évtizedekben soha nem látott mértékű fejlődésen ment keresztül. A képalkotó technológiák, a 3D/4D rekonstrukciók, a Doppler-technikák és a nagy felbontású transzducerek lehetővé tették a magzati és nőgyógyászati képletek részletes, pontos vizsgálatát (10. ábra). A következő nagy lépés az adatvezérelt, mesterséges intelligencián alapuló döntéstámogatás integrálása a mindennapi gyakorlatba. A mesterséges intelligencia képes:

- a magzati biometria mérési pontosságának javítására,
- időt megtakarítani a vizsgáló számára,
- a szerkesztett leletek automatikus kitöltésére,
- a kóros mintázatok, például ovariumdaganatok vagy endometriosis korai felismerésére
- és a diagnosztikai konzisztencia fenntartására több vizsgáló között.

A mesterséges intelligencia algoritmusai – különösen a gépi tanuláson és neurális hálókon alapuló modellek – képesek a nagy adathalmazok elemzésére, ami:



10. ábra | Az aortaív STIC-technikával történő ábrázolása
STIC = tér-időbeli képkorreláció

- növeli a kockázatbecslés objektivitását (például IOTA-ADNEX modell automatizált alkalmazása),
- lehetővé teszi a fejlődési rendellenességek és magzati dysmorfhiák korai azonosítását,
- és lehetőséget biztosít a személyre szabott vizsgálati protokoll kialakítására.

A mesterséges intelligencia integrációja a klinikai döntéshozatalt nem helyettesíti, hanem támogatja és standardizálja, így a vizsgáló szakmai kompetenciájára építve csökkenti a szubjektív eltéréseket.

A digitalizált PACS-rendszerek és a felhőalapú képtárolás lehetővé teszi a telemedicinát, a távdiagnosztikát és a szakértői konzultációkat, ami különösen a vidéki vagy a referenciaközpontoktól távol eső intézményekben jelent előnyt.

A mesterséges intelligencia és a digitális archívumok bevezetése új lehetőséget teremt a képzésben, amennyiben valós betegadatokat alapján történő szimulációkra, automatizált hibafelismerésre és visszajelzésre, valamint standardizált mérési gyakorlatra nyílik lehetőség. Ez egyben lehetővé teszi, hogy a jövő szakemberei nemcsak a technológiát, hanem a döntéshozatali stratégiát is azonnal alkalmazni tudják.

Jövőbeli kihívások

A magyar szülészeti ultrahang-diagnosztikai rendszer az európai irányelvekkel összevetve korszerű, jól szervezett és széles körben hozzáférhető. A jövő kulcsfeladata a minőségbiztosítás további erősítése, az egységes képarchiválás és leletstandardizálás fejlesztése, valamint a szakemberképzés folyamatos modernizálása, hogy a technológiai fejlődés a klinikai döntéshozatalban is maradéktalanul hasznosuljon.

A következő években a szakmai közösség kiemelt feladata lesz nemzeti ultrahang-adatbázisok létrehozása és összehangolása a nemzetközi adatbázisokkal, a mesterségesintelligencia-modellek validációja a magyar populá-

cióra, az adatvédelmi és etikai szabályozás folyamatos aktualizálása. Elengedhetetlen az irányelvek és protokollok dinamikus frissítése, hogy a technológiai fejlődés a klinikai gyakorlatban is hasznosuljon. Hazánkban kiemelt szerepet kap a veleszületett szívfejlődési rendellenességek szűrési hatékonyságának emelése, ennek érdekében a szív kiáramlási pályáinak vizsgálata a jövőben a rutin szűrővizsgálatok részeként kerül bevezetésre. A szülészeti és nőgyógyászati ultrahang-diagnosztika a technológiai innováció, a nemzetközi irányelvek és a hazai licencrendszer harmonikus integrációjával a következő években is az orvosi döntéshozatal egyik legfontosabb pillére marad. A mesterséges intelligencia és a digitalizált adatmenedzsment bevezetése nemcsak a diagnosztikai pontosságot, hanem a megbízhatóságot és az oktatást is jelentősen javítja. Az orvos feladata továbbra is a kritikus értékelés és a klinikai kontextus figyelembevétele, miközben a modern eszközök és algoritmusok segítik a döntéshozatalt.

Anyagi támogatás: A tanulmány megírása nem részesült anyagi támogatásban.

A szerző a közlemény végső változatát elolvasta és jóváhagyta.

Érdekltségek: A szerzőnek nincsenek érdekltségei.

Irodalom

- [1] Papp Z. Quality assurance in obstetric and gynecological ultrasound in Hungary. *Ultrasound Obstet Gynecol.* 1996; 7: 305–306.
- [2] Donald I, Macvicar J, Brown TG. Investigation of abdominal masses by pulsed ultrasound. *Lancet* 1958; 1: 1188–1195.
- [3] Rajamani A, Bhat V. A historical timeline of the development and evolution of diagnostic medical ultrasound. *J Clin Ultrasound* 2024; 52: 89–98.
- [4] Tóth Z, Vachter J, Szeifert G, et al. Antenatally diagnosed thanatophoric dysplasia. *Acta Paediat Acad Sci Hung.* 1982; 23: 423–430.
- [5] Tóth Z, Kóródi I, Vachter J, et al. Antenatally diagnosed hygroma colli. *Acta Paediat Hung.* 1984; 25: 333–338.
- [6] Tóth Z, Csécei K, Szeifert Gy, et al. Early prenatal diagnosis of cyclopia associated with holoprosencephaly. *J Clin Ultrasound* 1986; 14: 550–553.
- [7] Tóth Z, Csécei K, Szeifert GT, et al. Prenatal diagnosis by ultrasound of midface defects associated with holoprosencephaly. *Acta Chirurg Hung.* 1988; 29: 215–221.
- [8] Roberto R. Giants on Obstetrics and Gynecology Series: a profile of Zoltan Papp MD, PhD, DSc, FACOG (Hon). *Am J Obstet Gynecol.* 2022; 227: 812–821.
- [9] Kiss L. The legendary Baross Street Obstetric Evenings (BUSZE) (1991–2007). [A legendás Baross utcai Szülészeti Esték (BUSZE) (1991–2007).] *Orv Hetil.* 2025; 166: 2029–2039. [Hungarian]
- [10] Tóth Z, Papp Z. *Obstetric and Gynecological Ultrasound Diagnostics.* [Szülészeti-Nőgyógyászati ultrahang-diagnosztika.] White Golden Book Kiadó, Budapest, 2006. [Hungarian]
- [11] Tóth Z, Tankó A, Papp Z. (eds). *Atlas of Ultrasound Diagnostics in Obstetrics and Gynecology.* [Tóth Z, Tankó A, Papp Z. (szerk.) Szülészeti-nőgyógyászati ultrahang-diagnosztikai atlasz.] Golden Book Kiadó, Budapest, 2019. [Hungarian]
- [12] Nagy S. Aspects of performing obstetric and gynecological ultrasonography. In: Richter P. (ed.) *Basic elements and principles of ultrasound imaging.* [Szempontok a szülészeti-nőgyógyászati ultrahangvizsgálatok végzéséhez. In: Richter P. (szerk.) *Az ultrahang-képkalkotás alapelemei és összefüggései.*] Universitas-Győr Nonprofit Kft., Győr, 2023; 275–285. [Hungarian]
- [13] Granese R, D’Antonio F. Ultrasonographic prenatal diagnosis: unveiling the path to improved maternal-fetal care. *J Ultrasound Med.* 2023; 42: 1234–1245.
- [14] Guideline of the Ministry of Interior on establishing viable intrauterine pregnancy and risk stratification for antenatal care enrollment. [A Belügyminisztérium egészségügyi szakmai irányelve a méhen belüli, élő várandósság megállapításáról és rizikóbesorolásáról a várandós gondozásba vétele céljából.] *Eü Közl.* 2025; 75(20): 2398–2415. [Hungarian]
- [15] Guideline of the Ministry of Interior on early pregnancy diagnostic and basic obstetric ultrasound screening. [A Belügyminisztérium egészségügyi szakmai irányelve a koraterhességi diagnosztikus és az alap (basic) szülészeti ultrahang-szűrővizsgálatokról.] *Eü Közl.* 2023; 73(14): 1419–1448. [Hungarian]
- [16] Guideline of the Ministry of the Interior on the professional activities of obstetric and gynecological sonographers performing basic ultrasound examinations. [A Belügyminisztérium egészségügyi szakmai irányelve az alap ultrahangvizsgálatokat végző szülészeti-nőgyógyászati szonográfusok szakmai tevékenységéről.] *Eü Közl.* 2023; 73: 1382–1418.
- [17] ISUOG Practice Guidelines (updated): performance of 11–14-week ultrasound scan. *Ultrasound Obstet Gynecol.* 2023; 61: 127–143.
- [18] Guideline of the Ministry of Human Capacities on prenatal screening and diagnosis of Down syndrome and common fetal aneuploidies. [Az Emberi Erőforrások Minisztériuma egészségügyi szakmai irányelve a Down-szindróma és a gyakori számbeli kromoszóma-rendellenességek prenatális szűréséről és diagnosztikájáról.] *Eü Közl.* 2021; 71(10): 891–908. [Hungarian]
- [19] ISUOG Practice Guidelines (updated): performance of the routine mid-trimester fetal ultrasound scan. *Ultrasound Obstet Gynecol.* 2022; 59: 840–856.
- [20] ISUOG Practice Guidelines (updated): sonographic examination of the fetal central nervous system. Part 1: performance of screening examination and indications for targeted neurosonography. *Ultrasound Obstet Gynecol.* 2020; 56: 476–484.
- [21] ISUOG Practice Guidelines (updated): sonographic examination of the fetal central nervous system. Part 2: performance of targeted neurosonography. *Ultrasound Obstet Gynecol.* 2021; 57: 661–671.
- [22] Carvalho JS, Allan LD, Chaoui R, et al. ISUOG Practice Guidelines (updated): sonographic screening examination of the fetal heart. *Ultrasound Obstet Gynecol.* 2013; 41: 348–359.
- [23] Elekes T, Ladányi A, Pap E, et al. Second trimester ultrasound diagnosis of external hydrocephalus in two fetuses with Noonan syndrome. *Case report series.* *J Clin Med.* 2025; 14: 3973.
- [24] Gérecz B, Belics Z, Molnár G, et al. Fetal growth restriction as the disease of the placenta. [A magzati sorvadás mint a méhlepény betegsége.] *Orv Hetil.* 2025; 166: 331–340. [Hungarian]
- [25] Bhide A, Acharya G, Baschat A, et al. ISUOG Practice Guidelines (updated): use of Doppler velocimetry in obstetrics. *Ultrasound Obstet Gynecol.* 2021; 58: 331–339.
- [26] Van den Bosch T, Heremans R, Landolfo C, et al. ISUOG Consensus Statement on sonographic assessment of the endometrium: how to perform a gynecological ultrasound scan and report the findings. *Ultrasound Obstet Gynecol.* 2026; 67: 241.
- [27] Van Den Bosch T, Verbakel JY, Valentin L, et al. Typical ultrasound features of various endometrial pathologies described using International Endometrial Tumor Analysis (IETA) termi-

- nology in women with abnormal uterine bleeding. *Ultrasound Obstet Gynecol.* 2021; 57: 164–172.
- [28] Kaijser J, Bourne T, Valentin L, et al. Improving strategies for diagnosing ovarian cancer: a summary of the International Ovarian Tumor Analysis (IOTA) studies. *Ultrasound Obstet Gynecol.* 2013; 41: 9–20.
- [29] Erdődi B, Szöllősi GJ, Rátonyi D, et al. Diagnostic value of simple ultrasound features and inflammatory markers in postmenopausal ovarian cysts. *Diagnostics (Basel)* 2025; 15: 2220.
- [30] Erdődi B, Szöllősi GJ, Tóth Z, et al. The clinical relevance of distinguishing between simple and complex adnexal cystic structures by ultrasound in peri- and postmenopause. *Cancers (Basel)* 2025; 17: 1370.
- [31] Fischerova D, Planchamp F, Alcázar JL, et al. ISUOG/ESGO Consensus Statement on ultrasound-guided biopsy in gynecological oncology. *Ultrasound Obstet Gynecol.* 2025; 65: 517–535.
- [32] Becker CM, Bokor A, Heikinheimo O, et al. ESHRE guideline: Endometriosis. *Human Reprod Open.* 2022; 2022(2): hoac009.
- [33] Condous G, Gerges B, Thomassin-Naggara I, et al. Non-invasive imaging techniques for diagnosis of pelvic deep endometriosis and endometriosis classification systems: an International Consensus Statement. *Ultrasound Obstet Gynecol.* 2024; 64: 129–144.
- [34] Szabó G, Bokor A, Fancsovits V, et al. Standardized measurement of the piriformis muscle and the proximal portion of the sacral nerve roots using transvaginal ultrasound. *Ultraschall Med.* 2026; 47: 61–67.
- [35] Szabó G, Bokor A, Fancsovits V, et al. Clinical and ultrasound characteristics of deep endometriosis affecting sacral plexus. *Ultrasound Obstet Gynecol.* 2024; 64: 104–111.
- [36] Szabó G, Hudelist G, Madár I, et al. Diagnostic accuracy of the IDEA protocol for non invasive diagnosis of rectosigmoid DE – a prospective cohort study. *Ultraschall Med.* 2024; 45: 61–68.
- [37] Szabó G, Madár I, Hudelist G, et al. Visualization of sacral nerve roots and sacral plexus on gynecological transvaginal ultrasound: feasibility study. *Ultrasound Obstet Gynecol.* 2023; 62: 290–299.
- [38] ESHRE working group on Ectopic Pregnancy, Kirk E, Ankum P, Jakab A, et al. Terminology for describing normally sited and ectopic pregnancies on ultrasound: ESHRE recommendations for good practice. *Hum Reprod Open* 2020; 2020(4): hoaa055.
- [39] Abramovicz JS. Obstetric ultrasound: where are we and where are we going? *Ultrasonography* 2021; 40: 57–74.

(Nagy Sándor dr.,
Győr, Vasvári P. u. 2–4., 9024
e-mail: nagysandor@petz.gyor.hu)

„*Perspicere corpus.*” (Átlátni a testen.)

A cikk a Creative Commons Attribution 4.0 International License (<https://creativecommons.org/licenses/by/4.0/>) feltételei szerint publikált Open Access közlemény, melynek szellemében a cikk bármilyen médiumban szabadon felhasználható, megosztható és újraközölhető, feltéve, hogy az eredeti szerző és a közlés helye, illetve a CC License linkje és az esetlegesen végrehajtott módosítások feltüntetésre kerülnek. (SID_1)