

Péniszrák miatti glansectomia után megőrzött merevedési és ejakulációs képesség

Király István dr., Pajor László dr., Bajory Zoltán dr.

Szegedi Tudományegyetem, Urológiai Klinika, Szeged (igazgató: Bajory Zoltán dr.)

Levelezési cím:
Dr. Pajor László
SZTE Urológiai Klinika
6725 Szeged, Kálvária sgt. 57.
e-mail: pajor.laszlo@
med-u-szeged.hu

ÖSSZEFOGLALÁS

Bevezetés: Péniszrák kezelésének rutin eljárása a glans reszekciója. A műtétek onkológiai eredményessége jó, azonban sokszor súlyos esztétikai és szexuális funkciódefektus marad vissza.

Esetismertetés: 38 éves betegben biopsziával igazolt, glansot elfoglaló rákot operáltak a szerzők. Az eltávolított makk helyére, a corpus cavernosum megrövidített végére szájnyalkahártya-borítás került, a húgycsővég pedig a beszűkülés megakadályozására ki lett fordítva. A preparátum szövettani feldolgozása szerint elszarusodó laphámrák lett eltávolítva, vastag – 1 cm-es – ép szegéllyel. A negatív sebési szél és a negatív nyirokcsomóstátusz miatt kiegészítő onkológiai kezelésre nem volt szükség. A műtét után a beteg jól vizelt és bár a pénisz rövidebb lett, a nemi képesség megmaradt, igaz a neoglans érzékenysége csökkent. Két évvel a műtét után a beteg felesége egészséges gyermeket szült.

Következtetés: Az esztétikus péniszreszekció egy ideális műtéti megoldás fiatal betegnek, és az onkológiai gyógyulás mellett megmaradhat a normális vizeletürítés, az erekciós és ejakulációs képesség.

KULCSSZAVAK

PÉNISZRÁK, GLANSRESZEKCIÓ, SZÁJNYALKAHÁRTYA-ÁTÜLTETÉS

Preserved erectile and ejaculatory function after glansectomy for penile cancer

SUMMARY

Introduction: The glansectomy is an accepted curative method in the therapy of the penile cancer with significant aesthetic and functional defect.

Case report: The 38-year-old patient was operated for biopsy proven penile cancer, which occupied nearly the whole glans. The resected area, the tip of the corpora cavernosa was covered with buccal mucosa graft, and the cut edge of the urethra was inverted against stricture formation. The histopathology revealed squamous cell carcinoma surrounded with 1 cm wide, healthy tissue. No adjuvant oncological therapy was performed. Patient passed urine freely and continued normal sexual life although penis was shortened and its sensitivity slightly diminished. Two years after the operation the patient's wife delivered a healthy baby.

Conclusion: The aesthetic penis resection is a good solution for young penile cancer case resulting normal urination and preservation of sexual function.

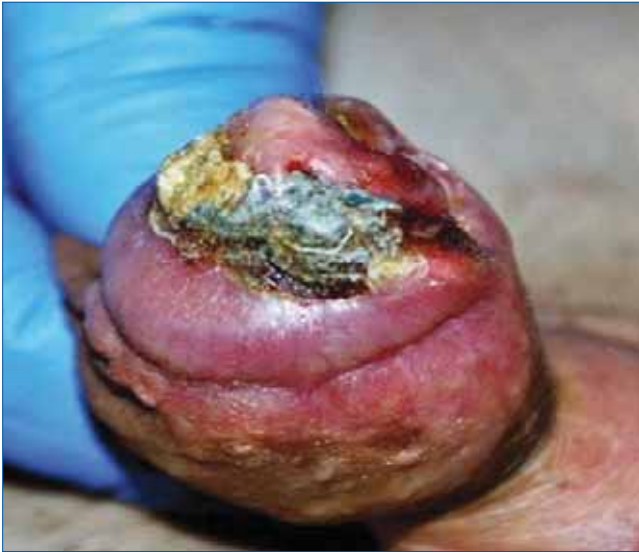KEYWORDS

PENILE CANCER, GLANSECTOMY, BUCCAL MUCOSA GRAFT

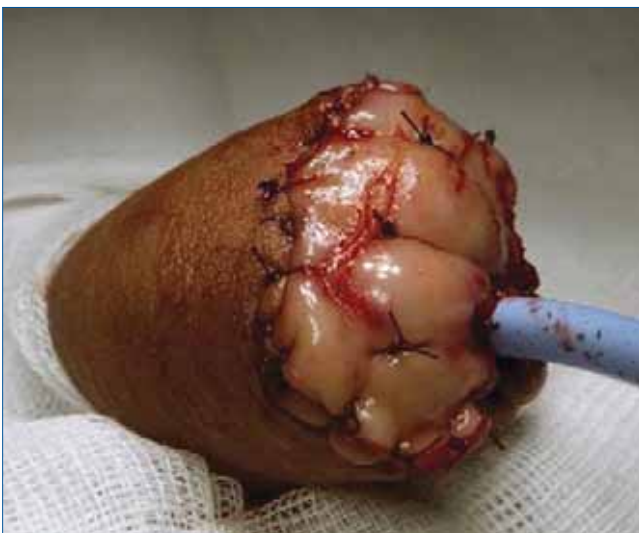
BEVEZETÉS

A Magyar Urológiában 2011-ben beszámoltunk a daganat miatt végzett esztétikus péniszreszekcióról (1–4). A cél szervkímélő műtét népszerűsítése, amely normális vizeletürítést és szexuális funkciót tesz lehetővé. A kérdést új megvilágításba helyezte, hogy a péniszdaganat előfordulása – valószínűleg a HPV elterjedése miatt – egyre fiatalabb korba tevődött át, a betegek csaknem fele 55 évesnél fiatalabb (5). Bár a péniszamputáció minden életkorban lelki traumát okoz, de minél fiatalabb a beteg, annál nagyobb az igény esztétikus és a jó funkciót biztosító pénisz kialakítására. Bbizonyosodott, a történelmileg elvárt 2 cm-es ép szél felesleges, elég ennek a ne-

gyede. A reszekciós biztonsági zóna attól is függ, hogy milyen stádiumban és malignitási fokozatban operálunk, de a preparátumnak mindenképpen margin negatívnak kell lennie. Gyakorlattá vált, hogy a flacid állapotú pénisznek legalább 4 centiméter hosszúnak kell maradnia, hogy az álló helyzetű vizelés és a vaginális penetráció lehetősége fennmaradjon. Ha a műtét a glans teljes eltávolítását, sőt a barlangos testek végének csonkolását jelenti, akkor a neoglans plasztikai kiképzésének kulcsa, hogy halványpiros szövetrel legyen burkolva, mert így megjelenése nagyon hasonlít a normális küllemhez. A saját gyakorlatunkban a bőségesen rendelkezésre álló szájnyalkahártyát alkalmaztuk. Más beszámolók erre a célra nem szőrös félvastag vagy teljes bőrt használtak, szabad lebeny formájában. Szerencsés esetben maradék péniszbőr is rendelkezésre



1. ÁBRA: FÉNYKÉPFELVÉTEL A GLANSOT CSAK NEM ELFOGLALÓ, NEKROTIKUS FELSZÍNŰ DAGANATRÓL



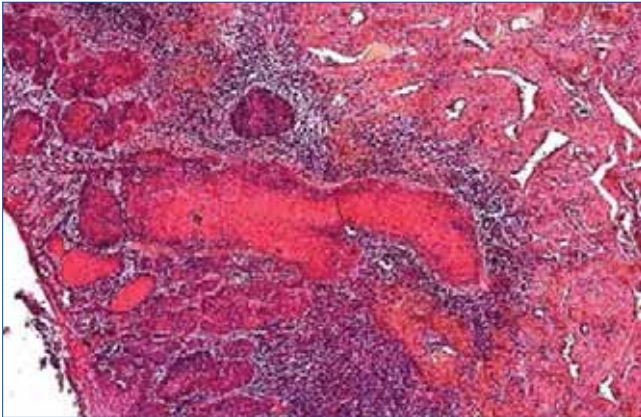
2. ÁBRA: A SZÁJNYÁLKAHÁRTYA MATRACÖLTÉSEKSEL IS RÖGZÍTVE A BARLANGOS TEST VÉGÉHEZ

állhat, de ennek felhasználását korlátozza, hogy a kiújulás veszélye ebben nagyobb, mint a más testtájáról nyert bőrben. Természetesen minden szabad – tehát vérellátásától megfosztott – transzplantátum hordozza a szövődmények kockázatát, az elhalást, a vérömleny miatti lelekedést, a fertőzést, később pedig a zsugorodást. Az biztos, hogy a glans teljes elvesztése a szexuális ingerlékenységet csökkenti, de a reziduális funkció elégséges a merevedés fenntartásához, orgazmus és ejakuláció létrejöttéhez. A neograns képzése után elfogadható küllem marad, de a pénisz körülmetélés utáni állapothoz hasonlít és ezt egyes betegek nehezen fogadják el. A kérdés megoldására olasz szerzők új műtéti eljárást dolgoztak ki (6). A műtétnél a reszekált barlangos testeket és a húgycsövet szétválasztják, és az urethra véget dorzálisan eltolva ültetik a corpusokra. A beavatkozás előnye, hogy szabad transzplantá-

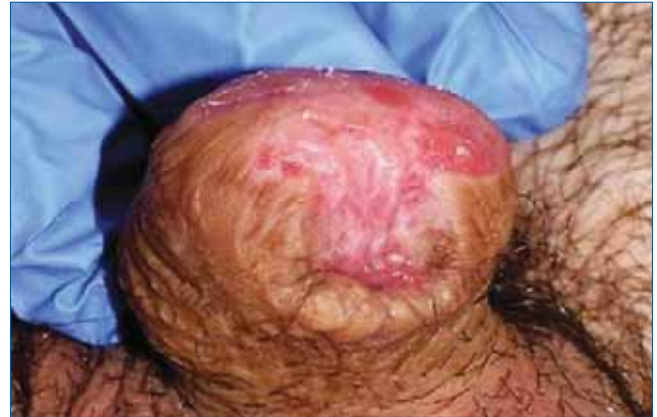tum nem szükséges, az ingerlékenység jobb, a húgycsovég szinte sohasem szűkül be, a teljes előbőrszéllel a makk befedhető, így megmarad a hasonlóság a nem körülmetélt péniszhez. Bármilyen borítást használnak fel a műtétnél, a reszekció miatt mindenképpen rövidülés áll be. Ez ellensúlyozható a ligamentum suspensorium átvágásával. A visszatapadás veszélye miatt az átvágott felszínre zsírlebenyt érdemes fektetni és a pénisz nyújtását időben – a sebgyógyulás után – elkezdeni. Az összetett műtéthez a pénisz sebészetében járatos operatőr szükséges, ezért is észszerű lenne ezeket a beavatkozásokat centrumokba irányítani. Bár a célok világosak, a vizelési és szexuális funkció minél tökéletesebb helyreállítása, ez nem fedheti el az onkológiai szempontokat. Esztétikus műtét előtt a beteg részletes és időigényes felvilágosítása elengedhetetlen, ekkor kell hangsúlyozni a rendszeres ellenőrzések fontosságát, amely a lokális kiújulásra és a távoli áttét keresésére irányul. Saját esetünket – glanssectomia és esztétikus reszekció után – azért tartottuk közlésre érdemesnek, mert a hároméves követés alatt kiújulás nem jelentkezett és a vizelési, valamint szexuális funkció teljesen helyreállt, amit gyereknemzés, a feleség terhessége és gyerek születése is bizonyít. Hasonló beszámolót a magyar irodalomban nem találtunk.

ESETISMERTETÉS

A 38 éves férfi beteg a glanson lévő karfiolszerű növedék miatt kereste fel a területi urológiát. Az elváltozásból biopsziát vettek, ez elszarusodó laphám rákot igazolt, ezért a pénisz amputációját javasolták. A beteg magánrendelésen jelent meg, mert fiatal kora miatt olyan megoldást szeretett volna, amely után a szexuális funkció megőrződik. A rendelésről a Szegedi Urológiai Klinikára irányították. Felvételkor a daganat az egész glansot és a preputium egy részét elfoglalta és tapintással a két barlangos test vége is beszűrtnek érződött (T2-stádium). A külső húgycsőnyílást a folyamat nem érintette és az inguinális nyirokcsomókban áttétet nem lehetett tapintani. A mellkasröntgen, a hasi és kismencedei CT és a laborleletek eltérést nem mutattak. A műtét előtt antibiotikumot nem kapott, mivel egészben eltávolítás volt a javasolt beavatkozás, pedig a felszín gennyes lepedék fedte (1. ábra). A műtét során a teljes glans a fedő preputiummal együtt lett eltávolítva úgy, hogy a preparátumba a két corpus és a húgycső vége is belekerült. A reszekciós végekből, corpusokból és a húgycsóból külön biopszia történt, hogy a szövettan ezek alapján is bizonyítsa a margin negativitását. A maradék húgycsovég kifordítva került egyesítésre a bőrrel, a beszűkülés megakadályozására. A száj belső felszínéről, a nasálisan intubált betegből 2,0 × 2,0 cm-es nyálkahártya darab lett kímetszve és a helye tova futó öltésekkel zárva. A mucosa folt részben körkörösén a bőrszélhez, részben matracöltésekkel a corpus végekhez lett rögzítve (2. ábra). A húgycsőbe katéter, a sebbe hullámdrén, a pé-



3. ÁBRA: SZÖVETTANI KÉP, AZ ELSZARUSODÓ LAPHÁMRÁKRÓL



4. ÁBRA: AZ OPERÁLT TERÜLET ELLENŐRZŐ FÉNYKÉPE KÉT ÉVVEL A MŰTÉT UTÁN

niszre nyomókötés került. A patológiai feldolgozás szerint, a reszekált glansot közepesen differenciált elszarusodó laphám töltötte ki, az eltávolítás az ébren történt, minimum 1 cm-es ép sebési széllel (3. ábra). A corpus cavernosum daganatmentes volt, a corpus spongiosum tumoros beszűrődése az urethra vég mucosáját nem érte el. Limfovaszkuláris invázió a mintában nem igazolódott. Stádiumbesorolás pT2 GII. A posztoperatív szak eseménytelen volt, a drén a második, a katéter a hetedik napon lett eltávolítva. A mucosa szabad lebeny megszokott módon gyógyult, először szigetszerűen borítva a végeket, majd a hám teljesen befutotta a neoglans területét. Az új külső húgycsőnyíláson át a vizelet vastag sugárban ürült. Az ellenőrzés negyedévente megtekintésből (4. ábra), szonográfiából, évente hasi-, kismencei CT-ből és mellkasröntgenből állt, a rutin laborvizsgálatok mellett. A maradéktalan eltávolítás, a recidívamen-

tesség miatt, sem korai, sem késői kemo- vagy sugárterápia nem történt. A sebgyógyulás után a beteg változatlan libidóról és merevedési képességről számolt be. A neoglans érzékenysége csökkent, de így is ejakuláció fejezte be a nemi aktust. Tekintve, hogy gyermeket szerettek volna, nem védekeztek és a műtét után egy évvel felesége terhes lett, egészséges gyermeket szült. Az igaz, hogy DNS-vizsgálat a biztos szülő-gyermek kapcsolatról nem történt, de betegünk meggyőződéssel állítja, csak ő lehet a gyermek apja, hiszen rendszeres volt a nemi érintkezés, a különben harmonikus házastársi viszonyban.

MEGBESZÉLÉS

Ha onkológiai szempontból lehetséges, akkor érdemes esztétikus műtétet végezni, mert ez javít az életminőségen és így a szexuális funkció és a normális vizelés is megőrizhető.

Irodalom

- Pajor L, Király I, Sükösd F. Esztétikus neoglans képzés szájnyalakahártyából. *Magy Urol* 2011; 4: 184–188.
- Szalay I, Bordás N, Bajory Z, Pajor L. Esztétikus glans csonkolás péniszrák esetén. *Magy Urol* 2010; 22(1): 6–12.
- Bajory Z, Pajor L. A glans reszekciójának rekonstrukciós lehetőségei. *Magy Urol* 2012; 24(3): 211.
- Bajory Z, Pajor L. Aesthetic reconstruction of the penis after tumor resection. *Eur Urol* 2014; Suppl. 001: [https://doi.org/10.1016/S1569-9056\(14\)61446-9](https://doi.org/10.1016/S1569-9056(14)61446-9).
- Pompeo AC. Penile cancer: organ-sparing surgery. *Curr Opin Urol* 2015; 25: 121–128. <https://doi.org/10.1097/MOU.0000000000000149>
- Djajadiningrat RS. Penile sparing surgery: does it affect survival? *J Urol* 2013; 192: 120–126. <https://doi.org/10.1016/j.juro.2013.12.038>
- Hegarty PK, et al. Penile cancer: organ sparing techniques. *BJU Int* 2014; 114: 799–805. <https://doi.org/10.1111/bju.12338>