

Recidív húgycsőszűkület és prosztatatarák terápiai dilemmája

Kiss Zoltán dr., Murányi Mihály dr., Flaskó Tibor dr.

Debreceni Egyetem Általános Orvostudományi Kar, Urológiai Tanszék, Debrecen (igazgató: Flaskó Tibor dr.)

Levelezési cím:
Dr. Kiss Zoltán
Debreceni Egyetem ÁOK, Urológiai
Tanszék, Urológiai Klinika
4032 Debrecen, Nagyerdei krt. 98.
E-mail cím: kissz85@gmail.com

ÖSSZEFOGLALÁS

Bevezetés: A szerzők egy ismeretlen eredetű húgycsőszűkülettel jelentkező férfi beteg esetét mutatják be, akinél a szűkület korai kiújulása mellett prosztatatarák is igazolódott, terápiai dilemmát okozva ezzel kezelőorvosainak.

Esetismertetés: A 70 éves férfi beteg vizelet panaszok miatt indult urológiai kivizsgálása során húgycsőszűkület és emelkedett PSA-érték igazolódott. Urethrotomia internát, majd prosztatata-biopsziát végeztek, amely során Gleason score 3+3=6 adenocarcinoma igazolódott. A staging vizsgálatok szervre lokalizált folyamatot vélelmeztek. Időközben a betegnél recidív húgycsőszűkület alakult ki, amely miatt húgycsőplasztikát végeztek szájnyálkahártya-felhasználással. A terápiai lehetőségek közül a laparoskopos radikális prostatectomia mellett döntöttek. A tervezett műtét előtt három héttel a beteg húgycsővébe szilikoncsövet helyeztek fel autoerotikus célból és azt nem sikerült eltávolítani. A szilikoncső cisztoszkóppal eltávolításra került, majd a műtétet elvégezték. A műtét után 6 héttel elvégzett PSA nadír <0,02 ng/ml volt. Jelenleg két éves onkológiailag negatív utánkövetésről tudnak beszámolni.

Következtetések: Az eset jól demonstrálja, hogy a traumás eredetű húgycsőszűkület hátterében szexuális aberráció is meghúzódhat. Mivel a prosztatadaganat alacsony rizikójú volt, a szerzők az onkológiai műtét halasztása mellett döntöttek és a húgycsőszűkület kezelését helyezték előtérbe. Véleményük szerint nyílt húgycsőplasztikai műtét után is végezhető radikális prostatectomia megfelelő funkcionális eredménnyel.

KULCSSZAVAK

HÚGYSŐSZŰKÜLET, PROSZTATAKARCINÓMA, RADIKÁLIS PROSTATECTOMIA

Therapeutic dilemma of a recurrent urethral stricture and prostate cancer

SUMMARY

Objective: The authors present a case of a male patient, with recidive urethral stricture of unknown origin, which had an early recurrence of stricture and was diagnosed also with prostate cancer causing therapeutic dilemma to their physicians.

Case report: Urological examination of the 70-year-old male patient due to urinary complaints revealed urethral stricture and elevated PSA. Internal urethrotomy and prostate biopsy was performed, Gleason score 3+3=6 adenocarcinoma was confirmed. The staging examinations revealed organ-localized disease. Meanwhile, recurrent urethral stricture was diagnosed and buccal mucosal graft urethroplasty was performed. Among the therapeutic options, laparoscopic radical prostatectomy was chosen. Three weeks before the planned surgery the patient inserted a silicone tube into the urethra for autoerotic purposes and it could not be removed by the patient. The silicone tube was removed by cystoscope and the surgery was performed. 6 weeks after the operation the PSA was <0.02 ng/ml. They are now reporting about two years of oncologically negative follow-up.

Conclusion: The case demonstrates well that traumatic urethral stricture can be also caused by sexual aberration. Since the prostate cancer was low risk, the authors decided to postpone the operation and the treatment of urethral stricture was performed at first. According to their opinion, radical prostatectomy can also be performed after urethroplasty with adequate functional results.

KEYWORDS

URETHRAL STRICTURE, PROSTATE CANCER, RADICAL PROSTATECTOMY

Bevezetés

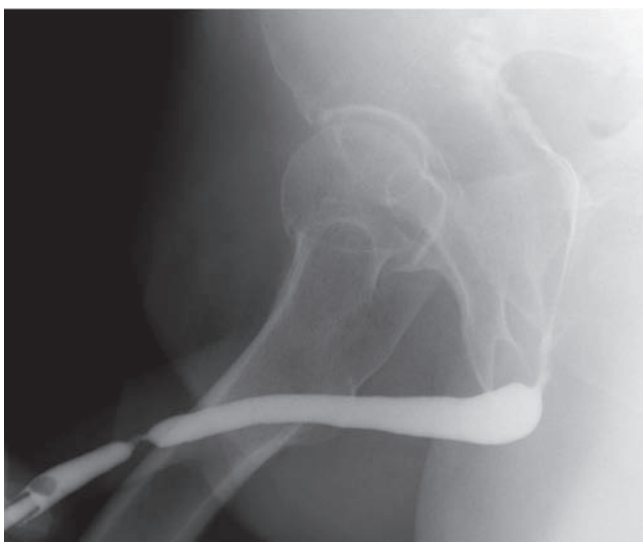
A húgycsőszűkület okai szerteágazóak lehetnek. Míg korábban a gyulladással dominált, addig mára a transurethralis beavatkozások széles körben történő elterjedésével az iat-

rogen okok kerültek előtérbe (1). Húgycsőszűkület megoldása során az operatív paletta széles. Alkalmazhatunk húgycsőtágítást, urethrotomia internát, húgycsőstent-beültetést, illetve nyílt húgycsőplasztikai műtéteket. A választandó kezelést több tényező is befolyásolhatja: a beteg életkora, társbetegségei, a

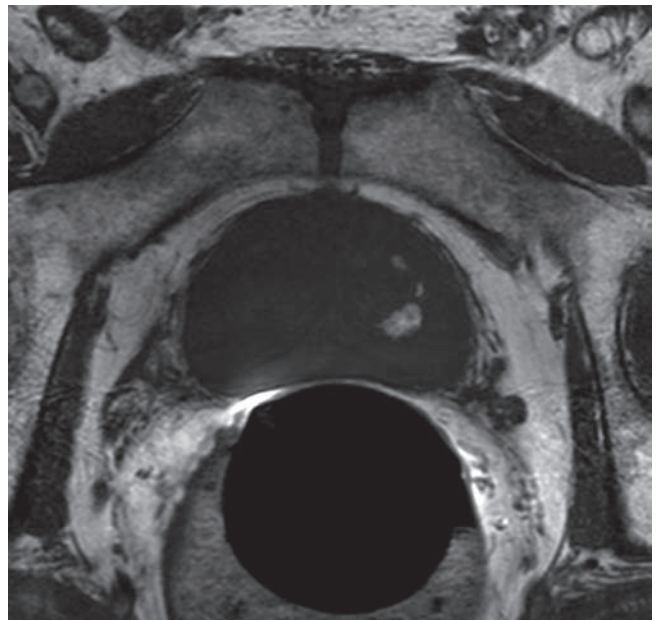
húgycsőszűkület oka, helye, típusa, hossza. Lényeges szempont még, hogy primer vagy recidív szűkületről van-e szó, továbbá az is, hogy a kiújulás mennyi idő elteltével jött létre (2, 3). A szerzők egy 70 éves, ismeretlen eredetű húgycsőszűkülettel jelentkező férfi beteg esetét mutatják be, akinél a szűkület korai kiújulása mellett prosztatatarák is igazolódott, terápiás dilemmát okozva ezzel kezelőorvosainak.

Esetismertetés

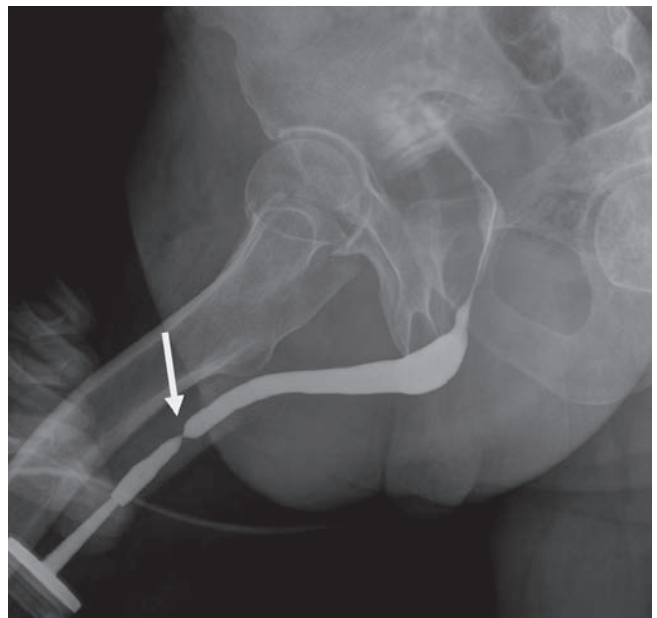
A 70 éves férfi beteg korábbi anamnézisében nagyobb betegség, illetve műtét nem szerepel. Urológiai kivizsgálása gyenge sugárban ürülő vizelet miatt indult. Uroflowmetria során húgycsőszűkültre jellemző platós vizelési görbe igazolódott (Q_{max} : 2 ml/s, ürített vizeletmennyiség: 150 ml). Az elvégzett PSA-vizsgálat emelkedett értéket mutatott: 9,1 ng/ml. Vizeletüledék kórosat nem igazolt. A hólyagban mikciót követően 100 ml reziduális vizelet volt látható. Retrográd uretrográfia a pendularis húgycsőszakaszban egy 1 cm hosszú, homokóraszerű, kifejezett szűkületet mutatott, amelyet uretroszkópia is igazolt (1. ábra). Urethrotomia interna történt, a szűkület 12 óra irányában történő bemetszését követően a 20 Ch-es Foley-hólyagkatéter könnyen bevezethető volt. A hólyagkatétert 3 nap múlva eltávolítva a beteg erős sugarú vizelésről számolt be. Kontroll uroflowmetria során normális vizelési görbét találtunk (Q_{max} : 15 ml/s). A műtét után 4 héttel kontroll PSA-vizsgálat történt PSA-rátával kiegészítve. Ismételten emelkedett érték igazolódott (PSA: 9,4 ng/ml, ráta: 0,16). Transrectalis ultrahangvezérelt prosztatata-biopsziát végeztünk antibiotikum-profilaxisban (ciprofloxacin), helyi érzéstelenítésben. A szövettani vizsgálat Gleason score 3+3=6 adenocarcinómát igazolt a bal lebenyben,



1. ÁBRA: A HÚGYCSŐSZŰKÜLETET BEMUTATÓ RETROGRÁD URETHROGRAM

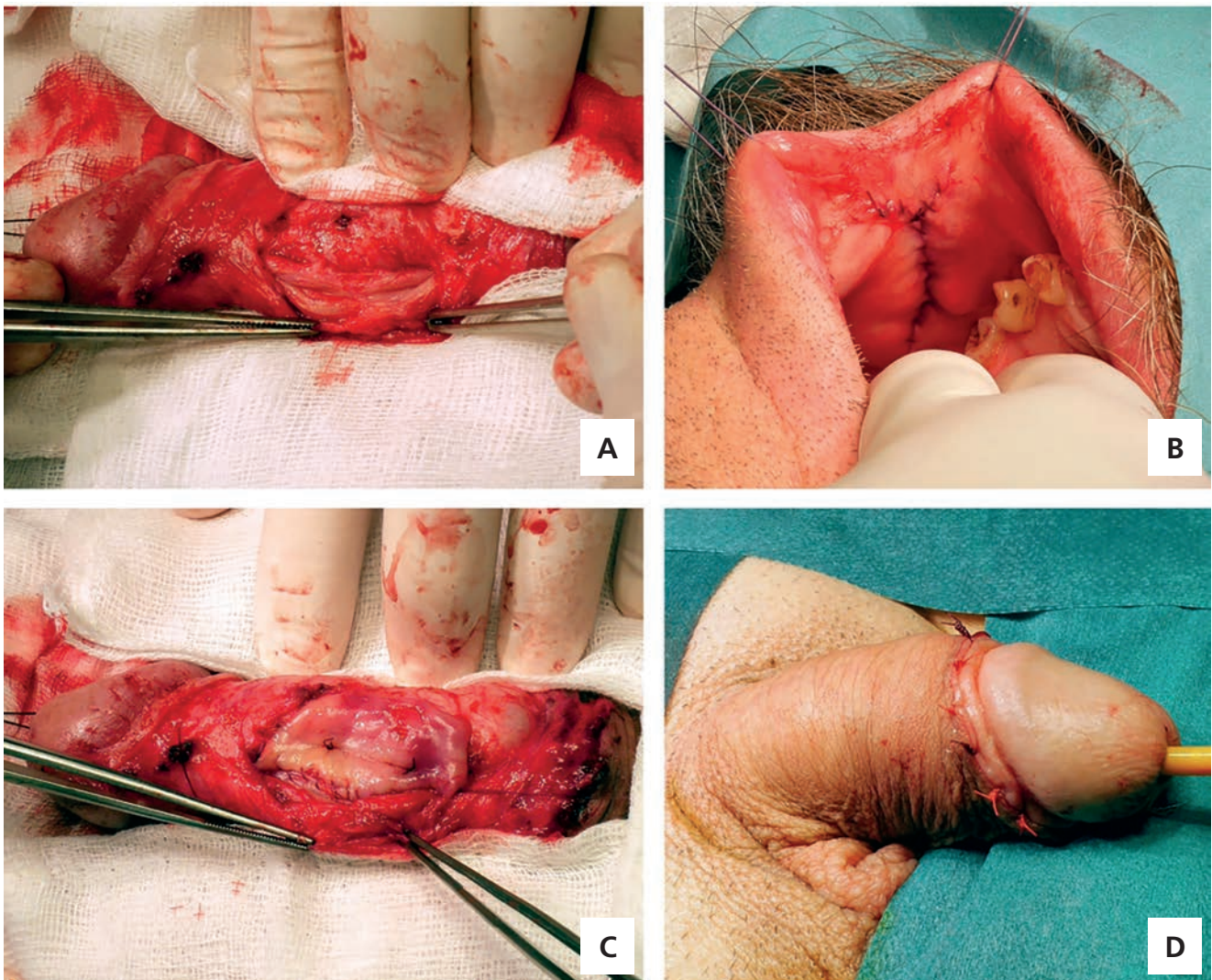


2. ÁBRA: AZ ENDORECTALIS MR-KÉPEN EXTRAKAPSZULÁRIS TERJEDÉS NEM LÁTHATÓ



3. ÁBRA: A RECIDÍV HÚGYCSŐSZŰKÜLETET BEMUTATÓ RETROGRÁD URETHROGRAM

2 mintában. Endorectalis MR-vizsgálat során bal oldalon a perifériás zónában, basalisán, laterodorsalisán, 30 mm szélességben, 7 mm legnagyobb vastagságban, alacsony jeladású, mérsékelten halmozó patológiás területet véleményeztek, amely a tokig ér, de azon túl nem terjed (2. ábra). Csontszcintigráfia osseális metasztázist nem írt le. A staging vizsgálatok után a betegnél ismételten gyenge sugarú vizelés jelentkezett. Uroflowmetria során ismételten húgycsőszűkültre jellemző platós

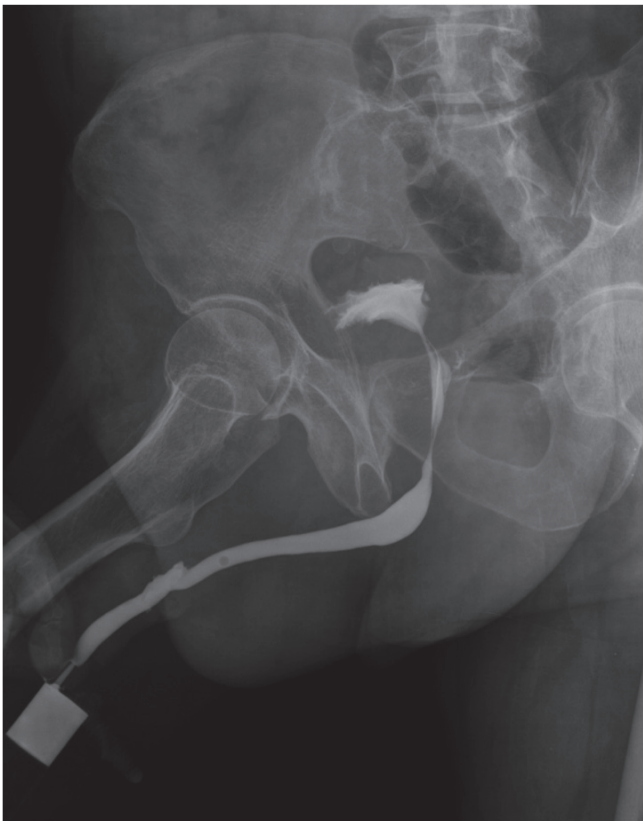

4. ÁBRA: A: JÓL LÁTHATÓ A HÚGYCSŐSZŰKÜLET; B: A SZÁJNYÁLKAHÁRTYA GRAFT KIALAKÍTÁSA; C: A SZÁJNYÁLKAHÁRTYA FOLT BEÜLTETÉSE; D: SEBZÁRÁS UTÁNI ÁLLAPOT

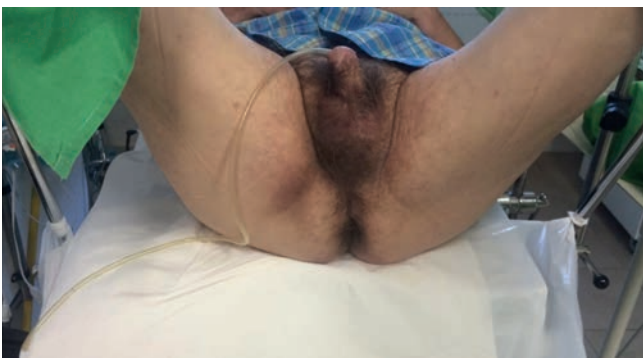görbe igazolódott (Q_{max} : 3 ml/s). Retrográd uretrográfia a meatustól 4 cm-re recidív pendularis húgycsőszűkületet mutatott (3. ábra). Tekintettel a rövid időn belül (3 hónap) jelentkező kiújulásra, az ismételt urethrotomia interna eredményessége kérdéses volt, így nyílt húgycsőplasztika elvégzése mellett döntöttünk. Szájsebészeti konzílium fogászati góctalanítást javasolt, amely során 4 fog extrakciójára került sor.

Subcoronális metszésből szubsztitúciós húgycsőplasztikát végeztünk egy ülésben, dorsalis-onlay technikával, szájnyalkahártya-felhasználással (4. ábra). A hólyagkatétet 3 hét után távolítottuk el. A kontroll retrográd uretrográfia paravasatumot nem igazolt, a húgycső teljes hosszában normális tágasságú volt (5. ábra). A nyílt húgycsőplasztika után történt kontrollvizsgálaton a betegnek vizelési panasa nem volt. Szervre lokalizált prosztatatumora miatt a kezelési lehetőségeket ismertettük. Laparoszópos radikális prostatectomiára

előjegyeztük. A tervezett műtét előtt 3 héttel, sürgősséggel jelentkezett ambulanciánkon, mivel otthonában húgycsövébe szilikoncsövet (6–7. ábra) helyezett fel auterotikus célból és azt többszöri próbálkozásra sem sikerült eltávolítania. Elmondása szerint ezt a „módszert” több éve alkalmazza önkielégítéshez. A szilikoncső manuális eltávolítása sikertelen volt, ezért azt a meatus szintjében átvágtuk, cisztoszkóppal visszatoltuk a húgyhólyagba, így kiegyenesítve azt. Idegentest-fogóval ezt követően eltávolítottuk (8. ábra). A szilikoncső eltávolítása után 3 héttel a tervezett laparoszópos, extraperitoneális radikális prostatectomiát elvégeztük. Az alacsony rizikójú daganat miatt lymphadenectomia nem történt. Az ötödik posztoperatív napon végzett cisztográfia során paravasatum nem ábrázolódott, így a hólyagkatétet eltávolítottuk. A szövettani vizsgálat során Gleason score 3+3=6 adenocarcinoma igazolódott mindkét lebenyben (pT2c), a sebészi széleket

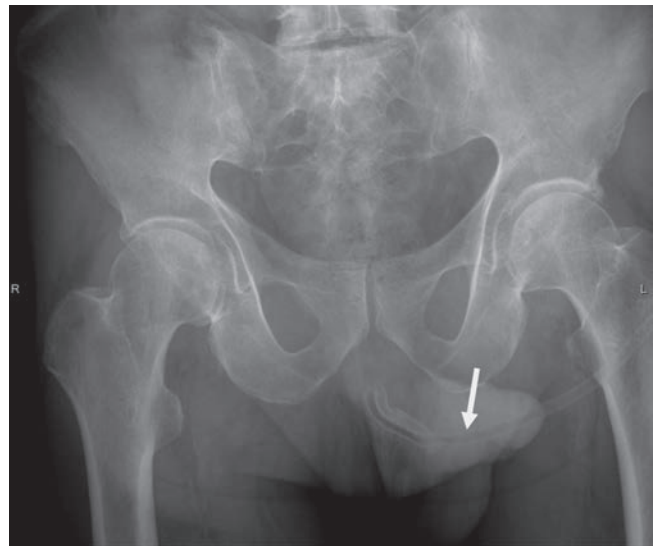


5. ÁBRA: MŰTÉT UTÁNI KONTROLL RETROGRÁD URETHROGRAM

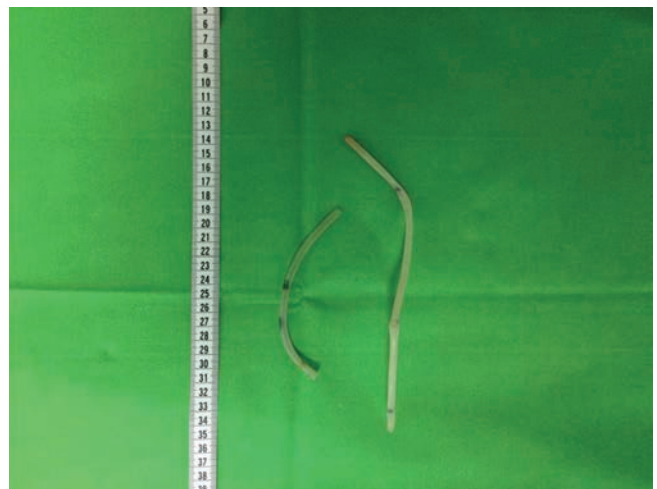

6. ÁBRA: A HÚGYCSŐBEN IDEGEN TEST LÁTHATÓ

tumormentesnek véleményezték. A betegnél vizeletinkontinencia nem jelentkezett. A műtét után 6 héttel elvégzett PSA nadír $<0,02$ ng/ml volt. Jelenleg kétéves utánkövetésről tudunk beszámolni, amely onkológiai szempontból negatív. Enyhe fokú vizeletinkontinencia miatt a beteg naponta egy biztonsági betétet használ. Uroflowmetriás kontrollvizsgálatok során normális vizeletáramlási görbe igazolódott. A húgycsőszűkület nem újult ki. A műtétek után PDE-5-gátló kezelést alkalmaztunk, de ennek ellenére erektilis diszfunkció áll fenn. A beteg a műtét előtt merevedést csakis a szilikoncső alkalmazásával tudott elérni, amelyet ma már elmondása szerint nem használ.



7. ÁBRA: MEDENCE RÖNTGENVIZSGÁLAT SORÁN A HÚGYCSŐBEN FELTEKEREDT IDEGEN TEST LÁTHATÓ



8. ÁBRA: AZ ELTÁVOLÍTOTT SZILIKONCSŐ

Következtetések

Esetünk jól demonstrálja, hogy a traumás eredetű húgycsőszűkület háttérében szexuális aberráció is meghúzódhat. Tanulságként szolgál, hogy ilyen esetekben érdemes a szexuális szokásokra rákérdezni, a pszichés státuszt feltérképezni és a szexuálisan terjedő betegségek szűrését is elvégezni. Az urethrotomia interna után jelentkező korai szűkültre több magyarázat is lehet. Egyrészt a beteg utólagos elmondása szerint az első műtét után nem hagyott fel „önkielégítési módszerével”, másrészt irodalmi tény, hogy a penduláris húgycsőszűkület miatt végzett urethrotomia interna recidíva aránya magasabb, mint a bulbaris húgycsőszakaszon végzett műtété. Emiatt a nemzetközi irodalomban penduláris húgycsőszűkület esetén a nyílt húgycsőplasztikát primer terápiás lehetőségként is említik (4). Esetünk arra is felhívja a figyelmet, hogy amennyiben

urethrotomia interna után 3 hónapon belül jelentkezik recidív szűkület, úgy a nyílt húgycsőplasztika a választandó kezelés. Amennyiben a kiújulás később jelentkezik, úgy az ismételt urethrotomia interna megfontolható (5). Esetünk rámutat arra is, hogy hazánkban elengedhetetlen a nyílt húgycsőplasztikában jártas operatórok kiképzése centrumokban és nagyobb osztályokon.

A húgycsőszűkület mellett betegünknel alacsony rizikójú prosztatarákra is fény derült. A nemzetközi irányelvek alapján ilyen esetben nagyon széles a terápiás paletta: aktív követés, sugárkezelés (külső besugárzás vagy brachyterápia), radikális prostatectomia (6). Jelen esetben az aktív követés követelményei teljesültek, így azt felajánlottuk a betegnek, aki ettől

tartózkodott. Tekintettel a komorbiditás hiányára és a 15 évet elérő várható élettartamra, a betegnek laparoszkópos radikális prostatectomiát javasoltunk. Mivel a prosztatarák egy lassan progrediáló daganat és jelen esetben alacsony rizikójú tumorról volt szó, így az onkológiai műtét halasztása mellett döntöttünk és a húgycsőszűkület kezelését helyeztük előtérbe. Véleményünk szerint meglévő húgycsőszűkület mellett a radikális prostatectomia több nehézséggel és szövődémmel is járhat: a megfelelő méretű hólyagkatéter behelyezése nem lehetséges és az esetlegesen kialakuló anasztomózis-szűkület tovább bonyolíthatja a klinikai képet. Esetünk jól demonstrálja, hogy nyílt húgycsőplasztikai műtét után is végezhető radikális prostatectomia megfelelő funkcionális eredménnyel.

Irodalom

1. Lumen N, Hoebcke P, et al. Etiology of Urethral Stricture Disease in the 21st Century. *J Urol* 2009 Sept; 182(3): 983–987. <https://doi.org/10.1016/j.juro.2009.05.023>
2. Murányi M, Benyó M, Farkas A, et al. Egy üléses húgycsőplasztika szájnyalkahártya átültetéssel. *Magyar Urológia* 2016; 28(3): 127–131.
3. Kelemen Zs, Nyírádi P, Bánfi G, et al. Húgycsőszűkület megszüntetése szájnyalkahártya beültetésével. *Magy Urol* 2006; 18(1): 37–46.
4. Pansadoro V, Emiliozzi P. Internal urethrotomy in the management of anterior urethral strictures: long-term follow up. *J Urol* 1996 Jul; 156(1): 73–5. [https://doi.org/10.1016/S0022-5347\(01\)65942-1](https://doi.org/10.1016/S0022-5347(01)65942-1) <https://doi.org/10.1097/00005392-199607000-00020>
5. Naudé AM, Heyns C. What is the place of internal urethrotomy in the treatment of urethral stricture disease? *Nature Reviews Urology* 2005 Nov; 2: 538–545. <https://doi.org/10.1038/ncpuro0320>
6. European Association of Urology – Guidelines on Prostate cancer, 2018. <http://uroweb.org/guideline/prostate-cancer>