

A gyermekkori alsó légúti idegentest-aspiráció diagnosztikája a klinikai gyakorlatban

Hajnal Dániel dr. ■ Kovács Tamás dr.

Szegedi Tudományegyetem, Általános Orvostudományi Kar, Gyermekgyógyászati Klinika,
Gyermekebészeti Osztály, Szeged

Bevezetés és célkitűzés: A gyermekkori idegentest-aspirációk *gold standard* ellátási módja a merev csöves bronchoszkópia. Kutatásunkban az általunk végzett beavatkozások eredményeit és a diagnosztika pontosságát kívántuk vizsgálni.

Módszer: Retrospektív tanulmányunkban a 2006 és 2017 között idegentest-aspiráció miatt kezelt betegek adatait vizsgáltuk.

Eredmények: A klinikánkra utalt 220 beteg közül 86 esetben merült fel szolid idegen test aspirációjának alapos gyanúja. Az anamnézis biztos volt 68,6%-ban ($n = 59/86$). Heves, fuldoklással járó tünetek 70,9%-ban ($n = 61/86$), köhögés 94,2%-ban ($n = 81/86$) jelentkezett. 77,9%-ban ($n = 67/86$) észleltünk pozitív hallgatósági leletet. A mellkasi röntgenfelvételen 40,7%-ban ($n = 35/86$) volt látható valamilyen eltérés. Mellkasi átvilágítást 87,2%-ban ($n = 75/86$) végeztünk, a Holzknécht-tűnet mindössze 16%-ban ($n = 12/75$) volt pozitív. 86 betegen (39%) 92 bronchoszkópiát végeztünk. A beavatkozások 66,2%-ában ($n = 57/86$) észleltünk légúti idegen testet. Azon betegeknél, akikből idegen testet távolítottunk el, mindössze 10,5%-nak ($n = 6/57$) volt negatív a hallgatósági lelete. Ugyanakkor a pozitív esetekben a mellkasi röntgenfelvételek 57,9%-ban ($n = 33/57$) negatívak voltak, a Holzknécht-tűnet-pozitivitás pedig mindössze 21,1% ($n = 12/57$) volt. A betegek 4,6%-ánál ($n = 4/86$) jelentkezett pneumonia vagy elhúzódó bronchitis. 1 esetben (1,7%) az impaktálódott idegen testet nem tudtuk eltávolítani. Bronchialis vérzés 2,3%-ban ($n = 2/86$), illetve mortalitás 1,2%-ban ($n = 1/86$) krónikus aspiráció, súlyos alapbetegség esetén fordult elő. A negatív bronchoszkópiák aránya 33,7% ($n = 29/86$) volt. Idült esetekben szignifikánsan gyakrabban alakult ki szövődmény, mint a heveny esetekben.

Következtetés: Gyermekkorban a szolid légúti idegen test aspirációjára utaló anamnézis, a pozitív hallgatósági lelet, illetve a klinikai tünetek esetén indikált bronchoszkópia elvégzése. A radiológiai vizsgálatok sok esetben álnegatív eredményt adnak. Az aspiráció gyanúja esetén a korai beavatkozás javasolt a szövődmények elkerülése céljából. Orv Hetil. 2018; 159(51): 2162–2166.

Kulcsszavak: gyermekkori idegentest-aspiráció, bronchoszkópia, légúti idegen test eltávolítása

Foreign body aspiration of the lower airways in children – diagnosis in clinical practice

Introduction and aim: Rigid bronchoscopic foreign body removal is the *gold standard* procedure for foreign body aspiration. We have analysed our results of bronchoscopies and the accuracy of diagnosis among the paediatric population in Southeast Hungary.

Method: A retrospective study of children admitted because of suspected solid foreign body aspiration between 2006 and 2017 was performed.

Results: From among 220 admitted patients, 86 were suspected of solid particle aspiration. Presenting history was certain in 68.6% ($n = 59/86$). Sudden choking-like symptoms were present in 61/86 patients (70.9%), coughing in 81/86 patients (94.2%). Thoracic auscultation was positive in 67/86 cases (77.9%), chest X-ray in 75/86 patients (87.2%), while fluoroscopy only in 12/75 cases (16%). 92 bronchoscopies in 86 patients were performed. In 57 bronchoscopies, solid foreign body was found (66.2%) and the removal was successful in 56 cases. Thoracic auscultation was negative in patients with foreign body only in 6/57 cases (10.5%). In the same group, chest X-ray was negative in 33/57 cases (57.9%) and fluoroscopy was positive only in 12/57 patients (21.1%). Pneumonia or prolonged bronchitis was present in 4/86 patients (4.6%). Severe bronchial bleeding occurred in 2/86 cases (2.3%).

Mortality was 1.2%, a child with severe co-morbidity and chronic aspiration passed away. Bronchoscopy was negative in 29/86 patients (33.7%). Complications were significantly higher in chronic cases than in the acute ones.

Conclusion: Rigid bronchoscopy is indicated if solid foreign body aspiration is suspected and positive anamnesis, typical symptoms (coughing, choking) or positive chest auscultations are present. Diagnosis predominantly based on radiological finding is controversial due to the high possibility of false negative results. Early intervention within the first 24 hours is recommended to avoid complications.

Keywords: foreign body aspiration, paediatric bronchoscopy

Hajnal D, Kovács T. [Foreign body aspiration of the lower airways in children – diagnosis in clinical practice]. Orv Hetil. 2018; 159(51): 2162–2166.

(Beérkezett: 2018. április 17.; elfogadva: 2018. július 7.)

A gyermekkorban bekövetkező idegentest-aspirációk pontos diagnózisa és terápiája mindig nagy kihívás. Az időben nem észlelt és kezelt esetek súlyos szövődmények kialakulásához vezethetnek. A gyakran bizonytalan anamnézis, a nem specifikus tünetek és az emellett gyakorta negatív eredményű radiológiai vizsgálatok a merev csöves bronchoszkópia elvégzését teszik szükségessé. Az igazolt aspiráció vagy annak alapos gyanúja a beavatkozás abszolút indikációja [1, 2]. Ez azonban invazív vizsgálat, amely járhat szövődményekkel. Ez a vizsgálo- és egyben terápiás módszer gyermekkorban sajátos határterülete több szakmának, mint a gyermeksebészet, orr-fül-gégészet vagy a gyermekpulmonológia. Klinikánk gyermeksebészeti osztálya a dél-alföldi régióban egyedülként végzi a merev csöves bronchoszkópiákat az alsó légúti idegen testek diagnosztikájában és kezelésében. Kutatásunkban arra szeretnénk volna választ kapni, hogy a kórelőzmény, a tünetek, a fizikális eltérések és a radiológiai vizsgálatok milyen korrelációban vannak egymással, milyen bizonyossággal jelzik az esetleges légúti aspirációt. Emellett kívántuk vizsgálni az aspirációval és a beavatkozással kapcsolatos szövődményeket.

Módszer

Retrospektív tanulmányunkban a 2006 és 2017 közötti időszak betegeit vizsgáltuk, akiknél szolid, alsó légútba került idegen test aspirációjának gyanúja miatt bronchoszkópiát végeztünk. Vizsgáltuk a demográfiai adatokat, az aspiráció és a beavatkozás között eltelt időt, a klinikai tüneteket, a fizikális vizsgálat eredményeit, a radiológiai eltéréseket (mellkasi röntgenfelvétel és átvilágítás), az idegen test típusát és elhelyezkedését, illetve a szövődményeket és a mortalitást.

Eredmények

Ebben a 10 éves periódusban 220 beteg került klinikánkra légúti idegentest-aspiráció beutaló diagnózissal. Ebből 86 gyermek esetében merült fel az alsó légutakat érintő, szilárd partikulumok aspirációja; ezeknél a bete-

geknél végeztük a merev csöves bronchoszkópiát. A betegek centrumunkba a dél-alföldi régióból, Csongrád, Bács-Kiskun és Békés megyéből érkeztek. Átlagéletkoruk 3,12 év (10 hónap–17 év) volt, míg a csúcspont a 2 éves kor jelentette (1. ábra). Az esetek 68,6%-ában az anamnézisben biztos volt az idegen test félrenyelésének ténye.

Tünetek és fizikális eltérések

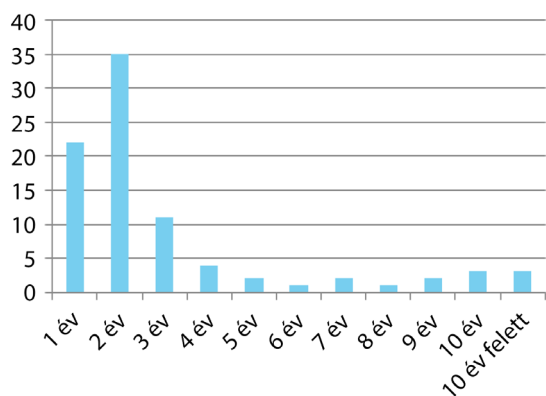
A leggyakrabban, szinte minden esetben jelentkező tünet a köhögés (94,2%, $n = 81/86$) volt (1. táblázat). A klasszikus, heves fuldoklással járó panaszok az esetek 70,9%-ában ($n = 61/86$) voltak megfigyelhetők. Súlyos asphyxia, amely intenzív terápiát igényelt, 5,8%-ban ($n = 5/86$) jelentkezett. Pozitív hallgatózási leletet 77,9%-ban ($n = 67/86$) észleltünk, amely lehetett az aspiráció oldalán csökkent légzési hang, kilégzési stridor, a légzéssel szinkron sípolás-búgás, tompulat az atelectasia miatt vagy hypersonor kopogtatási hang.

Radiológiai eltérések

Az aspiráció kivizsgálásában a natív anteroposterior mellkasi röntgenfelvétel és a mellkasi átvilágítás, a fluoroszkópia minden esetben elvégzett vizsgálat volt. A natív röntgenfelvételeken 40,69%-ban ($n = 35/86$) volt észlelhető eltérés, amely lebeny- vagy szegmentatelectasia, emphysema, mediastinalis eltolódás, infiltráció vagy ritkán radiolucens idegen test formájában jelentkezett.

1. táblázat | Szövődmények gyakorisága

Tünetek, leletek	%	n
Heves, fuldoklással járó tünetek	70,9	61/86
Köhögés	94,2	81/86
Súlyos asphyxia	5,8	5/86
Pozitív hallgatózási lelet	77,9	67/86
Mellkasröntgen-pozitivitás	40,7	35/86
Átvilágítás pozitivitása (Holzknecht)	16	12/75

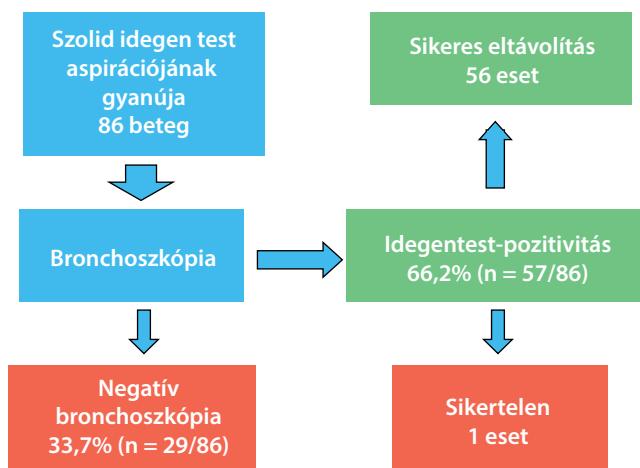


1. ábra | Az aspirációt szenvedett betegek életkori megoszlása

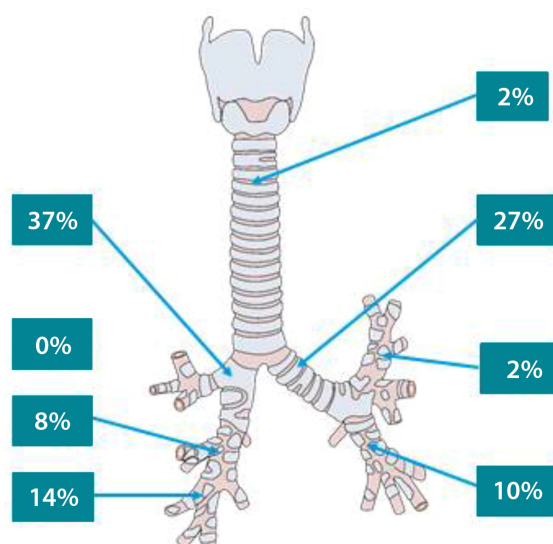
Az átvilágítás során észlelhető Holzknicht–Jacobson-tünet, mely a kilégzés során észlelt mediastinalis kitérést jelenti az érintett oldal felé, mindössze 16%-ban volt látható (n = 12/75).

Bronchoszkópia

86 beteg esetében a szilárd idegen testek légúti aspirációjának alapos gyanúja miatt rigid bronchoszkópiát végeztünk. Az indikációt a pozitív anamnézis mellett jelen lévő perzisztáló tünetek és fizikális eltérések, illetve a pozitív radiológiai kép jelentette. Az aspiráció és a beavatkozás között átlagosan 6,1 nap telt el, osztályunkra kerülve azonban a betegek 24 órán belül átestek a bronchoszkópián. Merev csöves, munkacsatornával ellátott rendszert alkalmaztunk, amely lehetővé tette az idegen testek megragadására alkalmas fogók használatát. Az elvégzett vizsgálatok 66,2%-ában (n = 57/86) észleltünk az alsó légutakban valamilyen partikulumot (2. ábra). Az eltávolítás mindössze 1 esetben volt sikertelen. A negatív bronchoszkópiák aránya 33,7% (n = 29/86) volt.



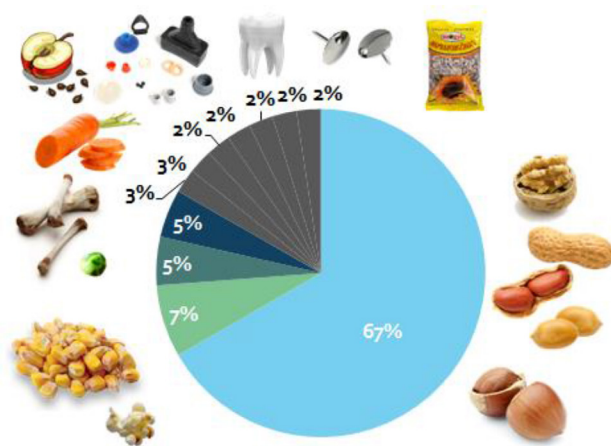
2. ábra | A hörgőtükörözések eredményei



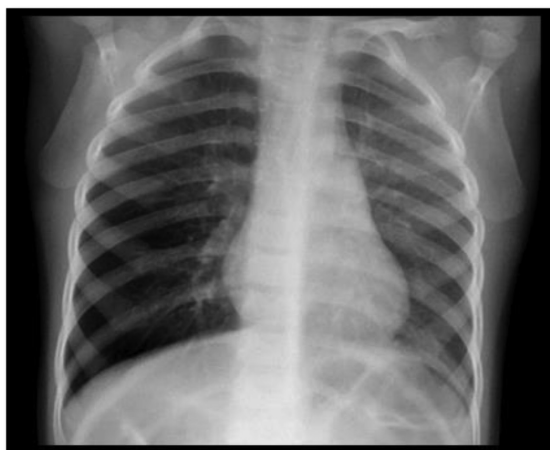3. ábra | Az aspirált szilárd idegen testek lokalizációja

Idegen testek

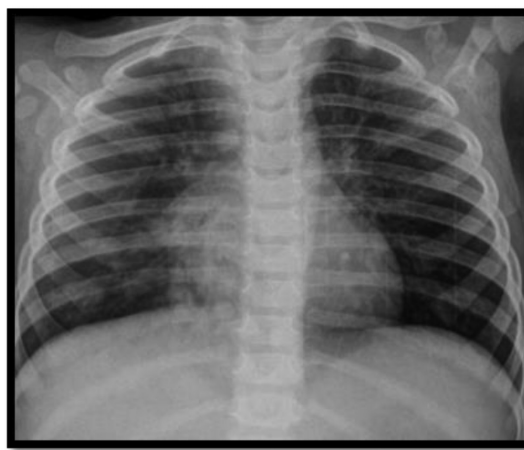
Az aspirált idegen testek a leggyakrabban a jobb főhörgőben helyezkedtek el (37%), ezt követte a bal főhörgő (27%), majd a jobb alsó lebenyi bronchus (14%) lokalizációja (3. ábra). Túlnyomó többségben különböző olajos magvak okozták az aspirációt (67%), különös tekintettel a mogyoróra, de előfordult kukoricaszemek, borsó, répa, csontok, műanyag játékdarabkák, saját fog, rajzszög vagy éppen tollkukak félrenyelése is (4. ábra). Azon betegek közül, akiknél idegen testet távolítottunk el, 10,5%-nak (n = 6/57) a hallgatózási leletét negatívnak észleltük a bronchoszkópia előtt, és a mellkasi röntgen 57,9%-a (n = 33/57) szintén negatív eredményű volt. Ebben a csoportban a mellkasi átvilágítás meglepően alacsony, 21,1%-ban (n = 12/57) hozott pozitív eredményt. Ezeknek a betegeknek a 42,1%-ánál (n = 24/57) mind a fizi-



4. ábra | Az aspirált idegen testek típusai és százalékos előfordulásuk



A) Atelectasia



B) Pneumonia

5. ábra | A légúti aspiráció során észlelt mellkasi röntgenfelvétel eltérései

kális vizsgálat, mind pedig a radiológiai leletek pozitívak voltak (5. ábra). A csoport betegeinek jelentős része, 13,3% (n = 7/57) azonban sem fizikálisan, sem radiológiailag nem mutatott eltérést, vagyis esetükben csak az anamnézis utalt az aspirációra.

Krónikus idegentest-aspirációnak tekintjük azt, ha az idegen test körül a légutakban különböző reakciók (sarjszövet, gyulladáso jelek) alakulnak ki. Az aspirált betegek 15,8%-ánál (n = 9/57) észleltünk ilyen elváltozást.

Szövődmények

Ismételt tükrözés 6,9%-ban (n = 6/86) volt szükséges, melynek oka residualis idegen test gyanúja vagy bronchialis vérzés volt. Pneumonia vagy elhúzódó bronchitis 4,6%-ban (n = 4/86) alakult ki. Egy esetben az impaktálódott idegen testet, egy tollkupakot, nem tudtuk eltávolítani, ami azonban a későbbiekben érdemi panaszt vagy tünetet nem okozott, így műtéti eltávolítására nem került sor. Komolyabb bronchialis vérzés 2,3%-ban jelentkezett (n = 2/86). Egy betegnél a súlyos és ismétlődő bronchialis vérzés halálhoz vezetett, a sürgős sebészeti feltárás ellenére. A gyermeknél krónikus, csak fél év után diagnosztizált aspiráció és bronchialis érmalformáció állt a fatális szövődmény kialakulása mögött.

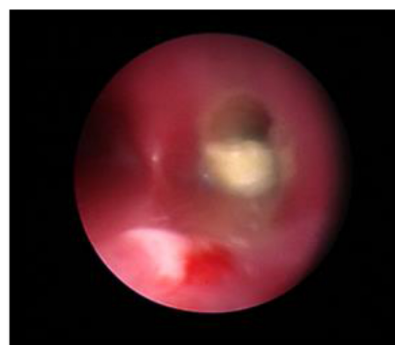2. táblázat | A fontosabb tünetek, fizikális és radiológiai leletek gyakorisága

	%	n
Ismételt tükrözés – residualis idegen test, vérzés	6,9	6/86
Pneumonia, elhúzódó bronchitis	4,6	4/86
Sikertelen eltávolítás – impaktálódott idegen test	1,7	1/57
Bronchialis vérzés	2,3	2/86
Mortalitás – krónikus aspiráció és súlyos alapbetegség	1,2	1/86
Negatív tükrözés	33,7	29/86

Idült esetekben szignifikánsan gyakrabban alakult ki szövődmény (31,3%, n = 5/16), mint a heveny esetekben (4,8%, n = 2/41; p<0,01). Krónikus aspirációban a félrenyelés és a bronchoszkópia között több mint 3 nap telt el. Négy esetben több mint 60 nap, habár a beavatkozást az osztályunkra kerülést követő 24 órán belül elvégeztük (2. táblázat).

Megbeszélés

Tanulmányunkban az alsó légutakba kerülő szilárd idegen testek aspirációjához kapcsolódó radiológiai vizsgálatok alacsony pozitivitását tapasztaltuk. A szakirodalmi adatok a mellkasi röntgen érzékenységét jelenleg 26–40%-ra teszik [1]. A leginkább szembevetendő a mellkasi átvilágítás alacsony érzékenysége, mely az idegen testre pozitív bronchoszkópián átesett betegek kevesebb, mint negyedénél jelezte az aspirációt. A vizsgálat kivitelezése sokszor nehézkes, és sugárterheléssel is jár, ezért rutinszerű elvégzése kérdésessé válhat. Ugyanakkor a klinikai gyakorlatban mégsem mellőzhető, mert a radiológiailag pozitív esetek utalhatnak az idegen test oldaliságára és/vagy esetlegesen, idegen test okozta további elváltozások-



6. ábra | A légúti tükrözés során a jobb főhörgőben elakadt idegen test képe

ra, szövődményekre. Kiemelendő, hogy kutatásunkban az általunk vizsgált betegek egy jelentős csoportjának (13,3%) fizikális és radiológiai vizsgálatát negatív eredményűnek találtuk annak ellenére, hogy a tükrözés során idegen testet találtunk és távolítottunk el (6. ábra). Ezeknél a betegeknél csak anamnézisük utalt az aspirációra, így a kórelőzmény, az aspiráció gyanúja önmagában is indikálja a hörgőtükrözés elvégzését [2, 3]. A szakirodalmi adatok a negatív eredményű bronchoszkópiák arányát 32–69%-ra teszik [4, 5]. Ennek csökkentését különböző „pontrendszerek” (score-ok) használatával segíthetjük [6]. A virtuális számítógépes tomográfiás (CT-) bronchoszkópia az idegentest-aspiráció bizonyos esetekben szolgálhat pluszinformációval [7, 8]. Indikálásakor mindenképpen figyelembe veendő szempont a magas sugárterhelés, ezért rutinszerű alkalmazása gyermekeknél nem, csak válogatott esetekben javasolt [2]. Az alsó légúti szilárd idegen testek eltávolításának *gold standard* módja továbbra is a rigid bronchoszkópia, néhány közlemény azonban a fiberoszkópos eltávolítást is biztonságos és hatékony módszernek tartja [7–9]. A szakirodalom a beavatkozás 24 órán belüli elvégzését javasolja, a szövődmények előfordulása ezekben az esetekben jóval alacsonyabb [9–11]. Eredményeink is ezt igazolják, a krónikus aspirált esetekben észlelt szignifikánsan magasabb szövődményszámmal.

Következtetés

Az alsó légúti szilárd idegen testek gyermekkori aspirációjában az anamnézis, a tünetek, a fizikális és a képalkotó vizsgálatok együttes értékelése elengedhetetlen. Amennyiben a kórelőzmény alapján valószínű az alsó légúti idegentest-aspiráció, úgy a bronchoszkópia elvégzése feltétlenül indokolt. A beavatkozásnak a főleg radiológiai vizsgálatokon alapuló indikációja elvetendő a magas alacsony eredmények miatt. A 24 órán belül végzett endoszkópos idegentest-eltávolítás az erre szakosodott centrumokban alacsony szövődményrátaival végezhető. A később jelentkező esetekben a szövődményráta magasabb. Hangsúlyozandó továbbá a prevenció szerepe: az alsó légúti aspirációk jelentős része elkerülhető lenne a szülők, nagyszülők megfelelő tájékoztatásával.

Anyagi támogatás: A közlemény megírása és a kapcsolódó kutatómunka anyagi támogatásban nem részesült.

Szerzői munkamegosztás: H. D., K. T.: A kutatási terv felállítása. H. D.: Adatgyűjtés és elemzés, szakirodalmi áttekintés. H. D., K. T.: A kézirat szövegének elkészítése. A cikk végleges változatát mindkét szerző elolvasta és jóváhagyta.

Érdekltségek: A szerzőknek nincsenek érdekltségeik.

Irodalom

- [1] Heyer CM, Bollmeier ME, Rossler L, et al. Evaluation of clinical, radiologic, and laboratory prebronchoscopy findings in children with suspected foreign body aspiration. *J Paediatr Surg.* 2006; 41: 1882–1888.
- [2] Bánfi A. Aspiration. Foreign body in airways. In: Tulassay T. (ed.) *Clinical paediatrics.* [Aspiráció. Idegentest a légutakban. In: Tulassay T. (szerk.) *Klinikai gyermekgyógyászat.*] Medicina Könyvkiadó, Budapest, 2016. [Hungarian]
- [3] Székely E, Farkas E. *Pediatric bronchology.* [Gyermekebronchológia.] Akadémiai Kiadó, Budapest, 1978. [Hungarian]
- [4] Divarci E, Toker B, Dokumcu Z, et al. The multivariate analysis of indications of rigid bronchoscopy in suspected foreign body aspiration. *Int J Pediatr Otorhinolaryngol.* 2017; 100: 232–237.
- [5] Baram A, Sherzad H, Saeed S, et al. Tracheobronchial foreign bodies in children: The role of emergency rigid bronchoscopy. *Glob Pediatr Health* 2017; 4: 2333794X17743663.
- [6] Janahi IA, Khan S, Chandra P, et al. A new clinical algorithm scoring for management of suspected foreign body aspiration in children. *BMC Pulm Med.* 2017; 17: 61.
- [7] Pitiot V, Grall M, Ploin D, et al. The use of CT-scan in foreign body aspiration in children: A 6 years' experience. *Int J Pediatr Otorhinolaryngol.* 2017; 102: 169–173.
- [8] Tenenbaum T, Kähler G, Janke C, et al. Management of foreign body removal in children by flexible bronchoscopy. *J Bronchology Intervent Pulmonol.* 2017; 24: 21–28.
- [9] Salih AM, Alfaki M, Alam-Elhuda DM. Airway foreign bodies: A critical review for a common pediatric emergency. *World J Emerg Med.* 2016; 7: 5–12.
- [10] Safari M, Manesh MR. Demographic and clinical findings in children undergoing bronchoscopy for foreign body aspiration. *Ochsner J.* 2016; 16: 120–124.
- [11] Amer HS, El-Anwar MW, Raafat A, et al. Laryngo-tracheo-bronchial foreign bodies in children: clinical presentations and complications. *Iran J Otorhinolaryngol.* 2017; 29: 155–159.

(Hajnal Dániel dr.,
Budapest, Nagyrét u. 23., 1029
e-mail: hajnalid1987@gmail.com)

„Hannibal ante portas.” (Cicero)
(Hannibal a kapuk előtt. – Baj van.)