

Mellkasi sérültek drenázsadatainak vizsgálata

Csonka Ákos dr. ■ Dózsai Dávid dr. ■ Ecseri Tamás dr.
Gárgyán István dr. ■ Csonka István dr. ■ Varga Endre dr.

Szegedi Tudományegyetem, Általános Orvostudományi Kar, Traumatológiai Klinika, Szeged

Bevezetés: A mellkasi sérülések jelentős részében keletkezik pneumo- (PTX) és haemothorax (HTX). Ezekre a leggyakrabban alkalmazott terápiás megoldást a mellkascsővezés jelenti. A mellkasi cső pozíciója kiemelt fontosságú a megfelelő drenázs eléréséhez.

Célkitűzés: Tanulmányunkban választ kerestünk arra, hogy a PTX és HTX esetén alkalmazott mellkascsővezés során hogyan alakulnak a drenázsidőtartamok, mi a felmerülő drenázselégtelenség oka, valamint szerepet játszik-e a baleseti sebészek tapasztalata.

Módszer: 2011 és 2015 közötti időszakban vizsgáltuk 110 sérült adatait retrospektív módszerrel. A cső megtörése vagy drenázselégtelenség esetén vizsgáltuk, hogy áthelyezéssel, újracsővezéssel vagy további drének behelyezésével megoldódott-e a drenázselégtelenség. Vizsgáltuk a csőnek röntgenfelvételen, CT-n való helyzetét, valamint a beavatkozáshoz szükséges sebészi képzettség és a drenázselégtelenség okainak összefüggését.

Eredmények: A mellúri drenázs átlagos időtartama 6,5 nap volt. A mellkas középső harmadába eső drénpozíció a felsőhöz viszonyítva 1,9 nappal, míg az alsó a felső pozícióhoz viszonyítva 1,2 nappal rövidebb drenázsidőt vett igénybe. HTX esetében az alsó 2,8 nappal, a középső 3,6 nappal rövidebb drenázsidőt igényelt a felső pozícióhoz képest. Az összes vizsgált eset 30%-ában drenázselégtelenség jelentkezett. Az újracsővezés után rövidebb ideig tartott (9,5 nap) a drenázs, mint drénáthelyezés után (10,2 nap), de szignifikáns különbség nem volt.

Következtetés: A mellkasi sérülések ellátása akkora entitás, hogy egységes irányelvet lehetetlen kidolgozni. Tanulmányunk alapján igazolást nyert, hogy a mellkasi csőnek a mellkas alsó és középső harmadába történő megfelelő pozicionálása jelentősen csökkenti a drenázsidőtartamot. A magas drenázselégtelenséget a cső nem megfelelő pozicionálása és megtörése okozta. Tanulmányunk szerint a baleseti sebészek tapasztalata nem játszik szignifikáns szerepet, a cső megfelelő pozicionálása lényegesebb.

Orv Hetil. 2019; 160(5): 172–178.

Kulcsszavak: mellkasi trauma, pneumothorax, haemothorax, mellúri drenázs, antibiotikumterápia

Drainage data analysis of chest-injured patients

Introduction: Chest injuries cause a significant number of pneumothorax (PTX) and hemothorax (HTX). The most commonly used treatment is chest-tube drainage. The position of the tube is a prime necessity to achieve adequate drainage.

Aim: To analyze the duration of chest drainage at the occurrence of PTX and HTX. To find what the underlying cause of drainage insufficiency is and whether there is any relation between the surgical qualification needed to the procedure.

Method: Clinical data of 110 injured patients from 2011 to 2015 were collected and retrospectively analyzed. In the case of tube breaking or drainage insufficiency it was investigated if repositioning, usage of new tubes or insertion of additional tubes resolved the drainage insufficiency. Authors investigated the location of the tube on x-ray and CT, and the connection between the drainage insufficiency and the surgical qualifications needed to the procedure.

Results: The average duration of chest drainage was 6.5 days. The duration of drainage was shorter by 1.9 days regarding the tube inserted in the middle section of the chest compared to the upper one and shorter by 1.2 days regarding the tube inserted in the lower section of the chest compared to the upper one. In the case of HTX, the duration of drainage was shorter by 2.8 days regarding the lower and by 3.6 days regarding the middle section compared to the upper position. Drainage insufficiency occurred in 30% of all cases. The duration of chest drainage was shorter after application of new tubes (9.5 days) than after reposition (10.2 days), but there was no significant difference.

Conclusion: Chest injury is a wide entity, thus one standard protocol cannot be developed on the management of these injuries. Authors concluded that drainage duration decreases significantly if the position of the tube is in the middle or lower section of the chest. The high occurrence of drainage insufficiency was caused by inadequate tube positioning and tube breaking. The practical qualification of trauma surgeons did not play a significant role regarding the prevalence of drainage insufficiency rather if the tube positioning was appropriate.

Keywords: chest injury, pneumothorax, hemothorax, chest drainage, antibiotic treatment

Csonka Á, Dózsai D, Ecséri T, Gárgyán I, Csonka I, Varga E. [Drainage data analysis of chest-injured patients]. *Orv Hetil.* 2019; 160(5): 172–178.

(Beérkezett: 2018. július 16.; elfogadva: 2018. augusztus 20.)

Rövidítések

ATLS® = Advanced Trauma Life Support®; CT = (computed tomography) számítógépes tomográfia; DOAC = (direct oral anticoagulants) direkt orális antikoagulánsok; eFAST = (extended focused assessment with sonography for trauma) kiterjesztett fókuszált traumatológiai ultrahangvizsgálat; Fr = French (mértékegység); HTX = haemothorax; NOAC = (novel oral anticoagulants) új orális antikoagulánsok; PA = posterior-anterior; PTX = pneumothorax; VATS = (video-assisted thoracoscopic surgery) videoasszisztált torakoszkópia

Etiológia

A traumát elszenvedett összes beteg egytizedében fordul elő mellkasi sérülés [1]. A megfelelő ellátási protokoll ismerete kiemelt fontosságú, és döntően meghatározza a beteg túlélési esélyeit. A politraumatizált betegek esetében gyakran fordul elő mellkasi sérülés. A bordatörés nélküli esetek 5–10%-ában, az egy vagy két bordatöréssel járó esetek 25%-ában, illetve a kettőnél több bordatörés esetén 81%-ban alakul ki pneumothorax (PTX), illetve haemothorax (HTX) [2].

Diagnosztikus megfontolások az ellátásban

A baleset mechanizmusa befolyásolja a diagnosztika és az ellátás lépéseit. A sürgősségi ellátás során a fizikális és eFAST vizsgálat (Extended Focused Assessment with Sonography for Trauma) segítséget nyújt a gyors tájékozódáshoz és döntéshozatalhoz. A leggyorsabb, legolcsóbb és legelterjedtebb a posterior-anterior (PA) röntgenfelvétel készítése, melynek szenzitivitása 50% alatti pneumo- vagy haemothoraxra vonatkoztatva [3, 4]. Politraumatizáltak esetén általában az első diagnosztikus választás a CT-vizsgálat, amelynek szenzitivitása csaknem 100% [5]. A PTX kimutatására az újabb tanulmányok szerint az ultrahang is alkalmazható (eFAST), mely 66%-os szenzitivitású és közel 100%-os specificitású [6, 7]. A videoasszisztált torakoszkópia (VATS) a tompa mellkasi sérülések, perzisztáló PTX és HTX, valamint a vérzések okainak tisztázására, az esetleges tüdő-, mellkasfal-, rekeszizom-sérülésekre egyre gyakrabban alkalmazott di-

agnosztikus és egyben terápiás megoldást is jelentheti [8].

Ha a beteg hemodinamikai instabilitását masszív HTX, feszülő PTX okozza, vagy súlyos mellkasi áthatoló sérülése van, azonnali mellúri drenázs elvégzése szükséges [4, 5].

A mellkasi cső behelyezésének nem ismert abszolút kontraindikációja, mivel vitális beavatkozás HTX, PTX esetén. Relatív kontraindikációként figyelembe kell venni, ha a thrombocytaszám <50 000, véralvadási zavar (thrombocyt-, véralvadásifaktor-defektus) vagy tartós antikoaguláns terápia (kumarinok, NOAC, DOAC) áll fenn, ilyenkor számíthatunk nagyobb volumenű vérvesztésre [9, 10].

A mellúri drenázs technikája, posztoperatív ellátás és antibiotikum alkalmazása

A csőbevezetés módszere lehet a tompa dissectio, a Sel-dinger-technika és a trokár általi bevezetés.

Az ajánlások szerint a mellúri drenázs biztonságos helye a IV., V. és VI. bordaközben a középső axillaris vagy az elülső axillaris vonalban van. Egyszerűbben az úgynevezett „biztonságos háromszög”-ön belül kell a cső bevezetését elvégezni. A határai elől a musculus pectoralis major lateralis oldala, hátul a latissimus dorsi lateralis része és alul az V. bordaköz vonala által bezárt háromszög. Ha ezen a háromszögon belül maradunk, akkor elenyésző annak veszélye, hogy iatrogén sérülést okozunk [8, 10]. Fontos azonban megjegyezni, hogy a drenázs során a vezérvonal a levegő és a folyadék alsó pontja. Itt az úgynevezett furulyadrén bevezetésével az egész mellkas drenálódni tud [11].

11 randomizált klinikai vizsgálat metaanalíziséből arra a következtetésre jutottak, hogy áthatoló sérülések esetén szignifikáns előnye van az antibiotikumprofilaxisnak az infekciók megelőzésére. A következményes empyema kialakulását a harmadára csökkentette. A tompa mellkasi traumát elszenvedettek körében nem volt szignifikánsan kimutatható az antibiotikum alkalmazásának várt előnye. Az antibiotikumok alkalmazási idejére vonatkozólag nem lehet ajánlást felállítani, mivel a metaanalízisből nem derült ki, hogy az egyszeri nagy dózis vagy a hosz-

szabb idejű (>24 óra) alkalmazásuk preferálandó. A drenázs időtartama is befolyásolhatja a fertőzések kialakulását, ezt azonban a tanulmányok nem igazolták [12].

Az alkalmazott antibiotikum az első generációs cefalosporinok csoportjából választandó, amit több tanulmány is ajánl [12–15]. Alkalmazhatók a második generációs cefalosporinok, klindamicin, doxiciklin, ampicillin is, de az antibiotikumrezisztencia és a nem kielégítő hatásspektrum miatt fokozott figyelmet igényelnek [12, 16]. A leggyakoribb szövődmény a penetráló trauma és mellkascsovezés után az empyema, a pneumonia és a sebfertőzés [11, 12].

A posztoperatív ellátás kezdete a mellkasi csőnek a szívírórendszerhez történő csatlakoztatása. A drenázs lényege, hogy a tüdő újból teljes mértékben kitáguljon, és a fluidum eltávolításra kerüljön. A drenázsrendszerek, úgymint az egyirányú szeleppű Heimlich- vagy a Büllau-, illetve passzív vagy aktív szívírórendszerek vannak forgalomban, melyeknek a nyomása különböző lehet, de az értéküket általában 10 és 50 H₂Ocm között kell tartani [11]. Léteznek számítógép vezérelte aktív mobil drenázsrendszerek, melyek előnye abban rejlik, hogy a beteg ágyhoz kötöttségét kiküszöbölik. A rendszerek folyamatos ellenőrzése és a lebocsátott folyadék mennyiségi és minőségi vizsgálata elengedhetetlen [11]. Fontos megjegyezni, hogy a megfelelő fájdalomcsillapítás, gyógytorna és korai mobilizálás mind elősegíti a sérült mihamarabbi rehabilitációját.

A haemothorax ellátásának lépései

HTX esetében nagyobb átmérőjű mellkasi csövek (>20 Fr) használandók, azonban egyre több irodalmi adat szól amellett, hogy a kisebb átmérőjűek is jó eredménnyel alkalmazhatók. A nagyobb csövek hátránya, hogy nagyobb szöveti roncsolás szükséges a behelyezésükhöz, valamint a szövődmények aránya is magasabb [17]. A kisebb csövek (<20 Fr) hátránya, hogy a kisebb átmérő miatt alacsonyabb az átáramlás. Ebből adódóan a nagyobb folyadék- vagy levegőgyülemek gyors lebocsátására alkalmatlanok, és a haematoma a cső elzáródását okozhatja [17, 18]. További lehetőségként felmerül az involvált fibrinolízis (szöveti plazminogénaktivátor alkalmazása), mivel ilyenkor a vastagabb drén első alkalmazása utáni dréncserék, újradrenálások és revíziók elkerülhetők, valamint a visszamaradt HTX-ok thoracotomia és videoasszisztált torakoszkópia (VATS) nélkül megoldhatók [19]. Az Advanced Trauma Life Support® (ATLS®) ajánlása szerint a 36–40 Fr-es csövek használata szükséges, főleg masszív HTX (≥1000–1500 ml) esetén [11, 17, 20].

Áthatoló mellkasi sérülés esetén szinte mindig mellkasi cső behelyezésére van szükség. Kivételt képez, ha azonnali thoracotomia szükséges, vagy ha a beteg tünetmentes, és a PTX mérete kisebb, mint 2 cm [20]. Az utóbbi esetben a beteget legalább 24 óráig szorososan obszerválni kell. Ha 1500 ml vér lebocsátása után 4 órán keresztül 200 ml/óra vér ürülése, súlyos szív és/vagy

érsérülés, folyamatos levegőátcsívás áll fenn, sürgős thoracotomia indikált.

Meyer és mtsai igazolták [21], hogy a VATS által végzett folyadék-lebocsátás hatásosabb egy második cső behelyezésénél. A VATS-val összehasonlítva a thoracotomia hatékonysága csupán 9%-kal nagyobb. Figyelembe kell venni azonban, hogy a VATS minimálinvazív beavatkozás, kevesebb posztoperatív szövődménnyel (fájdalom, infekció, tüdőfunkció-romlás) és rövidebb rehabilitációs idővel, így hasznos lehetőség lehet a mellkasi sérülések diagnózisában és terápiájában [8].

A pneumothorax ellátásának lépései

Spontán pneumothorax esetén választható terápia a tűspiráció, ha a PTX mérete 2 cm-nél nagyobb. Ha ez sikertelen, mellkasi cső behelyezése szükséges. 20 Fr-nél nagyobb átmérőjű csövek használata nem szükséges [17].

Traumás PTX esetén is a kisebb átmérőjű csövek alkalmazását javasolja a szakirodalom (<20 Fr) [11].

A PTX terápiai protokollja továbbra is vita tárgyát képezi. A konzervatív terápia sikeres lehet az esetek többségében, ha a PTX mérete kisebb, mint 2 cm, nincs HTX, és nem kell pozitív nyomású lélegeztetést alkalmazni. Ez magas áramlású (10 l/perc) oxigén belélegeztetéséből és adekvát fájdalomcsillapításból áll. A konzervatív terápia alkalmazásának egyre inkább növekszik a jelentősége, mivel a CT-vel diagnosztizált esetek aránya egyre magasabb, az összes traumás PTX-nak akár a 75%-át kiteheti [22].

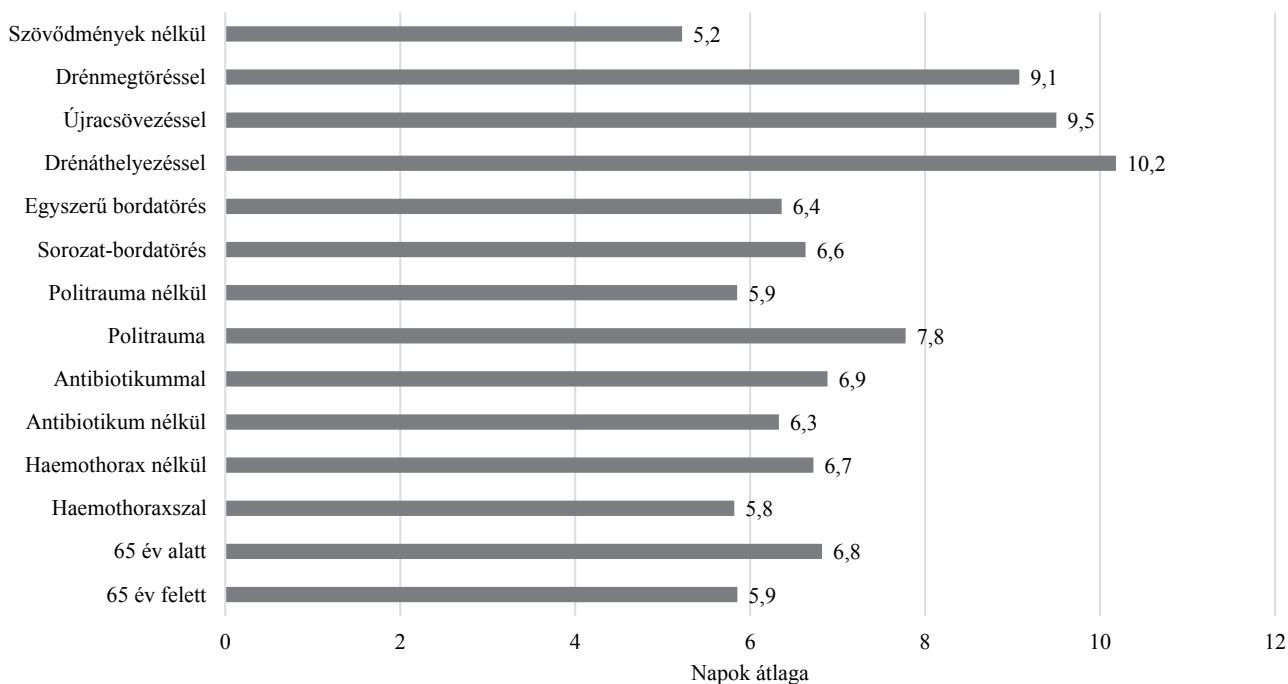
Részleges PTX esetén, ha invazív beavatkozásra vagy súlyos tüdőkontúzió miatt gépi lélegeztetésre kerül sor, mellúri drenázs elvégzése szükséges. Feszülő PTX esetben a tüvel végzett dekompreszió a II. bordaközben a midaxillaris vonalban vagy a IV. és az V. bordaközben is elvégezhető. A sürgősségi állapot megoldása után a mellkascsovezés elvégezhető. Bizonyított, hogy tú esetében az hatékonyság és a tartósság jóval alacsonyabb, mint a mellkasi cső alkalmazása esetén [23, 24].

A mellkascső eltávolítása

A mellkascső eltávolítása lehetséges, ha a beteg állapota stabil, a tüdő expandált (röntgenfelvétellel igazolt), 200 ml-nél kevesebb folyadék ürült 24 óra alatt, illetve ha nincs levegőszívárgás (<50 ml levegő 12 óra alatt). Ha két mellkascső van bent, az eltávolítást mindig a hátsó-alsóval kezdjük, hogy a másik a beszökő levegőt le tudja szívni [5].

Célkitűzés

Tanulmányunkban választ szeretnénk volna kapni, hogy a PTX és HTX esetén alkalmazott mellkascsovezés során hogyan alakulnak a drenázsidőtartamok, mi a felmerülő drenázsrelégeltelenség oka, valamint szerepet játszik-e a



1. ábra | A drenázs időtartama napokban

baleseti sebészek tapasztalata. Vizsgálataink mellett szeretnénk volna áttekinteni a szakirodalmi ajánlásokat a PTX, HTX terápiás megoldásaira és az azokat övező problémákra.

Módszer

A 2011 és 2015 közötti időszakban 110 sérült adatait elemeztük retrospektív módszerrel. A sérültek életkora 18 és 91 év között volt. Minden esetben röntgenfelvétel, de további 31 esetben CT-felvétel is készült. Elemeztük a sérültek demográfiai adatait, a bordatörések számát, elhelyezkedését, a cső mellúri elhelyezkedését, esetleges megtörését, a drenázs idejét és az alkalmazott antibiotikumterápiát. Klinikánkon Drentech™ Variant (wet-dry system) rendszert (Poggio Rusco, Olaszország) használtunk. A cső megtörése vagy drenázelégtelenség esetén vizsgáltuk, hogy áthelyezéssel, újracsövezéssel vagy további drének behelyezésével megoldódott-e a drenázelégtelenség. Vizsgáltuk, hogy mono- vagy politraumát szenvedett-e el a beteg, illetve a haemo/pneumothorax gyakoriságát. Vizsgáltuk továbbá a beavatkozáshoz szükséges sebészi képzettség és a drenázelégtelenségek gyakoriságának összefüggését.

Eredmények

Tanulmányunkban az összesen vizsgált 110 sérültből 28 volt nő és 82 férfi. A vizsgált sérültek átlagéletkora 59,2 év volt. A bordatörések gyakoriságát tekintve az 5–8. borda tört el a leggyakrabban. PTX 59 esetben a bal oldalon, 44 esetben a jobb oldalon, illetve 6 esetben bila-

terálisan alakult ki. 27 esetben a mellkasi sérülés politraumatisztáció része volt.

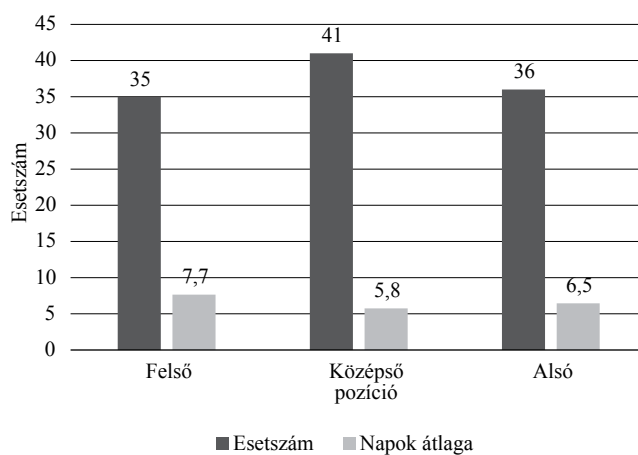
HTX 44 esetben jelentkezett, ebből 28 a bal, míg 16 a jobb oldali mellkasfelet érintette. A HTX nemek szerinti megoszlását tekintve 31 férfi, illetve 13 női sérült volt. A HTX 34 esetben 8 napon belül és 10 esetben 8 napon túl gyógyult. Az összes 110 esetből 77 tompa mellkasi és 33 áthatoló mellkasi sérülést szenvedett. Az átlagos drenázs időtartama HTX esetében 5,8 nap, míg a HTX nélküli esetekben 6,7 napot vett igénybe (1. ábra). HTX esetében 2 drénáthelyezést, 6 újracsövezést végeztünk, 6 esetben második, 5 esetben pedig harmadik drén behelyezése történt.

A cső leggyakoribb bevezetési helyeként az V. (74 eset) és a VI. (26 eset) bordaköz került alkalmazásra, ami megfelel az ATLS® protokollnak és az irodalmi ajánlásoknak [4, 17, 20]. Antibiotikumterápia alkalmazására 28 esetben került sor, a kezelés átlagos időtartama 7 nap volt (1. ábra).

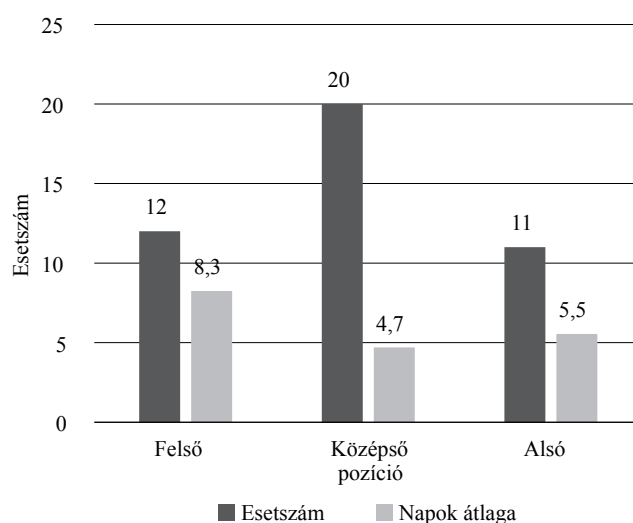
Egyszerű bordatörés (51 sérült) esetében a kialakult pneumo/haemothoraxnál átlagosan 6,4 napig tartott a drenázs, míg sorozat-bordatörés (31 sérült) esetén 6,6 napig (1. ábra).

A mellkasi cső helyzetét mellkas-röntgenfelvételeken elemeztük, melyek alapján a mellkast három részre osztottuk: felső, középső és alsó harmadra. 35 esetben a felső, 41 esetben a középső és 36 esetben az alsó harmadba került a drén vége (2. ábra).

A kezelés átlagos ideje a felső drénpozícióban 7,7 nap, a középső drénpozícióban 5,8 nap és az alsó drénpozícióban 6,5 nap volt (2. ábra). HTX esetében 12 alkalommal a felső (8,3 nap), 20 alkalommal a középső (4,7



2. ábra | A mellkasi cső pozíciója és a drenázs átlagos ideje



3. ábra | Haemothorax esetén a mellkasi drén ideális elhelyezkedése a mellkas alsó vagy középső harmada

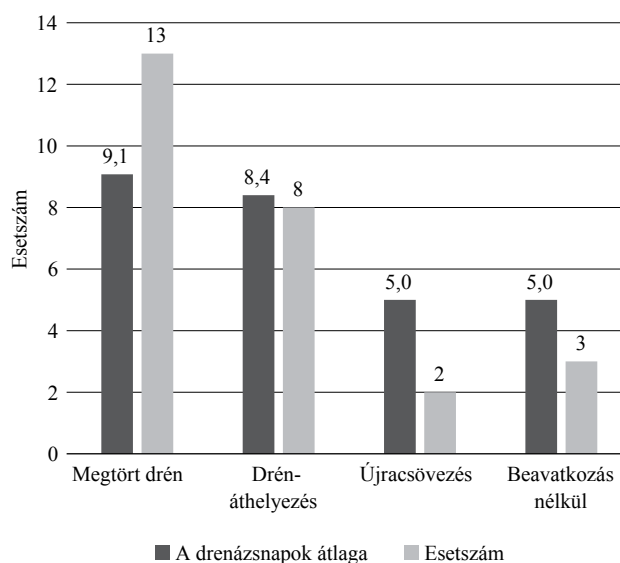
nap), míg 11 alkalommal az alsó (5,5 nap) részbe került a drén vége (3. ábra).

Minden esetben készült mellkas-röntgenfelvétel, és további 31 esetben CT-felvétel is, melyek pontos képet adtak a csövek elhelyezkedéséről: 11 esetben extra-parenchymalisan volt látható, vagyis a pleura lemezei között, 20 esetben a drén a tüdő lebenyei között foglalt helyet. A cső egyetlen esetben sem perforálta a visceralis pleurát, és nem sérült a tüdő szövete.

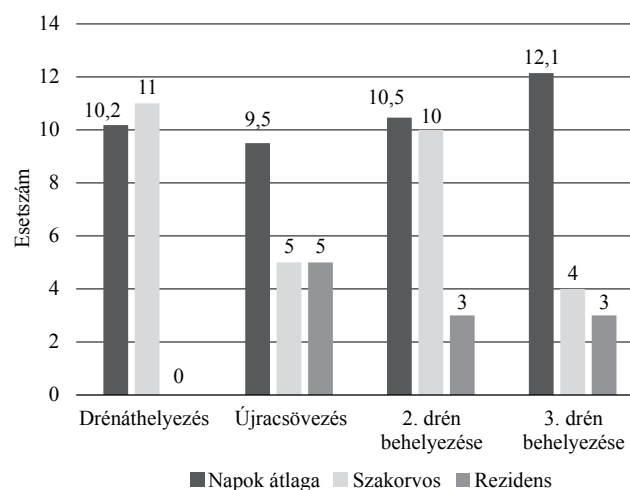
A drénnek az átlagos, a pleura parietalis lemezétől mért távolsága, vagyis a cső abszolút hossza a mellüregben 13 cm volt. A mellkasfelvételek alapján végzett mérések körülbelül 10%-os torzítással járnak, amit a mérések során figyelembe vettünk [25].

A mellkasi drén eltávolítása előtt készített röntgenfelvételen ismét lemértük annak hosszát, ami 10,75 cm volt. A kettő közötti különbség 2,25 cm.

A drén 13 esetben megtört (4. ábra), ebből 8 esetben áthelyezéssel, 2 esetben újracsovezéssel, 3 esetben pedig spontán megoldódott a drenázséltelenség. Ilyenkor a



4. ábra | A drénmegtörés és az arra adott terápiai megoldások adatai



5. ábra | A drenázséltelenség okainak megoldása a szakmai jártasság tekintetében

drenázs időtartama áthelyezéskor 8,4 nap, újracsovezéskor és a két spontán megoldódó esetben is 5 napig tartott (4. ábra).

Vizsgáltuk a szövődmények előfordulását a sebészi jártasság függvényében is. A 13 megtört mellkasi cső közül 11 szakorvosi képesítéssel rendelkező orvos (84%), míg 2 rezidens (16%) által végzett beavatkozás után fordult elő. Az összes, 110 mellkasi cső behelyezéséből 84-et szakorvos (76%) és 26-ot (24%) rezidens végzett. A drenázséltelenség miatt végzett áthelyezést az összes esetben szakorvos (11 eset), az újracsovezést 5-5 esetben szakorvos és rezidens, a második drén behelyezését 10 esetben szakorvos, 3 esetben rezidens, míg a harmadik drén behelyezését 4 esetben szakorvos és 3 esetben rezidens végezte (5. ábra).

Összefoglalva, drenázséltelenség miatt (34 eset) 11 esetben áthelyezést, 10 esetben újracsovezést, 13 esetben második, illetve 7 esetben harmadik drén behelyezé-

sét, egy esetben negyedik cső behelyezését végeztük. Előfordult, hogy egy sérültnél több módszert is alkalmaztunk a drenázelégtelenség megoldására.

A drenázs időtartama (5. *ábra*) második drén behelyezésekor 10,5 nap, míg harmadik drén behelyezésekor 12 nap volt. Az egy alkalommal történt negyedik drén behelyezését követően a drenázs 19 nap volt.

Következtetés

Betegeink esetében a mellüri drenázs átlagos időtartama 6 és fél nap volt. A 65 év feletti betegek esetében rövidebb kezelés (5,9 nap) is elégségesnek bizonyult. Ennek az a magyarázata, hogy 27 politraumatizált esetből 22 a 65 év alatti korosztályt érintette (1. *ábra*). A politraumatizált betegeket tekintve a mellkasi drén átlagos alkalmazási ideje 7,8 nap, míg monotrauma esetén 5,9 nap volt. 63 esetben drenázelégtelenség nem fordult elő, és a drenázs ideje 5,2 nap volt. A HTX nélküli 65 esetben átlagosan 1 nappal tovább alkalmaztunk drenázst (1. *ábra*).

A drén mellkason belüli pozíciójának és a drenázs átlagos időtartamának összefüggéséből (2. *ábra*) érthető és szignifikánsan kimutatható (p-érték: 0,00004), hogy az ideális középső drénpozíció a felsőhöz viszonyítva 1,9 nappal, míg az alsó a felső pozícióhoz viszonyítva 1,2 nappal rövidebb időt vett igénybe. Ez a következtetés levonható a HTX esetében is. Az alsó 2,8 nappal, a középső 3,6 nappal rövidebb drenázsidőt igényelt a felső pozícióhoz képest (p-érték: 0,02) (3. *ábra*).

Csőmegtörés esetén (13 eset) átlagosan 9 nap volt a drenázs ideje. Az időtartam áthelyezéskor (8 eset) 8,4 nap, újracsovezéskor (2 eset) 5 nap és a két spontán megoldódó esetben 5 nap volt (4. *ábra*). Tapasztalataink alapján az újracsovezéssel jobb eredmény érhető el, mint áthelyezéssel, de az alacsony esetszám miatt szignifikáns különbség nincs (p-érték: 0,44).

Drenázelégtelenség miatti áthelyezés (11 eset) során átlagosan 10 napig, újracsovezés után (10 eset) 9,5 napig, második drén behelyezésekor (13 eset) 10,46 napig, harmadik drén behelyezésekor 12,14 napig (7 eset) és egy esetben negyedik drén behelyezésekor 19 napig tartott a drenázs időtartama (5. *ábra*). Általánosságban elmondható, hogy az újracsovezés után rövidebb ideig tartott a drenázs, mint áthelyezés után (p-érték: 0,44). Több drén behelyezése hosszabb drenázsidőt tett szükségessé.

Antibiotikummal kezelt betegek esetében 6,9 napig, antibiotikumterápiában nem részesült betegek esetében 6,3 napot vett igénybe a drenázs (1. *ábra*). Ez az adat meglepő, mert azok a betegek kaptak antibiotikumot, akiknek a sérülései súlyosabbak voltak, így nem lehet következtetést levonni a rövidebb drenázsidőre vonatkozóan. A leggyakrabban használt antibiotikum 11

esetben penicillinszármazék volt. A klinikánkon használt antibiotikumok megfelelnek a jelenlegi ajánlásoknak [12, 13, 15].

Eredményeink alapján a szakmai jártasság nem játszott jelentős szerepet az eljárás alkalmazását illetően (p-érték: 0,29). A rezidensek a szakorvosokhoz viszonyítva hasonlóan teljesítettek. A drénbehelyezések 76%-át szakorvos végezte, így a drenázelégtelenség előfordulása is magasabb volt ebben a csoportban. Tanulmányunkban a szakmai képzettség és az ATLS®-ismeretek ellenére a mellkasi drenázs elégtelensége 30% (34 eset). Általánosságban azonban elmondható, hogy a nagyobb szakmai gyakorlattal rendelkezők esetében az irodalmi adatok szerint alacsonyabb a drenázelégtelenségek és a szövődmények száma [26].

Az antibiotikumok alkalmazása tekintetében nincs egyetértés, az antibiotikumprofilaxisban viszont hangsúlyozandó, hogy az egyszerű PTX-eseteket kivéve politraumatizált és áthatoló mellkasi sérülés eseteiben ajánlott. Előremutatók azok a tanulmányok, amelyek konkrét ajánlást adnak, és a felelősségteljes antibiotikumalkalmazást helyezik előtérbe, megelőzve ezzel a további rezisztencia kialakulását [13, 14, 27].

Tanulmányunk alapján igazolást nyert, hogy a mellkasi cső megfelelő pozicionálása jelentősen csökkenti a drenázs időtartamot, mind PTX, mind HTX esetében. Vizsgálataink során ugyancsak sok tisztázatlan kérdés merült fel, úgymint a drenázelégtelenség valódi okai és az ezekre adott legmegfelelőbb terápiás megoldások, illetve az antibiotikumterápia szükségessége. Meggondolandó és más tanulmányok által igazolt, hogy a további drének behelyezése helyett a thoracotomia, az involvált fibrinolízis vagy a VATS eljárásai választandók [4, 8, 21].

Sajnos az irodalmi ajánlások gyakran ellentmondanak egymásnak. A legnagyobb szakmai vitát a választandó cső mérete okozza PTX vagy a különböző fluidumok esetén [17, 28, 29]. Annak ellenére, hogy nagyszámú irodalmi adat áll rendelkezésünkre, a mellkasi sérülések ellátása akkora entitás, hogy egységes irányelvet lehetetlen kidolgozni. Minden megoldás vita tárgyát képezi.

Anyagi támogatás: A közlemény megírása, illetve a kapcsolódó kutatómunka anyagi támogatásban nem részesült.

Szerzői munkamegosztás: Cs. Á.: A kézirat megszüvegezése, irodalmi áttekintés. D. D.: Adatgyűjtés. E. T.: Statisztikai elemzés. Cs. I.: Ábrászerkesztés. G. I.: Szakmai tanácsadás, lektorálás. V. E.: Szupervizori munka. A cikk végleges változatát valamennyi szerző elolvasta és jóváhagyta.

Érdekltségek: A szerzőknek nincsenek érdekltségeik.

Irodalom

- [1] Dennis BM, Bellister SA, Guillaumondegui OD. Thoracic trauma. *Surg Clin North Am.* 2017; 97: 1047–1064.
- [2] Liman ST, Kuzucu A, Tastepe IA, et al. Chest injury due to blunt trauma. *Eur J Cardiothorac Surg.* 2003; 23: 374–378.
- [3] Wilkerson RG, Stone MB. Sensitivity of bedside ultrasound and supine anteroposterior chest radiographs for the identification of pneumothorax after blunt trauma. *Acad Emerg Med.* 2010; 17:11–17.
- [4] Szentkereszty Zs, Trungel E, Pósn J, et al. Current issues in the diagnosis and treatment of penetrating chest trauma. [Áthatoló mellkassérülések diagnózisának és kezelésének időszertű kérdései.] *Magy Seb.* 2007; 60: 199–204. [Hungarian]
- [5] Broderick SR. Hemothorax. Etiology, diagnosis, and management. *Thorac Surg Clin.* 2013; 23: 89–96.
- [6] Lichtenstein DA, Mezière G, Lascols N, et al. Ultrasound diagnosis of occult pneumothorax. *Crit Care Med* 2005; 33: 1231–1238.
- [7] Lichtenstein D, Mezière G, Biderman P, et al. The “lung point”: an ultrasound sign specific to pneumothorax. *Intensive Care Med.* 2000; 26: 1434–1440.
- [8] Szentkereszty Zs, Horkai P, Furka A, et al. The role of the VATS in the treatment of blunt thoracic trauma. [A VATS szerepe a tompa mellkasi sérülések kezelésében.] *Magy Seb.* 2007; 60: 510–513. [Hungarian]
- [9] Venuta F, Diso D, Anile M, et al. Chest tubes. Generalities. *Thorac Surg Clin.* 2017; 27: 1–5.
- [10] Dev SP, Nascimento B Jr, Simone C, et al. Chest-tube insertion. *N Engl J Med.* 2007; 357: e15.
- [11] Molnar TF. Thoracic trauma. Which chest tube when and where? *Thorac Surg Clin.* 2017; 27: 13–23.
- [12] Bosman A, de Jong MB, Debeij J, et al. Systematic review and meta-analysis of antibiotic prophylaxis to prevent infections from chest drains in blunt and penetrating thoracic injuries. *Br J Surg.* 2012; 99: 506–513.
- [13] Villegas-Carlos F, Vázquez-Martínez AM, Pinedo-Onofre JA, et al. Are antimicrobials useful in closed thoracostomy due to trauma? *Cir Cir.* 2009; 77: 29–32.
- [14] Gonzalez RP, Holevar MR. Role of prophylactic antibiotics for tube thoracostomy in chest trauma. *Am Surg.* 1998; 64: 617–620.
- [15] Maxwell RA, Campbell DJ, Fabian TC, et al. Use of presumptive antibiotics following tube thoracostomy for traumatic hemothorax in the prevention of empyema and pneumonia – a multi-center trial. *J Trauma* 2004; 57: 742–749.
- [16] Hoth JJ, Burch PT, Bullock TK, et al. Pathogenesis of posttraumatic empyema: the impact of pneumonia on pleural space infections. *Surg Infect.* 2003; 4: 30–35.
- [17] Mahmood K, Wahidi MM. Straightening out chest tubes: what size, what type, and when. *Clin Chest Med.* 2013; 34: 63–71.
- [18] Hallifax RJ, Psallidas I, Rahman NM. Chest drain size: the debate continues. *Curr Pulmonol Rep.* 2017; 6: 26–29.
- [19] Stiles PJ, Drake RM, Helmer SD, et al. Evaluation of chest tube administration of tissue plasminogen activator to treat retained hemothorax. *Am J Surg.* 2014; 207: 960–963.
- [20] American College of Surgeons. Committee on trauma. ATLS: advanced trauma life support for doctors: student course manual. 8th edn. American College of Surgeons, Chicago, IL, 2008.
- [21] Meyer DM, Jessen ME, Wait MA, et al. Early evacuation of traumatic retained hemothoraces using thoracoscopy: a prospective, randomized trial. *Ann Thorac Surg.* 1997; 64: 1396–1400.
- [22] Walker SP, Barratt SL, Thompson J, et al. Conservative management in traumatic pneumothoraces. An observational study. *Chest* 2018; 153: 946–953.
- [23] Mowery NT, Gunter OL, Collier BR, et al. Practice management guidelines for management of hemothorax and occult pneumothorax. *J Trauma* 2011; 70: 510–518.
- [24] Martin M, Satterly S, Inaba K, et al. Does needle thoracostomy provide adequate and effective decompression of tension pneumothorax? *J Trauma Acute Care Surg.* 2012; 73: 1412–1417.
- [25] Cai W, Lee JG, Fikry K, et al. MDCT quantification is the dominant parameter in decision-making regarding chest tube drainage for stable patients with traumatic pneumothorax. *Comput Med Imaging Graph.* 2012; 36: 375–386.
- [26] Howes RJ, Calder A, Hollingsworth A, et al. The end for the ‘Roman Sandal’: an observational study of methods of securing chest drains in a deployed military setting. *J R Nav Med Serv.* 2015; 101: 42–46.
- [27] Holzheimer RG. Re: Should we use routinely prophylactic antibiotics in patients with chest trauma? *World J Surg.* 2006; 30: 2080–2081.
- [28] Zardo P, Busk H, Kutschka I. Chest tube management: state of the art. *Curr Opin Anesthesiol.* 2015; 28: 45–49.
- [29] Cooke DT, David EA. Large-bore and small-bore chest tubes types, function, and placement. *Thorac Surg Clin.* 2013; 23: 17–24.

(Csonka Ákos dr.,
Szeged, Semmelweis u. 6., 6725
e-mail: csonka.akos81@gmail.com)

Felhívás előfizetésre

Legyen Olvasónk a következő évben is!

Fizessen elő az *Orvosi Hetilap* 2019-es évfolyamára!

Egy füzet ára: 1150 Ft.

Éves előfizetési díj: 49 900 Ft, nyugdíjasoknak: 39 900 Ft.

Az online változat éves előfizetési díja: 29 900 Ft.